

HEPATITE DE LÁBREA EM SALVADOR, BA?  
(APRESENTAÇÃO DE UM POSSÍVEL CASO)

ZILTON A. ANDRADE  
ARYON DE ALMEIDA BARBOSA JR. \*

*Um menino de quatro anos de idade, natural e residente em Salvador, Bahia, apresentou uma doença febril, de curso rápido, com febre, icterícia, dores abdominais, agitação psicomotora, coma e morte no 7º dia do internamento. Histologicamente o fígado exibiu extensa necrose lítica e de coagulação dos hepatócitos, além de degeneração gordurosa aguda ("células em mórula"), infiltração mononuclear e colestase, um quadro considerado típico da hepatite de Lábrea.*

*A existência de tal caso levanta o problema da ocorrência da hepatite de Lábrea fora da Região Amazônica, ou aquele de falta de especificidade do quadro histopatológico considerado como típico da referida condição.*

A hepatite de Lábrea, febre de Lábrea ou febre negra, uma doença aguda grave que tem sido registrada em várias localidades da Região Amazônica (De Paola et al., 1967; Dias & Moraes, 1973; Santos, 1978) continua a despertar grande interesse devido aos seus vários aspectos ainda não bem conhecidos.

A caracterização da entidade se baseia em três pontos fundamentais: a sua apresentação clínico-epidemiológica, a sua distribuição geográfica e o seu quadro histopatológico hepático. Dos três, o que tem sido mais constante é o último, chegando alguns a considerá-lo como patognomônico (Dias & Moraes, 1973), só havendo ligeira semelhança com aquele resultante da intoxicação fatal pelo Hycanthone (Andrade et al., 1974; Andrade et al., 1983). Por outro lado há uma aceitação geral de que a doença está confinada à Região Amazônica. Tivemos, recentemente, oportunidade de questionar a veracidade destas duas afirmativas ou, pelo menos, de uma delas, ao fazermos o exame *post mortem* de uma criança em Salvador, Bahia, que exibiu quadro histopatológico hepático indistinguível daquele da hepatite de Lábrea.

Caso semelhante ocorreu em paciente com cinco anos de idade procedente de Casimiro de Abreu, Rio de Janeiro (Paiva et al., 1983). Assim, estes casos levantam o problema da existência da hepatite de Lábrea fora da Região Amazônica, ou então a

---

Centro de Pesquisas Gonçalo Moniz – FIOCRUZ, Rua Valdemar Falcão, 121, 40000 Salvador, Bahia, Brasil.

\*Aluno do Curso de Mestrado em Biologia Parasitária, Instituto Oswaldo Cruz, FIOCRUZ, Rio de Janeiro.

questão da inespecificidade do quadro histopatológico hepático que tem sido encontrado na referida doença. Dado ao grande interesse destes assuntos, resolvemos pela apresentação e discussão do caso acima referido.

### APRESENTAÇÃO DO CASO

A.S.E.S., quatro anos, masculino, preto, natural e procedente de Salvador, internado no Hospital Prof. Edgard Santos da Faculdade de Medicina da Universidade Federal da Bahia. Segundo a genitora, ele vinha apresentando febre diária há 30 dias, por vezes com vômitos alimentares. Cerca de uma semana antes do internamento, a radiologia do tórax mostrou condensações pulmonares sugestivas de broncopneumonia; foi tratado com ampicilina, havendo regressão das imagens radiológicas. Piorou três dias antes do internamento, com o aparecimento de icterícia, dores abdominais difusas, além de intensa astenia e anorexia. No internamento o paciente estava icterico, o fígado foi palpado a 10 cm da reborda costal direita e 8 cm do apêndice xifóide. O pólo inferior do baço estava a 5 cm da reborda costal esquerda. Apresentava T.A. de 110 x 50 mm Hg, temperatura de 37°C, e 110 frequência de pulso.

No dia do internamento os exames laboratoriais de rotina revelaram a existência de discreta anemia hipocrômica, TGP de 1.260u, ou TGO de 1.100u, bilirrubina sérica total de 28,4 mg% (conjugada 16,5%), leucocitose de 19.000 leucócitos/mm<sup>3</sup>, com neutrofilia, desvio para a esquerda e eosinofilia de 10%. No quarto dia de internamento as bilirrubinas atingiram 45 mg% com 21,7 mg% da fração conjugada, enquanto as transaminases também se elevaram (TGP = 1760u e TGO = 1600u). A albumina sérica estava ligeiramente diminuída, mas as proteínas totais se situavam em torno de 7,0 a 7,4% em consequência de discreta elevação das globulinas. A leucocitose se manteve e o desvio para a esquerda se acentuou. O paciente evoluiu apresentando hipertemia, hemorragia digestiva, inicialmente discreta (presença de sangue oculto nas fezes), posteriormente com vômitos sanguinolentos e enegrecidos; episódios de agitação psicomotora e aprofundamento progressivo do nível de consciência, chegando a torpor acentuado; instalando-se em seguida o estado comatoso que culminou com o óbito, no 7º dia do internamento.

Durante o internamento o paciente recebeu: antitérmicos (dipirona), anti-hemorragicos (fitomenadioma), anti-helmínticos (mebendazole), antibióticos (ampicilina e kanamicina), além de tratamento de manutenção e cuidados gerais.

### ACHADOS ANÁTOMO-PATOLÓGICOS

À necrópsia o cadáver da criança aparentava bom estado geral, embora profundamente icterico. Os pulmões pesaram juntos 500g e exibiam várias áreas de broncopneumonia. O fígado pesou 800g, tinha cápsula lisa, rósea e consistência amolecida, tendo uma tonalidade amarelada na superfície de corte. O baço pesou 250g e exibia intensa congestão e nítido desenho folicular. Os rins estavam tumefeitos, impregnados de bile, lisos e cada um pesava 80g. Havia sangue ao longo da luz de todo o intestino. O encéfalo pesou 1.250g e exibia moderado grau de congestão e edema. Os demais achados macroscópicos não foram considerados de importância.

Microscopicamente, as secções do fígado coradas pela hematoxilina e eosina, reticulina de Gomori, tricrômico de Masson, PAS e método de Perls para ferro, mostraram as alterações mais proeminentes. Todo o parênquima exibia acentuado grau de necrose lítica e desintegração de hepatócitos isolados, sem tendência para a formação de necrose maciça, submaciça, zonal ou focal e, portanto, sem aparecimento proeminente de áreas de colapso da trama reticular. Entre as células necróticas aparecia um difuso e discreto infiltrado mononuclear (Fig. 1), enquanto os hepatócitos não necróticos exibiam tumefação e multivacuolização (Fig. 2). Nos cortes em congelação tratados pelo Sudan III tais vacúolos se coravam positivamente para lípidos. Havia impregnação biliar dos hepatócitos e alguns trombos biliares no interior do parênquima. Alguns hepatócitos continham

pigmento acastanhado, negativo para ferro. Nos espaços porta se observava discreta proliferação de colangiólitos e infiltração de predominância linfocitária. A trama reticular mostrava áreas de aproximação nas zonas periportais e pericentrais e, por vezes, se formavam septos (pontes) que conectavam espaços porta entre si (Fig. 3).

O baço exibia intensa congestão e uma esplenite aguda reacional. Os rins mostravam vacuolização tubular (Fig. 4) devido a depósito de gordura (Sudan). Não foi observada degeneração gordurosa nas secções do encéfalo. Este último exibia apenas moderado grau de congestão e edema.




Fig. 1 - Quadro microscópico hepático onde se observa profunda alteração lobular com desaparecimento de hepatócitos, degeneração gordurosa aguda de outros e difusa infiltração mononuclear. H.E., 100 X.

## DISCUSSÃO

Parece evidente que se o presente caso tivesse ocorrido em Lábrea ou em outra área da Região Amazônica, teria as condições necessárias para ser considerado como um exemplo bem representativo da hepatite de Lábrea. Quando não pelos clínicos, devido à existência de um período prodrômico bem prolongado (30 dias), uma curva febril atípica, e a inexistência de uma microepidemia, etc., pelo menos pelos patologistas, em face do quadro histopatológico hepático "típico". Na realidade, o período prodrômico na febre de Lábrea não está bem determinado e pode ser longo. De Paola, Strano & Hopps (1968) se referem a dois casos que tiveram as primeiras manifestações cerca de 30 dias antes da instalação do quadro "típico", embora com um intervalo em que parecia que os doentes haviam se recuperado. O paciente do presente estudo foi acometido de uma extensa broncopneumonia, que pode ter modificado o período prodrômico, a curva febril e foi a responsável pela leucocitose. Por outro lado, não temos informações sobre a existência de outros casos na família ou nos vizinhos do nosso doente. A ocorrência de microepidemias parece ser característico da hepatite de Lábrea (Costa, 1970; Santos, 1978), embora

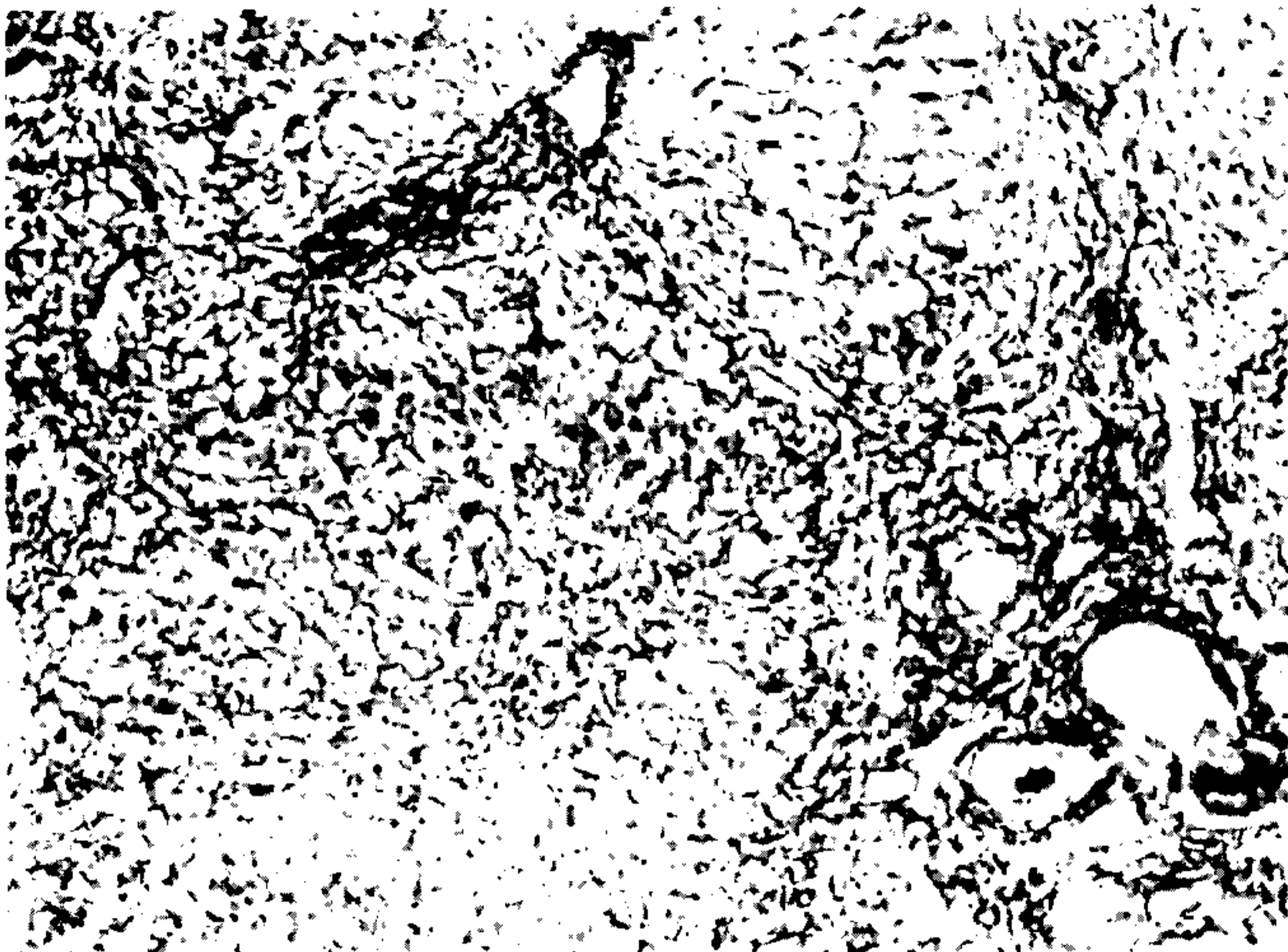


Fig. 2 – Detalhe da figura anterior mostrando hepatócitos tumefeitos e multivacuolados, mas com núcleo na posição central (células em "mácula"), além de infiltrado inflamatório mononuclear. H.E., 150 X.




Fig. 3 – A trama reticular do fígado exibe condensação em torno a áreas centrolobular e portal, bem como formação de finas condensações septais. Método de Gomori. 100 X.

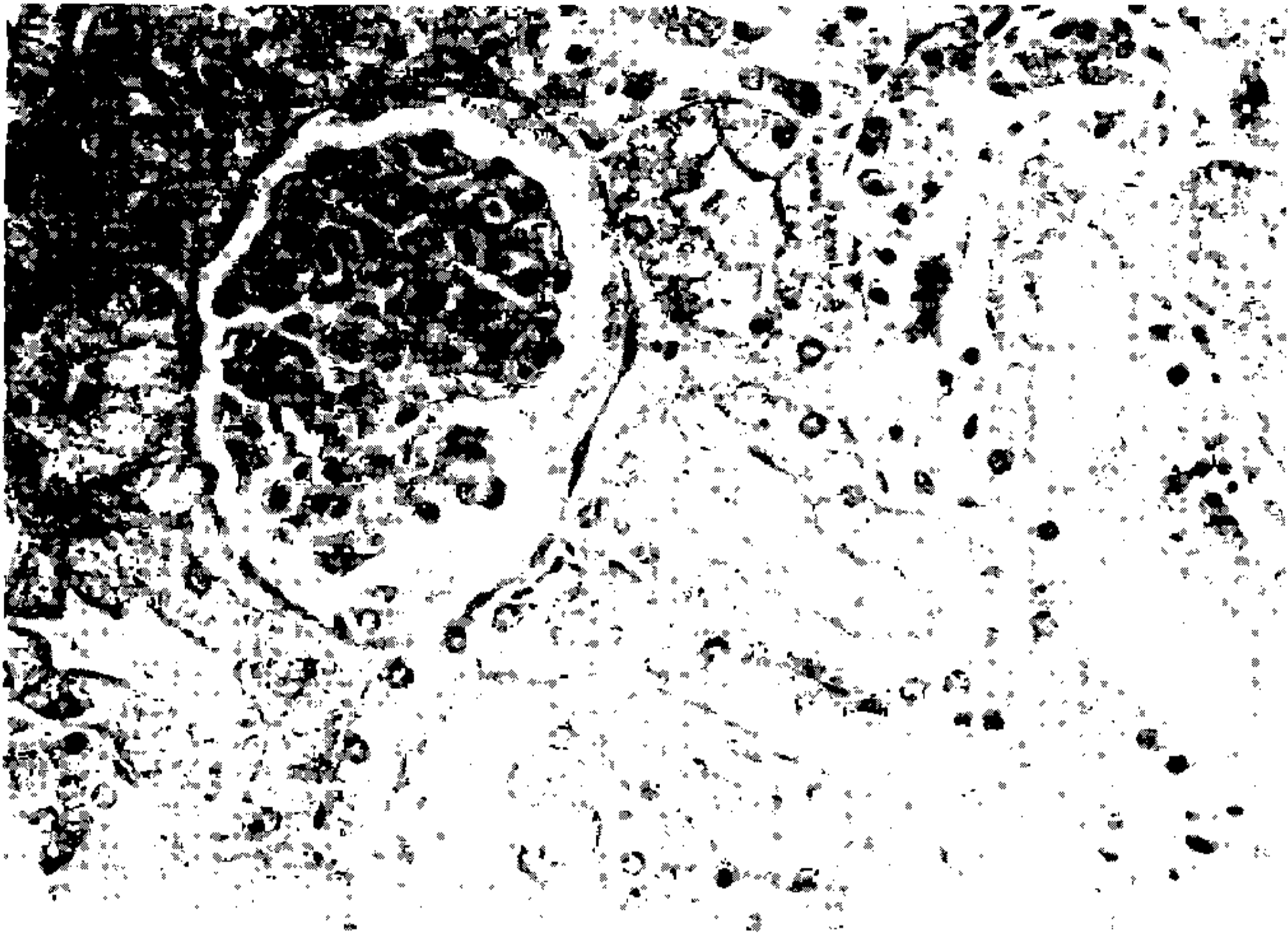


Fig. 4 - Degeneração gordurosa tubular do rim. Observa-se vacuolização dos túbulos renais ao lado de um glomérulo sem alterações evidentes. H.E., 150 X.

devam ocorrer casos isolados. Infelizmente, o conceito de hepatite de Lábrea ainda não está bem conhecido. Aparentemente ele se apóia num conjunto de dados clínico-epidemiológicos, histopatológicos e de distribuição geográfica, mas não sabemos o valor relativo de cada um destes dados. O presente caso serve para chamar a atenção para a necessidade de uma conceituação mais precisa da hepatite de Lábrea, que parece ser uma entidade das mais importantes.

Histopatologicamente, o quadro hepático é bem definido, mas não patognômico (Andrade et al., 1983). Todavia ele não se confunde com processos de natureza conhecida, como a hepatite viral A, B ou não-A não-B, com a febre amarela, com a síndrome de Reye, etc., como já discutido por Dias & Morais (1973), embora haja uma semelhança com a hepatite tóxica provocada pelo Hycanthone (Andrade et al., 1983).

Diante do caso apresentado surgem duas alternativas: 1ª) trata-se da hepatite de Lábrea que ocorreu em habitante da cidade do Salvador, Bahia? Nesta eventualidade temos que estar alertas para a possível identificação de casos semelhantes, em qualquer outra parte. Isto ampliaria o significado da doença e abriria perspectivas de estudo para os atuais e obscuros aspectos de etiologia e patogenia em melhores condições que no recôndito da Amazônia; 2ª) por outro lado, poderemos concluir que no caso presente não se trata de hepatite de Lábrea. Todavia uma condição com quadro clínico de hepatopatia aguda grave e com histopatologia idêntica, constitui assunto de grande interesse para o diagnóstico diferencial com a hepatite de Lábrea. Também nada sabemos a respeito da frequência destes casos entre nós, da sua etiopatogenia, da evolução, prognóstico e terapêutica. Acreditamos que chamando a atenção para o assunto poderemos chegar a reconhecer casos semelhantes e a bem estudá-los. O que será também de benefício para o conhecimento da hepatite de Lábrea. Como parecem ser casos raros, só a acumulação de dados de diferentes origens poderá resultar numa experiência coletiva. Se tal acontecer, a publicação do presente relato terá cumprido a sua finalidade.

## SUMMARY

A case of a four-year-old boy from Salvador, Bahia, Brazil, with a probable Labrea hepatitis is reported. He ran a rapid course of fever, jaundice, abdominal pain, agitation, coma and death. Histologically, the liver presented widespread hepatic cell lytic and coagulative necrosis, acute fatty changes, mononuclear cell infiltration and cholestasis.

The study of the case rises the question whether Labrea hepatitis can occur outside the Amazonian region, or else its clinico-pathological features lack specificity.

## REFERÊNCIAS BIBLIOGRÁFICAS

- ANDRADE, Z.A.; SANTOS, H.A.; BOROJEVIC, R. & GRIMAUD, J.A., 1974. Lesões hepáticas produzidas por Hycanhone (Etrenol). *Rev. Inst. Med. trop. S. Paulo* 16 :160-170.
- ANDRADE, Z.A.; SANTOS, J.B.; PRATA, A. & DOURADO, H., 1983. Histopatologia da hepatite de Lábrea. *Rev. Soc. Bras. Med. Trop.* 16 :31-40.
- COSTA, E.A., 1970. Febre negra do rio Purús. Algumas observações acerca de um surto na "Praia do Inferno", Boca do Acre, Amazonas. *Gaz. Méd. Bahia* 70 :148-175.
- DE PAOLA, D.; PINHEIRO, A.F.; DIAS, L.B. & LACERDA, P.R.S., 1967. A "febre negra" da Amazônia. Sua possível significação. *O Hospital* 71 :123-131.
- DE PAOLA, D.; STRANO, A.J. & HOPPS, H.C., 1968. Lábrea hepatitis (Black fever). A problem in geographic pathology. *Bull. Inter. Acad. Path.* 9 :43-49.
- DIAS, L.B. & MORAES, M.A.P., 1973. Hepatite de Lábrea. *Rev. Inst. Med. trop. S. Paulo* 15 :86-93.
- PAIVA, L.M.; KEZEM, J.; MIYAGUI, T. & BARRETO NETTO, M., 1983. Esteatose microvesicular como substrato de hepatite aguda grave. Provável relação com hepatite de Lábrea. *Arq. bras. Med.* 57 :71-74.
- SANTOS, J.B., 1978. Febre negra na região de Lábrea, Amazonas. Estudo clínico, epidemiológico e histopatológico. Tese de Mestrado, Universidade de Brasília, DF, 191 pp.