

## Utilidade do coágulo sangüíneo para o isolamento de *Sporothrix schenckii* de gatos naturalmente infectados

### *Sporothrix schenckii* isolation from blood clot of naturally infected cats

Tânia Maria Pacheco SCHUBACH<sup>1</sup>;  
Armando de Oliveira SCHUBACH<sup>1</sup>;  
Thais OKAMOTO<sup>1,6</sup>;  
Fabiano Borges FIGUEIREDO<sup>1</sup>;  
Sandro Antonio PEREIRA<sup>1</sup>;  
Luiz Rodrigo Paes LEME<sup>2</sup>;  
Isabele Barbiere dos SANTOS<sup>1,6</sup>;  
Rosani Santos dos REIS<sup>2</sup>;  
Rodrigo de Almeida PAES<sup>2</sup>;  
Mauricio de Andrade PEREZ<sup>4</sup>;  
Mauro Célio de Almeida MARZOCHI<sup>5</sup>;  
Antônio Carlos FRANCESCONI-DO-VALLE<sup>3</sup>  
Bodo WANKE<sup>2</sup>

1- Serviço de Zoonoses, Instituto de Pesquisa Clínica Evandro Chagas (IPEC) - Fundação Oswaldo Cruz (Fiocruz) - RJ  
2- Serviço de Micologia, Instituto de Pesquisa Clínica Evandro Chagas (IPEC) - Fundação Oswaldo Cruz (Fiocruz) - RJ  
3- Serviço de Dermatologia, Instituto de Pesquisa Clínica Evandro Chagas (IPEC) - Fundação Oswaldo Cruz (Fiocruz) - RJ  
4- Serviço de Epidemiologia, Instituto de Pesquisa Clínica Evandro Chagas (IPEC) - Fundação Oswaldo Cruz (Fiocruz) - RJ  
5- Serviço de Parasitologia, Instituto de Pesquisa Clínica Evandro Chagas (IPEC) - Fundação Oswaldo Cruz (Fiocruz) - RJ  
6- Programa Institucional de Bolsas de Iniciação Científica (PIBIC) - Fiocruz / CNPq - RJ

#### Correspondência para:

TÂNIA MARIA PACHECO SCHUBACH  
Serviço de Zoonoses  
Instituto de Pesquisa Clínica Evandro Chagas-Fiocruz  
Av. Brasil 4365 - Manguinhos  
21045-900 - Rio de Janeiro - RJ - Brasil  
tpschi@yahoo.com.br

Recebido para publicação: 01/04/2003  
Aprovado para publicação: 17/09/2003

#### Resumo

O diagnóstico de esporotricose disseminada costuma ser obtido através da necrópsia e o isolamento de *Sporothrix schenckii* do sangue é raro. Fungemia foi demonstrada *in vivo* através do isolamento do *S. schenckii* do sangue periférico de 13 (n=38; 34,2%) gatos com esporotricose naturalmente adquirida. A coinfeção com FIV e com FeLV encontradas, respectivamente, em 6 (n=34; 17,6%) casos e 1 (n=34; 2,9%), aparentemente não alterou a frequência do isolamento de *S. schenckii* do sangue periférico. Comparando estes resultados aos dos hemocultivos realizados simultaneamente houve concordância de 84,2%. Assim, propomos o cultivo do coágulo como um método alternativo prático, eficiente e econômico para o diagnóstico de esporotricose disseminada em gatos *in vivo*.

#### Palavras-chave:

Esporotricose.  
*Sporothrix schenckii*.  
Hemocultivo.  
Coágulo.  
Gato.

#### Introdução

A esporotricose é uma doença subaguda ou crônica causada pelo fungo dimórfico *Sporothrix schenckii*, capaz de infectar animais e seres humanos. Embora *S. schenckii* tenha sido encontrado em diferentes órgãos, o isolamento a partir do sangue é raro e geralmente associado à

doença sistêmica.<sup>1</sup> O diagnóstico de esporotricose disseminada costuma ocorrer em necrópsias de animais apresentando doença avançada.<sup>2,3,4,5</sup> Recentemente, foram isoladas *S. schenckii* do sangue periférico de 17 gatos com esporotricose naturalmente adquirida.<sup>6</sup> No presente estudo são comparados os isolamentos de *S. schenckii*

obtidos tanto de sangue total quanto de coágulo de sangue periférico de gatos em diferentes estágios da doença.

## Materiais e Métodos

O estudo foi aprovado e conduzido de acordo com as normas do Comitê de Ética no Uso de Animais em Pesquisas da Fiocruz.

Foram estudados gatos com esporotricose naturalmente adquirida diagnosticada pelo isolamento de *S. schenckii* de fragmento de biópsia ou de secreção de lesão cutânea. Os animais foram avaliados considerando-se: tempo de evolução, estado geral, presença de sinais extra-cutâneos, número e localização de lesões.

Após tranquilização com ketamina e acepromazina, realizou-se tricotomia e antiseptia da pele, no local da venopunção, com tintura de iodo 2% e álcool 70%. A coleta de sangue da veia jugular externa foi realizada com agulha e seringa: 3 mililitros de sangue foram inoculados em frascos Hemobac<sup>®</sup> (PROBAC). Os frascos foram mantidos invertidos e, no segundo e sétimo dias, um mililitro do sedimento foi aspirado com seringa e distribuído em partes iguais em 2 frascos contendo meio agar BHI (DIFCO), incubados a 25°C e o eventual crescimento de fungos foi observado durante 6 semanas. Outros 3 mL de sangue foram depositados em tubos Vacutainer<sup>®</sup> (Becton Dickinson) sem anticoagulante e deixados em repouso à temperatura ambiente durante 3 horas. Após a retração do coágulo o tubo foi centrifugado a 1500 rpm durante 10 minutos e o soro sobrenadante foi retirado e utilizado para pesquisa de anticorpos para o vírus da imunodeficiência felina (FIV) e pesquisa de antígenos do vírus da leucemia felina (FeLV). Ambos os testes foram realizados de acordo com as instruções do fabricante (IDEXX, Westbrook, Mass). O coágulo foi macerado e semeado em meio agar-Sabouraud com cloranfenicol (DIFCO) e agar-Mycobiotic

(DIFCO), incubado a 25°C e observado durante 4 semanas. Isolados suspeitos foram subcultivados em meio agar-dextrose-batata (DIFCO) a 25°C para estudos macroscópicos e microscópicos. O dimorfismo foi demonstrado por conversão à forma em levedura em meio agar BHI (DIFCO) a 37°C.

O teste t de Student foi utilizado para comparação de médias, sempre que a distribuição era normal e as variâncias eram equivalentes. Em caso contrário, utilizou-se o teste de Wilcoxon. O teste do Qui quadrado (Yates ou Fischer) foi utilizado para análise da comparação de proporções.

## Resultados

Trinta e oito gatos foram submetidos ao protocolo: 28 machos e 10 fêmeas, com idade entre 8 meses e 7 anos (mediana = 2 anos). O tempo de evolução das lesões variou de 4 a 16 semanas (mediana=8) e 1 a 4 semanas (mediana=14), respectivamente, nos grupos com cultura de sangue positiva e negativa. As características clínicas encontram-se na figura 1. *S. schenckii* foi isolado do sangue periférico de 13 (n=38; 34,2%) animais, obtendo-se cultivos positivos de 11 amostras de sangue total e de 9 coágulos. Houve concordância de resultados em 32 amostras: 25 negativas e 7 positivas. Comparado ao hemocultivo, o cultivo do coágulo apresentou sensibilidade de 63,6% e especificidade 92,6%. Anticorpos para FIV foram detectados em 2 (n=11; 18,1%) dos animais nos quais o *S. schenckii* foi isolado do sangue periférico por qualquer um dos métodos. Nos animais com cultivo negativo, anticorpos para FIV foram encontrados em 4 (n=23; 17,4%) e antígenos de FeLV foram encontrados em 1 (n=23; 4,3%).

## Discussão

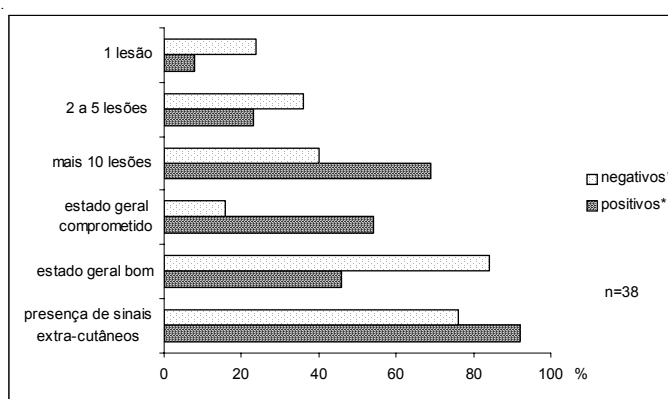
Na esporotricose humana as formas cutânea fixa (uma única lesão no sítio de inoculação) e cutâneo-linfática (linfangite nodular subjacente à lesão inicial) são as mais citadas.<sup>7,8,9,10</sup>

Na doença felina, além das lesões únicas, as múltiplas lesões cutâneas e disseminação sistêmica são observadas com frequência<sup>7,11</sup>, diferente do ser humano onde a forma sistêmica é rara e acomete principalmente pacientes imunocomprometidos.<sup>12</sup> A *International Society for Human and Animal Mycology* (ISHAM) estabeleceu critérios para a definição de micose disseminada: fungemia acompanhada de envolvimento de duas ou mais vísceras sólidas, ou seja, um tipo particular de micose sistêmica.<sup>13</sup> Eventualmente, foi observada fungemia em um caso humano sem doença disseminada.<sup>14</sup> Encontrou-se uma única citação de isolamento de *S. schenckii* do sangue periférico de um gato naturalmente infectado e que apresentava “lesões cutâneas disseminadas”<sup>15</sup>. Posteriormente, os mesmos autores demonstraram o envolvimento sistêmico em gatos apresentando múltiplas lesões cutâneas.<sup>5</sup> Em outro estudo, *S. schenckii* foi demonstrado no sangue periférico, tanto de felinos apresentando múltiplas lesões cutâneas quanto daqueles em bom estado geral apresentando lesões localizadas. Tais achados sugerem que a disseminação por via hemática possa ocorrer precocemente em gatos infectados pelo *S. schenckii*.<sup>6</sup> Embora o grupo com isolamento de *S. schenckii* do sangue tenha apresentado maior frequência de sinais indicadores de doença

extra-cutânea (Figura 1), só houve diferença estatisticamente significativa em relação ao estado geral. Anteriormente, os mesmos autores não evidenciaram qualquer diferença significativa entre os grupos quando estudaram 49 gatos.<sup>6</sup> Tal discordância, poderia ser explicada pela diferença de tamanho das amostras estudadas. Caso a amostra atual fosse triplicada, mantendo-se as mesmas proporções, as diferenças encontradas para número de lesões e presença de sinais extra-cutâneos seriam estatisticamente significantes.

A elevada frequência de fungemia associada à presença habitual de múltiplas lesões cutâneas em gatos, torna as classificações utilizadas para a doença humana<sup>9,16,17</sup> de difícil aplicação na doença felina. Geralmente a esporotricose em gatos assemelha-se à doença disseminada observada em pacientes humanos imunocomprometidos. Entretanto, a coinfeção com FIV e com FeLV encontradas, respectivamente, em 6 (n=34; 17,6%) casos e 1 (n=34; 2,9%), aparentemente não alterou a frequência do isolamento de *S. schenckii* do sangue periférico.

Para avaliar um método alternativo ao hemocultivo de sangue total em frascos apropriados, nem sempre disponíveis em nosso meio, cultivou-se o coágulo sanguíneo e os



\*Nº de gatos com isolamento de *S. schenckii* no sangue total e/ou coágulo: 25 negativos e 13 positivos.

#### Figura 1

Características clínicas de gatos com e sem isolamento de *Sporothrix schenckii* do sangue periférico através do cultivo de sangue total e cultivo de coágulo. Não foram encontradas diferenças estatisticamente significantes entre ambos os grupos, exceto para o estado geral ( $p < 0,02$ ).

resultados encontrados em ambas as amostras concordaram em 84,2% dos casos. Alguns autores relataram variações entre 75-80% na concordância de resultados de hemocultivo para duas amostras coletadas sucessivamente<sup>18</sup> e outros, utilizando técnicas mais sensíveis, encontraram 97% de concordância de resultados quando a mesma amostra foi inoculada em dois frascos diferentes.<sup>19</sup>

## Conclusão

A cultura do coágulo se mostrou um método alternativo prático, eficiente e

econômico para o diagnóstico de doença disseminada em gatos, além de ser possível utilizar o soro da mesma amostra de sangue para outras provas laboratoriais.

## Agradecimentos

Agradecemos ao médico veterinário Virgílio Ferreira da Silva e estudantes do Serviço de Zoonoses do IPEC - Fiocruz: Isabella Vianna Pellon e Dilma Ferreira Monteiro pelo apoio técnico. Este projeto foi financiado parcialmente pelo Programa de Apoio à Pesquisa Estratégica (PAPES 3) - Fiocruz.

## Abstract

The diagnosis of disseminated sporotrichosis is usually obtained by necropsy and the isolation of *Sporothrix schenckii* from blood is rare. Fungemia was shown *in vivo* through the isolation of *S. schenckii* from peripheral blood of 13 (n=38, 34.2%) cats with naturally acquired sporotrichosis. The coinfection with FIV and with FeLV found, respectively, in 6 (n=34, 17.6%) cases and 1 (n=34, 2.9%), apparently did not alter the frequency of the isolation of *S. schenckii* from peripheral blood. There was agreement of 84.2% comparing these results to the blood culture results simultaneously achieved. In this way, we propose the clot culture as a practical alternative method, efficient and cheap for the diagnosis of disseminated sporotrichosis in cats *in vivo*.

## Key-words:

SIS  
Sporothrix schenckii.  
Lood culture.  
Clot.  
Cat.

## Referências

- MORGAN, M. A.; COCKERILL, F. R. D.; CORTESE, D. A.; ROBERTS, G. D. Disseminated sporotrichosis with *Sporothrix schenckii* fungemia. **Diagnostic Microbiology Infectious Disease**, v. 2, n. 2, p. 151-155, 1984.
- DUNSTAN, R. W. et al. Feline sporotrichosis: a report of five cases with transmission to humans. **Journal American Academy Dermatology**, v. 15, n. 1, p. 37-45, 1986.
- READ, S. I.; SPERLING, L. C. Feline sporotrichosis. Transmission to man. **Archives Dermatology**, v. 118, n. 6, p. 429-431, 1982.
- REED, K. D. et al. Zoonotic transmission of sporotrichosis: case report and review. **Clinical Infectious Diseases**, v. 16, n. 3, p. 384-387, 1993.
- SCHUBACH, T. M. P. et al. Pathology of sporotrichosis in 10 cats in Rio de Janeiro. **Veterinary Record**, v. 152, n. 6, p. 172-175, 2003.
- SCHUBACH, T. M. P. et al. Hematogenous spread of *Sporothrix schenckii* in cats with naturally acquired sporotrichosis. **Journal Small Animal Practice**, v. 44, n. 9, p. 395-398, 2003.
- BARROS, M. B. et al. Sporotrichosis: an emergent zoonosis in Rio de Janeiro. **Memórias do Instituto Oswaldo Cruz**, v. 96, n. 6, p. 777-779, 2001.
- KUSUHARA, M.; HACHISUKA, H.; SASAI, Y. Statistical survey of 150 cases with sporotrichosis. **Mycopathologia**, v. 102, n. 2, p. 129-33, 1988.
- SAMPAIO, S.; LACAZ, C.; ALMEIDA, F. Aspectos clínicos da esporotricose em São Paulo. **Revista do Hospital das Clínicas da Faculdade de Medicina de São Paulo**, v. 9, p. 391-402, 1954.
- VISMER, H. F.; HULL, P. R. Prevalence, epidemiology and geographical distribution of *Sporothrix schenckii* infections in Gauteng, South Africa. **Mycopathologia**, v. 137, n. 3, p.137-143, 1997.
- ROSSER, E.; DUNSTAN, R. Sporotrichosis. In: GREENE, C. **Infectious diseases of the dog and cat**. 2. ed. Philadelphia: W. B. Saunders, 1998. p. 399-402.
- KWON-CHUNG, K.; BENNET, J. Sporotrichosis. In: KWON-CHUNG, K.; BENNET, J. **Medical mycology**. Philadelphia: Lea & Febiger, 1992. p. 707-729.
- ODDS, F. et al. Nomenclature of fungal diseases: a report and recommendations from a Sub-Committee of the International Society for Human and Animal Mycology (ISHAM). **Journal Medical Veterinary Mycology**, v. 30, p. 1-10, 1992.

14. KOSINSKI, R. M. et al. *Sporothrix schenckii* fungemia without disseminated sporotrichosis. **Journal Clinical Microbiology**, v. 30, n. 2, p. 501-503, 1992.
15. SCHUBACH, T. M. P. et al. *Sporothrix schenckii* isolated from domestic cats with and without sporotrichosis in Rio de Janeiro, Brazil. **Mycopathologia**, v. 153, n. 2, p. 83-86, 2002.
16. LYNCH, P. J.; VOORHEES, J. J.; HARRELL, E. R. Systemic sporotrichosis. **Annals Internal Medicine**, v. 73, n. 1, p. 23-30, 1970.
17. KAUFFMAN, C. A. Sporotrichosis. **Clinical Infectious Diseases**, v. 29, n. 2, p. 231-236; quiz 7, 1999.
18. WASHINGTON II, J. A.; ILSTRUP, D. M. Blood cultures: issues and controversies. **Reviews Infectious Diseases**, v. 8, n. 5, p. 792-802, 1986.
19. ARCHIBALD, L. et al. Utility of paired BACTEC MYCO/F LYTIC blood culture vials for detection of bacteremia, mycobacteremia, and fungemia. **Journal Clinical Microbiology**, v. 39, n. 5, p. 1960-1962, 2001.