



UNIVERSIDADE FEDERAL DA BAHIA

Curso de Pós-Graduação (Mestrado) em Patologia Humana

Freitas

DISSERTAÇÃO DE MESTRADO

FIBROGÊNESE E DIFERENCIAÇÃO CELULAR
(Estudo Histológico, Ultra-Estrutural e Imuno-citoquímico
com o Modelo do Bolsão Inflamatório de Selye, em Ratos)

LUIZ ANTÔNIO RODRIGUES DE FREITAS

SALVADOR - BAHIA - BRASIL

1 9 8 8



002152

FIBROGÊNESE E DIFERENCIAÇÃO CELULAR.

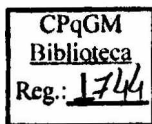
(Um estudo histológico, ultra-estrutural e imuno-citoquímico com o modelo do bolsão inflamatório de SELYE, em ratos).

LUIZ ANTÔNIO RODRIGUES DE FREITAS
Médico, Faculdade de Medicina da UFBA, 1979

Dissertação submetida em satisfação parcial dos requisitos do Grau de Mestre em Patologia Humana à Câmara de Ensino de Pós-Graduação e Pesquisa da Universidade Federal da Bahia.

Professor Orientador: Dr. Zilton de Araujo Andrade

SALVADOR-BAHIA-BRASIL



Freitas, Luiz Antônio Rodrigues de
F866 Fibrogênese e diferenciação celular
(Um estudo histológico, ultra-estrutural e
imuno-citoquímico com o bolsão inflamatório
de SELYE, em ratos). Salvador, UFBA, 1988.

162 p. ilustr. (Dissertação de Mestrado)

1. Diferenciação celular 2. Fibrogênese
3. Colágenos 4. Fibronectina 5. Laminina 6.
Miofibroblastos 7. Fibroblasto 8. Músculo
liso 9. Reparo. I.T.

CDU 616-092.9:616-091.8

A Luizito e Ruth.

A Nelma.

A Juliana e Mariana.

A Ana Lúcia Cothias, professora de biologia, que, no Colégio de Aplicação, despertou em mim o interesse pelas ciências biológicas, e pelo ensino.

AGRADECIMENTOS

A elaboração do trabalho de tese é uma etapa importante na formação do pesquisador e do professor. Em alguns momentos árduo, em outros, extremamente gratificante. Além de um exercício do método científico e de estilo, prestou-se, para mim, a uma melhor reflexão sobre o método e a inserção do pesquisador na realidade vivida. Ao longo deste trabalho interagi com pessoas e idéias. Conheci outras realidades, trabalhei com outros grupos. Fiquei menos ingênuo. O trabalho resulta destas interações, sendo, de certa, forma um produto de todos que participaram de sua execução. Cabe-me, aqui, agradecer, especialmente:

Ao Prof. Zilton de Araujo Andrade, pelo incentivo ,e pela orientação tranquila e segura.

A Profa. Sônia Gumes Andrade, coordenadora do Curso de Mestrado em Patologia Humana da Universidade Federal da Bahia.

Ao Dr. Jean-Alexis Grimaud e sua equipe, em particular, Dra.Michele Chevallier, Simone Peyrol, Sylviane Guerret, Gerard Joly e Elizabeth Roux, por me terem acolhido, calorosamente, no Instituto Pasteur de Lyon, proporcionando a execução de parte importante deste trabalho, e participado na minha formação em patologia celular e em técnicas de microscopia eletrônica.

A Maria Lúcia Vieira dos Santos, que participou, com grande dedicação, de todas as etapas deste trabalho.

A Dra. Nel Macy R. de Freitas pela ajuda nas imunomarcações, pelo estímulo, solidariedade e amizade.

Ao Prof. Romélio Aquino, que, no curso de metodologia da Pesquisa, contribuiu, decididamente, para uma nova forma de ver a ciência.

A Prof. Eurídice Pires de Sant'anna e sua equipe, e a Rosalia Meires O. da Silva, pela presteza no auxílio à revisão da literatura e orientação nos aspectos formais da redação do

trabalho.

Ao Prof. Alberto Tavares pela revisão e correção do texto.

A Sra. Zulmira França Santana pelas preparações histológicas.

Ao Sr. Roselmy Buarque da Silva, a Diva Gramoso da Conceição e a Marcelo Abbehusen pelo trabalho de documentação fotográfica.

A Maria do Livramento C. Queiroz e a Sônia Maria Guimarães Fialho pela ajuda no trabalho datilográfico.

Aos colegas e amigos, Washington Luís Conrado dos Santos, Sérgio Marcos Arruda, Margarida Lima Pompeu e Geraldo Gileno Sá Oliveira, pelas sugestões e convivência enriquecedora durante os anos de mestrado.

Ao Sr. Antônio Silva pela realização das fotocópias.

Aos colegas do Departamento de Anatomia Patológica e Medicina Legal da UFBA pela compreensão.

Ao CNPq e ao INSERM (França) que proporcionaram, parcialmente, a realização deste trabalho.

Aos funcionários do Centro de Pesquisas Gonçalo Moniz (FIOCRUZ-UFBA) que de algum modo contribuíram, facilitando a realização deste trabalho.

RESUMO

Este trabalho foi desenvolvido com o objetivo de se observar, sequencialmente, a fibrogênese e a diferenciação das células fusiformes da matriz conjuntiva durante a formação do tecido de granulação na parede de "bolsões inflamatórios", produzidos no dorso de ratos pela injeção, no tecido subcutâneo, de óleo de croton, segundo o modelo proposto por SELYE (1953). Procederam-se estudos histológicos e ultraestruturais, além de imunomarcção, através da técnica de imunofluorescência indireta, dos colágenos dos tipos I, III, IV, da fibronectina e da laminina.

Os resultados obtidos mostraram aspectos morfológicos intermediários entre pericitos, fibroblastos, miofibroblastos e células musculares lisas, sugerindo uma diferenciação progressiva das células da matriz a partir das células perivasculares. Nas fases iniciais predominaram células com características de fibroblastos e miofibroblastos com aparelho contrátil pouco desenvolvido, associados à deposição de uma matriz frouxa, constituída, principalmente por fibronectina e colágeno do tipo III. Neste período ocorria degradação de colágeno no interior das células responsáveis por sua síntese, sugerindo uma papel modulador destas células. Nas fases tardias, associada a uma matriz densa, organizada em feixes paralelos, constituída por colágenos dos tipos I e III, e fibronectina, predominaram células com características de miofibroblastos, contendo exuberante aparelho contrátil, e células musculares lisas, sem relação com a parede de vasos. Nesta fase a matriz extra-celular mostrou focalmente, fragmentação, dissolução e depósitos granulosos grosseiros, que foram interpretados como evidências de degradação da matriz.

A observação destes aspectos sugere que as células da matriz

conjuntiva representam expressões fenotípicas diversas de uma mesma célula em função, provavelmente, de condições particulares. A observação inusitada de diferenciação destas células até músculo liso reforça a hipótese de que a tensão exercida sobre a parede dos bolsões seja o fator determinante, a longo prazo, da diferenciação de células produtoras de proteína em células contráteis.

O modelo de SELYE, a despeito de simples e antigo, mostra-se útil na compreensão da fibrogênese e da diferenciação celular, podendo ainda ser utilizado em futuros estudos de interferências na modulação destes fenômenos.

SUMMARY

The main purpose of this paper was to, sequentially, observe and describe fibrogenesis and also cellular differentiation of connective tissue fusiform cells during formation of granulation tissue within the walls of SELYE's "inflammatory pouch". This latter was produced in the subcutaneous dorsal region of rats by means of the injection of croton oil, according to SELYE's model (1953). Besides histological and ultrastructural examination, the tissues were submitted to immunofluorescent technics for the characterization of collagen isotypes I, III and IV, laminin and fibronectin.

Transitional morphological findings were found between pericytes, fibroblasts, myofibroblasts and smooth muscle cells, suggestive of a progressive line of differentiation for the connective tissue cells, departing from perivascular cells. During the earlier stages of the lesion there was predominance of cells with fibroblastic and myofibroblastic features with only faintly developed contractil apparatus, associated with deposition of a loose matrix, which was seen to be formed essentially by fibronectin and type III collagen.

Collagen synthesizing cells were seen, during this period, to contain internalized collagen fragments, which appeared indicative of the modulating role of such cells.

The later stages were characterized by dense matrix, with parallel oriented collagen fibers, represented by types I and III collagen, as well as by fibronectin, with predominance of cells exhibiting myofibroblastic features, with prominent contractil apparatus, and smooth muscle cells, which were not related to blood vessel walls. During this stage, extra-cellular matrix showed focal areas of collagen degradation, represented by fragmentation, dissolution and coarse granular transformation of

fibers.

The findings here observed suggest that the connective matricial cells represent diverse phenotypes of a single cell stimulated by different and peculiar enviromental conditions. The unusual observation of differentiation of such cells toward smooth muscle cells strenghtens the hypothesis that prolonged tension, present on the pouch walls, was responsible for the transformation of protein-synthesizing cells into cóntractile cells.

SELYE's model, despite being old and simple, revealed itself useful for the understanding of fibrogenesis and cellular differentiation, and may be further utilized to analyse factors that may interfere with the modulation of these phenomena.

SUMÁRIO

1	INTRODUÇÃO	15
2	REVISÃO DA LITERATURA	17
2.1	O MODELO DO "BOLSÃO INFLAMATÓRIO"	17
2.2	CONTRAÇÃO DO TECIDO DE GRANULAÇÃO	18
2.3	OS MIOFIBROBLASTOS	27
2.3.1	Origem dos miofibroblastos	27
2.3.2	Morfologia dos miofibroblastos	37
2.3.3	Aspectos funcionais dos miofibroblastos	41
2.4	A MATRIZ CONJUNTIVA	44
2.4.1	Os colágenos	44
2.4.1.1	Estrutura e biossíntese dos colágenos	44
2.4.1.2	Heterogeneidade dos colágenos	49
2.4.1.3	Degradação dos colágenos	52
2.4.1.4	Os colágenos no tecido de granulação	56
2.4.2	Fibronectina	60
2.4.2.1	Estrutura e distribuição	62
2.4.2.2	Fibronectina nos processos de reparo	66
2.4.3	Laminina	69
3	MATERIAIS E MÉTODOS	71
3.1	ANIMAIS	71
3.2	PRODUÇÃO DOS BOLSÕES INFLAMATÓRIOS	71
3.3	SACRIFÍCIOS	71
3.4	ESTUDO HISTOLÓGICO	71
3.5	MICROSCOPIA ELETRÔNICA DE TRANSMISSÃO	72
3.6	IMUNOMARCAÇÃO DE PROTEÍNAS DA MATRIZ	73
3.6.1	Criopreservação	73
3.6.2	Origem e preparação dos reagentes imunológicos	74
3.6.2.1	Preparação dos antígenos	74
3.6.2.2	Preparação dos anticorpos	74

3.6.2.3	Utilização dos anticorpos	75
4	RESULTADOS	76
4.1	ASPECTOS MACROSCÓPICOS	76
4.2	ASPECTOS MICROSCÓPICOS	76
4.3	ESTUDO DOS COMPONENTES DA MATRIZ CONJUNTIVA	79
4.4	MICROSCOPIA ELETRÔNICA	81
5	COMENTÁRIOS	87
6	REFERÊNCIAS BIBLIOGRÁFICAS	100

1 INTRODUÇÃO

O modelo do "Bolsão Inflamatório", produzido em ratos pela injeção no tecido subcutâneo de óleo de croton e ar, é, classicamente, utilizado em Patologia Geral para a produção de abscesso.

Durante o emprego deste modelo num curso de Patologia, observamos, nas paredes do abscesso, proliferação de vasos de pequeno calibre e de células fusiformes, seguida de gradual deposição de matriz conjuntiva, formando-se exuberante Tecido de Granulação. Estudos ao microscópio eletrônico mostraram que grande número das células fusiformes, neste tecido de granulação, tinha características de miofibroblastos.

A observação sequencial da formação do Tecido de Granulação, neste modelo, nos mostrou vários aspectos morfológicos intermediários entre pericitos, fibroblastos e miofibroblastos, sugerindo uma diferenciação das células fusiformes deste tecido a partir das células perivasculares. Nas fases tardias do processo, verificamos variações morfológicas de miofibroblastos até células musculares lisas, que apareciam dispersas na matriz conjuntiva, sem relação com a parede de vasos e compondo grande parte das células fusiformes do Tecido de Granulação. Este aspecto inusitado parece correlacionar-se com evidências de acentuada contração das paredes dos "Bolsões Inflamatórios".

Associada às modificações na expressão morfológica das células fusiformes, observaram-se, também, alterações sequenciais nos aspectos da matriz conjuntiva, que variava desde uma matriz frouxa, pouco colagenizada e desorganizada até uma matriz densa, com feixes colágenos espessos, dispostos ordenadamente.

O presente trabalho foi concebido com o objetivo de se investigar, mais detalhadamente, os aspectos morfológicos da

diferenciação das células fusiformes do Tecido de Granulação do "Bolsão Inflamatório" e se tentar esclarecer sua origem, através de estudos sequenciais em microscopia óptica e eletrônica. Como a matriz conjuntiva também se modifica durante o processo, foi feita uma caracterização de diversos tipos de colágeno e de outras proteínas do tecido conectivo como a fibronectina e a laminina através de técnica de imunomarcagem com anti-soros específicos e histológicas, procurando-se correlacionar as modificações matriciais com expressões morfológicas distintas das células fusiformes.

2 REVISÃO DA LITERATURA

2.1. O MODELO DO "BOLSÃO INFLAMATÓRIO"

O modelo do bolsão inflamatório foi desenvolvido por SELYE (1953,b) para estudar os mecanismos através dos quais a hidrocortisona alterava a resistência dos tecidos às agressões. Para produzi-lo injetava 25ml de ar no tecido subcutâneo de ratos e, em seguida, injetava uma mistura de óleo de croton a 1% em óleo de milho.

O óleo de croton provoca intensa reação inflamatória aguda acompanhada de necrose e formação de exsudato purulento e hemorrágico, que preenche a cavidade do bolsão entre o quarto e quinto dias após a injeção. No tecido em torno à cavidade há acúmulo de neutrófilos e macrófagos, edema e deposição de fibrina. Em torno do décimo dia após a injeção do óleo de croton, SELYE descreveu, nas porções mais externas do bolsão, a formação de tecido de granulação constituído pela proliferação de capilares sanguíneos e fibroblastos. Inicialmente estes vasos proliferam de modo perpendicular à luz do bolsão. Progressivamente ocorre deposição concêntrica de matriz conjuntiva, formando-se uma parede fibrosa.

Este modelo tem sido utilizado em Patologia Geral para o estudo da inflamação aguda e da formação de tecido de granulação. O tamanho do bolsão depende da quantidade de ar injetada e a natureza da resposta inflamatória do tipo de substância irritante escolhida. HORAVA, (1959), sugeriu a utilização de variados tipos de irritantes e alertou para o fato de que o óleo de croton pode produzir resultados diversos na dependência de sua procedência e dos lotes utilizados.

Variações da técnica do bolsão podem ser utilizados para outros tipos de estudos. FOLKMAN & cols. (1971) utilizaram-nas

para estudar substâncias angiogênicas isoladas de células neoplásicas.

Para estudar morfológica e funcionalmente o tecido de granulação, GABBIANI & cols. (1971, 1972) produziram bolsões inflamatórios em ratos. Notaram proliferação vascular e de fibroblastos a partir do terceiro dia após a injeção. No oitavo dia, observaram que os bolsões começavam a se retrair progressivamente e eram totalmente reabsorvidos em torno do terceiro mês. Estudando ao microscópio eletrônico fragmentos das paredes dos bolsões, obtidos entre o segundo e o vigésimo primeiro dia após a inoculação, acompanharam transformações morfológicas dos fibroblastos, que, após o sétimo dia, passaram a apresentar algumas características morfológicas de células musculares lisas. Em testes farmacológicos com substâncias capazes de provocar contração ou relaxamento muscular, notaram que o tecido de granulação se comportava "in vitro" como um tecido contrátil. Por isso, MAGNO & cols. (1971) propuseram que os fibroblastos modificados fossem denominados de miofibroblasto.

2.2 CONTRAÇÃO DO TECIDO DE GRANULAÇÃO

Nas lesões cutâneas com perda significativa de tecido, um dos fenômenos mais importantes na restituição da continuidade dos tecidos é a contração da ferida. Este fenômeno, juntamente com a regeneração epitelial, são, na hierarquia biológica, os que mais contribuem para a homeostasia (PEREZ-TAMAYO, 1965, 1987; van DEN BRENK, 1956). Apesar de terem sido amplamente descritos em lesões cutâneas, os processos reparativos ocorrem de modo semelhante em diversos órgãos e locais. (JENNINGS & FLOREY, 1970).

Importantes estudos científicos acerca da contração no reparo foram feitos, no início do século XX, por CARREL (1910) e por CARREL & HARTMANN (1916), que estudaram a contração de

feridas de tamanhos e formas variadas, ocorridas em seres humanos e experimentalmente produzidas em cobaias e gatos. Verificaram que a contração iniciava-se entre o segundo e a quinto dia após a lesão e mais precocemente que a re-epitelização, parecendo mais importante que esta no reparo. Notaram que as lesões maiores contraíam-se durante mais tempo que as pequenas. Apesar de não terem realizado estudos específicos, sugeriram que a contração resultava da ação do tecido de granulação ("granulous contraction") em oposição à ação dos tecidos circunvizinhos.

Depois destes trabalhos, o fenômeno contrátil passou a ser amplamente reconhecido. Ao longo do tempo, surgiram múltiplas, variadas e conflitantes hipóteses para a explicação dos mecanismos determinantes da contração. Revendo várias publicações, podemos identificar duas grandes formas de interpretação do fenômeno. A primeira olha a contração como uma consequência de modificações nas bordas da lesão e/ou no tecido circunjacente, enquanto a outra vê a fonte de contração no leito da ferida, ou mais precisamente, no tecido de granulação.

Em ampla revisão sobre a cicatrização, AREY (1936) fez uma sinótese de todas as tendências do final do século XIX e início do século XX, reconhecendo a importância da contração e atribuindo-a ao encolhimento das fibras colágenas maduras no interior do tecido de granulação. Depois, foi sugerida a existência de uma espécie de esfíncter em torno das lesões, constituído de fibras que encolheriam produzindo fechamento da ferida. Esta idéia não resistiu à constatação de BILLINGHAM & RUSSELL (1956) que produziram lesões de formas variadas no dorso de coelhos e mostraram que a velocidade de contração depende não apenas do local da lesão, mas também de sua forma e da idade do animal. As lesões circulares cicatrizam mais lentamente que as retangulares. Segundo estes autores as fibras colágenas se dispõem radialmente a partir do centro da lesão, e quando tracionadas por forças

oriundas das células do tecido conjuntivo, puxam as bordas para o centro, aproximando-as. Definiram, então, o tecido de granulação como um órgão contrátil efêmero.

A hipótese da contração resultar do encolhimento do colágeno ganhou força quando se demonstrou, para aplicação na indústria do couro, que este fenômeno ocorria quando o colágeno era submetido à ação de ácidos ou álcalis fortes, ou à fervura (MAGNO, 1958). Este autor, citou como exemplo desta propriedade do colágeno, a técnica da redução de cabeças humanas praticada por indígenas da floresta amazônica. Magno concebeu um experimento no qual fez homotransplantes de fragmentos de tendão da cauda de ratos no tecido subcutâneo, na cavidade peritoneal, no fígado e no pâncreas, notando progressiva redução do tamanho dos tendões a partir do sétimo dia após a implantação. Interpretou estes resultados como evidências de contração do colágeno "in vivo", porém, chamou a atenção para que esta só ocorria quando havia inflamação com produção de tecido de granulação em torno dos implantes. Quando a técnica era estéril, não havia retração.

Corroborando estas idéias, HADFIELD (1963) descreveu que, nas fases precoces do processo de reparo de lesões circulares produzidas no tegumento de ratos, as fibras colágenas pré-existentes são reforçadas, tornando-se mais espessas e contribuem na contração. Este mesmo ponto de vista foi defendido por JENNINGS & FLOREY (1970), que atribuíram ao encurtamento de fibras colágenas maduras o principal fator na contração.

Desde cedo a teoria da contração resultar do encurtamento de fibras colágenas encontrou oposições. Em 1954, ABERCROMBIE & cols. demonstraram bioquimicamente não haver paralelismo entre a deposição de colágeno e o desenvolvimento da força contrátil em lesões cutâneas produzidas em ratos, persistindo a síntese de colágeno quando cessava a contração. Em outro trabalho, estes mesmos autores (1956) submeteram ratos à dieta deficiente em

21

vitamina C e verificaram a ocorrência de contração de feridas nos animais com escorbuto, de modo semelhante aos controles normais. Também a intoxicação com beta-aminopropionitrila para causar latirismo não interfere com a contração das feridas. CRAVEN (1970) utilizou em ratos esta droga que reage com o colágeno em pontos específicos, impedindo sua polimerização normal, tendo efeitos nas propriedades mecânicas das fibras que se tornam frágeis e muito extensíveis. Comparando a contração de lesões em animais com latirismo e controles normais, não encontrou diferenças significativas. Em 1979, MAGNO publicou uma interessante revisão crítica de seus trabalhos anteriores sobre contração do colágeno e reconheceu que as condições físico-químicas nas quais o colágeno se contraí "in vitro" são muito artificiais e drásticas, não ocorrendo "in vivo".

Paralelamente, desenvolveu-se outra hipótese para explicar a contração. BURROWS (1924), que estudou a migração de células epiteliais em cultura de tecido e em feridas produzidas no dorso de ratos, concluiu que a migração de células cria uma linha de força que provoca contração dos tecidos e das proteínas coaguladas no meio de cultura. Achava, porém, que fenômenos proliferativos também contribuíam. Para ele a contração tardia era resultante da atrofia do tecido de granulação. Esta corrente de idéia interpreta a contração como resultado de fenômenos morfiláticos. Segundo VAN DEN BRENK (1956) a "morphylaxis" é definida como a remodelação de uma parte do corpo, pré-existente, para recompor a continuidade de um todo lesado. Este fenômeno é diferente da "epimorphosis", que é o preenchimento da lesão pela neoformação "in situ" de um tecido qualitativamente semelhante, ou não, ao anterior. Este autor produziu lesões circulares no dorso de coelhos e acompanhou a cicatrização através de documentação fotográfica a cada dois dias com medição de área com o auxílio de planímetro. Notou que a contração se inicia no nono

dia pós-lesão a uma velocidade de 0.65mm/dia. Empregou radiações ionizantes e constatou que os fenômenos epimórficos (regeneração epitelial) eram retardados, mas que a contração evoluía independentemente. Para ele a contração resultava do desenvolvimento de uma corrente de tração criada pela migração de células nas bordas da ferida. Segundo sua interpretação, as fibras colágenas se dispõem radialmente a partir do centro, ancorando-se em ângulo reto com as fibras maduras nos bordos da lesão e sua contração teria tendência a abrir ainda mais a lesão. A contração final após a completa re-epitelização dependeria da desidratação do colágeno. Estas idéias foram compartilhadas por DUNPHY (1958) que também achou que a remodelação dos tecidos circunjacentes é importante na contração, mas sugeriu que ocorrem modificações no colágeno da periferia da lesão, levando à contração.

Uma variação desta hipótese foi concebida por GRILLO & cols. (1958). Estes pesquisadores estudaram bioquimicamente o conteúdo do leito das feridas, determinando sequencialmente seu peso, teor de água e produção de colágeno. Notaram que o conteúdo do leito da ferida, definido arbitrariamente como o tecido de granulação não recoberto por epitélio, aumentava entre o quinto e oitavo dia e que, a partir do décimo dia, passava a sofrer rápida redução, enquanto a taxa de contração aumentava. O teor de água sofria redução de apenas 4% durante trinta dias de observação e por isso concluíram que a contração independia da desidratação. A concentração de colágeno aumentava entre o quinto dia e a segunda semana quando alcançava concentração semelhante a da pele normal, porém sua quantidade total diminuía a partir do oitavo dia. Destas constatações, concluíram que o conteúdo do tecido de granulação não participava da contração, e que esta deve decorrer de fenômenos localizados nas margens da ferida. Para testar esta hipótese, desenvolveram outros experimentos, utilizando cobaias

nos quais produziram lesões cutâneas (WATTS & cols., 1958). A contração se iniciava no terceiro dia e progredia até o décimo-quinto após a lesão e não era influenciada por retiradas repetidas da crosta. Em alguns animais fizeram excisões de quantidades variadas de tecido de granulação no sétimo dia após a lesão. Quando retiravam, mesmo repetidas vezes, todo o tecido de granulação, deixando nas bordas uma estreita faixa de 0,5 a 1,0mm, a taxa da contração não se alterava. Por outro lado, a retirada de todo o tecido de granulação mais 0.5mm das bordas fazia cessar a contração e a área da ferida aumentava. O mesmo acontecia quando procediam a retirada de uma faixa periférica de 1.0mm de espessura, deixando o tecido de granulação no centro. O isolamento das margens do tecido de granulação foi feito através de corte perpendicular à superfície e resultou em supressão da contração. O estudo histológico das margens da lesão mostrou grande quantidade de fibroblastos e escassa deposição de colágeno. GRILLO & POTSAID (1961), utilizaram radiações ionizantes antes ou depois da produção de lesões e verificaram que a aplicação destas, trinta e seis horas após a lesão cutânea, retardava ao máximo a contração entre o nono e o décimo-primeiro dia após a lesão, coincidindo com a inibição parcial da proliferação vascular e de fibroblastos. Estes últimos apareciam dispostos desordenadamente, quando comparados com os controles não irradiados, e mostravam formas e tamanhos variados. De posse destes achados estes pesquisadores sugeriram que a contração resulta de alterações nas bordas das feridas. ("Frame Picture Theory").

O trabalho de CUTHBERTSON, (1959) questiona a teoria da contração resultar de movimentos das bordas das feridas. Ele produziu lesões retangulares no dorso de ratos e traçou linhas externamente paralelas às bordas das feridas, verificando que, à medida que a contração progredia, ao contrário do previsto,

segundo a teoria anterior, estas linhas se afastavam entre si e das bordas, fazendo-o concluir que a contração resultava de algo no interior do tecido de granulação. Ao observar que crostas submetidas a desidratação se retraíam, concluiu que, nas fases precoces da cicatrização, a contração era devida à desidratação das crostas. Nas fases mais tardias seria devida a uma desidratação do tecido de granulação, pois, como demonstrou através da injeção de azul de Evans, a permeabilidade vascular diminui nesta fase.

Desde os trabalhos pioneiros de CARREL, há uma corrente de idéias que surge que a contração resulta de algo intrínseco ao tecido de granulação. Foram os trabalhos de ABERCROMBIE & cols., (1954) que reforçaram ainda mais estas idéias. Além de demonstrarem bioquimicamente não haver relação entre a deposição de colágeno e a contração, verificaram que incisões repetidas no tecido de granulação impediam o fenômeno. Posteriormente, ABERCROMBIE & cols. (1956), quando estudaram a contração em animais com escorbuto, sugeriram que a contração deveria originar-se no tecido de granulação a partir de modificações dos fibroblastos, que passariam a ter propriedades contráteis como as células musculares lisas. Em seguida, ABERCROMBIE & cols. (1960) desenvolveram um modelo experimental para demonstrar sua hipótese. Produziram lesões cutâneas em coelhos e em alguns grupos colocaram em torno das lesões, plastrões colados a pele com colódio que impediam o deslocamento das margens previamente tatuadas. No décimo dia, os animais foram separados em tres grupos. No primeiro, o plastrão foi retirado no décimo dia após a lesão e o tecido de granulação foi excisado no décimo segundo dia. No segundo, excisou-se primeiro o tecido de granulação no décimo dia e em seguida retirou-se o plastrão. No terceiro grupo, a excisão e a retirada do plastrão foram feitas no décimo segundo dia. As áreas das feridas foram medidas no dia da lesão, no

décimo e no décimo segundo dia. O efeito imediato da retirada do plastrão da lesão com tecido de granulação foi uma súbita contração, que correspondeu à metade da contração total nos trinta primeiros minutos após a liberação das margens. Nos grupos em que a retirada do plastrão foi posterior à excisão do tecido de granulação, a contração foi 50% menor que no primeiro grupo. Por outro lado, o isolamento do tecido de granulação das margens através de incisões verticais, foi acompanhado por nítida contração deste, que tomava a forma arredondada e bojava à superfície, enquanto as bordas se retraíam em sentido contrário. Os estudos bioquímicos de determinação do teor de água, hidroxiprolina e nitrogênio total não diferiu nos tres grupos.

Estes experimentos sugerem que grandes tensões se desenvolvem e que provavelmente se originam nas células do tecido de granulação. Reforçando esta tendência de interpretação, HIGTON & JAMES (1964) utilizaram este mesmo modelo e testaram os efeitos do cianeto de potássio, um potente inibidor da respiração aeróbica, na contração "in vitro" de fragmentos de tecido de granulação e mostraram que o KCN na concentração de 1×10^{-3} M diminui sensivelmente a contração.

Em extensa revisão crítica da literatura concernente à contração na cicatrização, VAN WINKLE JR (1967) analisou as várias hipóteses existentes na época, comparando-as entre si, e concluiu que a do grupo de ABERCROMBIE era a que dispunha do maior número de evidências, sendo, portanto, a mais provável. Este autor sugeriu que os fibroblastos trasmitiam a força contrátil às fibras colágenas que tracionam as bordas da ferida.

A hipótese de Abercrombie ganhou força de um paradigma a partir dos achados de GABBIANI & cols. (1971), que publicaram um trabalho sobre o estudo de quatro modelos diferentes de produção de tecido de granulação em animais. Verificaram que, após um curto período de multiplicação, os fibroblastos apresentavam

alguns aspectos morfológicos ultra-estruturais peculiares de células musculares lisas. Com estes achados sugeriram que os fibroblastos sofriam modulação estrutural no sentido de uma célula com características intermediárias de células musculares lisas e que seriam responsáveis pela contração do tecido de granulação. Neste mesmo ano, MAGNO & cols. (1971) utilizaram fatias de tecido de granulação em testes farmacológicos "in vitro" com drogas conhecidas como promotoras da contração e do relaxamento muscular e notaram que, efetivamente, este tecido se comportava com características de músculo liso. De posse destes achados, MAGNO & cols. (1971) propuseram que os fibroblastos com características contráteis fossem denominados de MIOFIBROBLASTOS.

A presença de mácula aderente entre os miofibroblastos sugeriu que a contração sincrônica destas células resultaria na contração do tecido de granulação. SINGER & cols. (1984) estudaram a co-distribuição de fibronectina e actina ao longo da superfície dos miofibroblastos, utilizando técnicas de imunomarcagem a nível ultra-estrutural, e mostraram a existência de tres tipos diferentes de "fibronexus", formando micro-tendões que devem transmitir a força contrátil a matriz colagênica como havia sido imaginado por VAN WINKLE JR (1967).

As aplicações destes conhecimentos permitiram a MADDEN & cols. (1974), utilizarem "in vivo" drogas relaxantes musculares e obterem a inibição da contração de feridas.

Em relação a possíveis dúvidas quanto a "frame picture theory", RUDOLPH (1979) observou, em estudo semi-quantitativo ao microscópio eletrônico, que os miofibroblastos aparecem mais precocemente e persistem por mais tempo no centro do tecido de granulação.

Este conjunto de evidências tornou amplamente aceita a teoria celular da contração do tecido de granulação. Como veremos a seguir, inúmeros trabalhos apareceram, descrevendo

miofibroblastos em variadas condições, mas ainda persistem questões relativas a sua origem a partir dos fibroblastos e suas potencialidades evolutivas em relação à diferenciação celular e aos fatores condicionantes.

2.3 OS MIOFIBROBLASTOS

2.3.1 Origem dos miofibroblastos

Do mesmo modo que a origem dos fibroblastos no tecido de granulação (AREY, 1936; MacDONALD, 1959; GRILLO & POTSAID, 1961; ROSS, 1968), a histogênese dos miofibroblastos ainda não está resolvida. Os métodos convencionais utilizados nos estudos são, quase sempre, morfológicos, baseados em exames de tecidos ou de culturas de células. Só recentemente começaram a aparecer, na literatura, trabalhos com uma abordagem mais moderna do problema, como a utilização de marcadores da diferenciação celular, tipo filamentos intermediários (GRIMAUD & cols., 1986; KOCHER & GABBIANI, 1986).

Desde sua descrição original em 1971, várias origens têm sido propostas para esta célula, mas, até o momento, não se definiu se os miofibroblastos se originam sempre de um mesmo tipo celular ou se eles representam a expressão morfo-funcional da modulação de distintos tipos celulares submetidos à condições peculiares (GHADIALLY, 1982; LIPPER & cols., 1980).

Antes da descrição e denominação dos miofibroblastos por GABBIANI & cols., (1971), células com características morfológicas semelhantes vinham sendo reconhecidas por pesquisadores que estudavam os aspectos ultra-estruturais dos vasos sanguíneos em condições normais e na aterosclerose. KARRER & COX (1961) estudaram, sequencialmente, o desenvolvimento da aorta de camundongos e sugeriram que as células musculares lisas

da camada média derivavam de fibroblastos típicos, presentes nesta camada do vaso, durante o desenvolvimento embrionário, que progressivamente adquiriam um aparelho contrátil. Aspectos semelhantes foram vistos na aorta de ratos por CLIFF (1967), que verificou a presença de uma célula com morfologia variável. Inicialmente estas células apresentavam o retículo endoplásmico rugoso e o Aparelho de Golgi bem desenvolvidos, relacionando-se com ativa síntese de colágeno, fibras elásticas e mucopolissacarídeos. Depois passavam a acumular um sistema fibrilar cada vez mais desenvolvido, transformando-se em células musculares lisas.

A utilização de outros modelos e sistemas tem permitido a verificação de aspectos parecidos. YAMAUCHI & BURNSTOCK (1969) notaram a modulação de uma célula com características de célula sintetizadora de proteínas, em célula contrátil, no desenvolvimento da camada muscular do canal deferente de camundongos. Em estudos in vitro e in vivo de células de cápsula supra-renal de camundongos, BRESSLER, (1973), também descreveu a diferenciação de fibroblastos em células musculares lisas. O'SHEA (1970) descreveu a existência de fibroblastos com características contráteis em torno de folículos ovarianos e corpos lúteos de ratas, que chegavam a se diferenciar em músculo liso. Este autor sugeriu que esta diferenciação era induzida pela expansão dos folículos e que, ciclicamente, estas células participariam no seu colapso.

Após estudos morfo-funcionais dos fibroblastos, em modelos experimentais de produção de tecido de granulação, em animais e em tecido de granulação e fibromatoses humanas, MAGNO & cols. (1971), GABBIANI & cols. (1972) & GABBIANI & MAGNO (1972), sugeriram que estas células representavam uma modulação de fibroblastos pré-existentes no sentido de células musculares lisas. Estes autores, tendo conhecimento de trabalhos da

literatura referentes a ontogênese de vasos sanguíneos, propuseram que os miofibroblastos representam a convergência morfo-funcional tanto de fibroblastos quanto de células musculares lisas (GABBIANI & cols., 1971), porém adotaram a premissa de que, no tecido de granulação, eles se originam de fibroblastos pré-existentes, baseados nos seguintes argumentos: a) seria improvável que os fibroblastos, como as células mais comuns do tecido conjuntivo, não tomassem parte na formação do tecido de granulação; b) os fibroblastos em cultura desenvolvem um sistema contrátil submembranar como nos miofibroblastos; c) eles nunca encontram músculo liso livre no interstício do tecido de granulação, portanto, é pouco provável que estas células derivem do músculo liso da parede dos vasos. Apesar de toda a argumentação em favor da origem a partir dos fibroblastos, eles não afastaram a possibilidade da gênese, a partir de células mesenquimais indiferenciadas.

Depois das descrições deste grupo, passou a ocorrer o reconhecimento de miofibroblastos nas mais variadas condições. A maioria dos autores considera, sem maiores contestações, a origem dos miofibroblastos a partir dos fibroblastos.

FUKUDA (1981), estudando o desenvolvimento das células das trabéculas esplênicas em baços humanos, notou que as células musculares lisas se diferenciavam a partir dos fibroblastos, passando por uma fase intermediária, identificada como miofibroblastos. Para ele, a pressão determinada pelos folículos linfóides em expansão e a distensão dos seios medulares modulariam a diferenciação de fibroblastos comuns em miofibroblastos. Atribuiu a estas células um papel na saída dos linfócitos dos folículos linfóides para o sangue periférico e no bombeamento de sangue nos seios esplênicos. SQUIER (1981), propondo-se a investigar os fatores que induzem à diferenciação dos fibroblastos em miofibroblastos, submeteu a pele íntegra de

camundongos à tração continuada e verificou a diferenciação de fibroblastos em células com características contráteis, concluindo que a pressão era o fator indutor da modulação. A uma conclusão parecida chegou SOTTIURAI & BATSON (1983), trabalhando com a formação de pseudo-íntima em próteses arteriais de darcon. Para eles os miofibroblastos sofrem uma posterior diferenciação em células endoteliais. Já BAUER & cols. (1975), que estudaram cicatrizes hipertróficas, sugeriram, sem dados de mensuração, que alterações nas pressões de CO₂ e oxigênio induziam a diferenciação de fibroblastos em miofibroblastos. Para MADDEN (1973) e MADDEN & cols. (1975), que descreveram miofibroblastos nas síndromes do túnel carpal e do "dedo no gatilho" (trigger finger), e na contração muscular intrínseca isquêmica, estas células representam uma etapa no espectro da diferenciação dos fibroblastos em músculo liso.

O grupo canadense formado por SCHURCH & cols. (1981, 1982) & SEEMAYER & cols. (1981), descreveu miofibroblastos em reações estromais a vários tipos de neoplasias, principalmente em tumores de mama. Mostraram que, precedendo a reação desmoplástica, havia uma intensa proliferação vascular, acompanhada da proliferação de miofibroblastos, que seriam os responsáveis pelas retrações e deformidades que ocorrem em tumores malignos. Como a proliferação vascular é induzida por fatores liberados no meio pelas células neoplásicas (FOLKMAN & cols., 1971), sugeriram que, talvez, produtos neoplásicos sejam responsáveis pela transformação de fibroblastos em miofibroblastos. A mesma opinião foi compartilhada por BARSKY & cols. (1984) que estudaram culturas de explantes de reação desmoplástica de tumores de mama e verificaram que os miofibroblastos sintetizavam colágeno do tipo V, típico de músculo liso, e por BERG & cols. (1984, a) que estudaram culturas de miofibroblastos provenientes de tumores de mama e da contração de Dupuytren. Por outro lado, OHTANI &

SASANO (1983), estudando adenomas e adenocarcinomas colon-retais, propuseram que os miofibroblastos podem surgir a partir dos fibroblastos ou ~~da~~ incorporação de músculo liso no tecido conjuntivo reacional. BAHWAN & cols. (1979) sugeriram que o fibroma digital infantil fosse considerado um miofibroblastoma, que se origina de fibroblastos, pois não encontraram células com as características de músculo liso na lesão.

Estudando cineticamente a gênese dos miofibroblastos em lesões cutâneas produzidas, experimentalmente, em porcos domésticos, McGRATH & HUNDEHL(1982) verificaram que, inicialmente, ocorria proliferação de fibroblastos, que não reagiam com anticorpos anti-actina e que, progressivamente, estas células eram substituídas por miofibroblastos reagentes, numa evidência da diferenciação de fibroblastos em miofibroblastos.

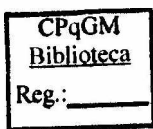
Para LAPIERE (1986), as características fenotípicas híbridas dos miofibroblastos são também encontradas em fibroblastos de embriões e de cultura, que, além do sistema fibrilar contrátil e de frequentes junções intercelulares, podem sintetizar componentes da membrana basal, como ocorre com fibroblastos pulmonares embrionários. Este autor considera que estas características são próprias de fibroblastos induzidos a proliferar devido a modificações no micro-ambiente tais como, concentração de fatores do crescimento, tipos de nutrientes e natureza da matriz extra-celular. Sugere que, no trauma, são liberados produtos plaquetários ou fatores da coagulação que induzem a diferenciação de miofibroblastos. Sugere, ainda, que estas células modificadas atuam sobre a matriz extra-celular modelando-a.

Há uma outra forma de interpretar a gênese dos miofibroblastos. GRIMAUD & BOROJEVIC (1977) descreveram miofibroblastos na fibrose de Symmers de fígado de pacientes esquistossômicos. Como nesta doença ocorre uma desagregação das

células musculares da parede dos vasos pela fibrose, sugeriram que os miofibroblastos se originam destas células. Em uma publicação mais recente, GRIMAUD & cols. (1986) utilizaram a técnica da imuno-marcação com anticorpos monoclonais anti-desmina, um marcador da diferenciação de células musculares, em granulomas esquistossomóticos e interpretaram o achado de células positivas no interstício como uma evidência da diferenciação dos miofibroblastos a partir do músculo liso. Finalmente, GRIMAUD (1986) concluiu que fibroblastos, miofibroblastos e miofibroclastos podem representar expressões morfológicas distintas de uma mesma célula com uma "geometria variável", conduzindo a sucessivas modificações na matriz conjuntiva do granuloma esquistossômotico.

A despeito destas evidências recentes, os argumentos mais favoráveis à possibilidade de modulação de células musculares lisas no sentido de células sintetizadoras de matriz conjuntiva, advêm de estudos experimentais relativamente antigos, com modelos de aterosclerose e de culturas de músculo liso.

Em 1966, PARKER & ODLAND estudaram a cinética de células na aterosclerose de coronárias de coelhos e verificaram que, nas placas, as células musculares adquiriam características de células produtoras de proteínas e depositavam colágeno. WISSLER (1967), compilando trabalhos de seu grupo e de outros pesquisadores, concluiu que as células musculares lisas da camada média dos vasos retêm uma multi-potencialidade e, na aterosclerose, passam a sintetizar matriz extra-celular e a acumular lipídios. Para ROSS & GLOMSET (1973), as alterações da permeabilidade endotelial permitem a passagem de plasma para o espaço subendotelial, induzindo a proliferação de células musculares na íntima, as quais, em seguida, depositam colágeno e fibras elásticas. Em outro modelo, propõem que estas modificações são induzidas por alterações no conteúdo da dieta.



Recentemente, KOCHER & GABBIANI (1986), fizeram interessante estudo com marcação de vimentina, desmina, actina e tropomiosina, marcadores da diferenciação celular, na camada média de vasos arteriais normais e ateroscleróticos. Verificaram que, na aterosclerose, diminui a quantidade de células marcadas pela desmina e aumenta a de células marcadas pela vimentina, enquanto a predominância de células com alfa-actina era substituída por células com beta-actina, demonstrando, assim, que, ao lado de modificações morfológicas, ocorrem variações nos marcadores da diferenciação de músculo liso para um padrão fibroblástico. Nas lesões, complicadas ressurgem o padrão muscular normal.

Trabalhando outro sistema, ROSS & KLEBANOFF (1967) foram capazes de induzir a diferenciação de células musculares lisas do útero de ratas em células produtoras de proteína, parecidas com fibroblastos, através da administração de estrógenos. Já KUBAYASHI (1978) notou toda uma gama de variações entre leiomiócitos e fibroblastos em seu estudo da cápsula renal de roedores, e sugeriu que o músculo liso se diferencia em fibroblastos.

A utilização de culturas de células musculares lisas permitiu a ROSS (1971) e a CHAMLEY-CAMPBELL & cols. (1979), demonstrarem que elas sofrem modulações no sentido de células sintetizadoras de matriz conjuntiva, produzindo colágenos dos tipos I e III, elastina e glicosaminoglicanos, mas sempre conservando uma membrana basal. Estas células se re-diferenciam em músculo liso típico e a adição, ao meio de cultura, de dibutilil AMP-cíclico ou teofilina retarda a sua modulação no sentido de células produtoras de colágeno.

Vários outros autores tem sugerido que os miofibroblastos se originam de células mesenquimais indiferenciadas.

Na cápsula fibrosa, que se forma em torno de implantes intra-

peritoniais de coágulos sanguíneos, em ratos, aparecem miofibroblastos, e RYAN & cols. (1973), sugeriram que estas células se diferenciam de células mesenquimais indiferenciadas ou de fibroblastos, pois não existe músculo liso livre na cavidade peritoneal. Aventaram, também, a possibilidade de uma origem a partir de células mononucleares circulantes. GHADIALLY & cols. (1983), ao descreverem um tumor constituído por miofibroblastos (miofibroblastoma), propuseram sua histogênese, a partir de uma célula mesenquimal indiferenciada, precursora comum dos fibroblastos e das células musculares lisas. LIPPER (1980) propôs uma esquema semelhante.

No estudo do desenvolvimento da aorta de galinhas, MOSS & BENEDITT (1970) descreveram, na adventícia do vaso, células com características intermediárias entre músculo liso e fibroblastos e discutiram a hipótese destas células representarem aspectos variáveis da diferenciação de uma mesma célula primitiva. Também CHURG & KAHN (1977), estudando os aspectos ultra-estruturais das células dos fibrossarcomas e fibro-histiocitomas malignos, encontraram aspectos morfológicos intermediários entre células mesenquimais primitivas, histiócitos, fibroblastos miofibroblastos e músculo liso, e, por isso, sugeriram que todas estas células derivam de uma célula primitiva comum.

Outro grupo de pesquisadores considera os miofibroblastos como derivados, mais especificamente, de células indiferenciadas perivasculares ou de pericitos.

RUDOLPH & cols. (1977) estudaram o ciclo vital dos miofibroblastos em feridas cutâneas produzidas em porquinhos e chegaram à conclusão que eles resultam da diferenciação de fibroblastos, que, por sua vez, têm origem em células indiferenciadas perivasculares. Para KISCHER (1979) e KISCHER & cols. (1982), os miofibroblastos são derivados de pericitos que, submetidos à hipoxia nas cicatrizes hipertróficas e queloidianas,

passam a apresentar aparelhos de síntese proteica e contrátil, ganham o interstício e sintetizam a matriz conjuntiva. Interessante que aspectos semelhantes, observados por CROCKER & cols. (1970), tiveram interpretação completamente oposta. Para eles, as células da matriz conjuntiva se incorporam à parede dos vasos e se diferenciam em pericitos, que controlam a proliferação vascular no tecido de granulação.

Em 1982, NAKANO & LIBER, demonstraram a existência de miofibroblastos em condições normais, em torno a veias hepáticas terminais e que estas células podiam ser induzidas a proliferar e depositar colágeno na intoxicação alcoólica crônica. Mais recentemente, MAK & LIBER (1986) encontraram estas mesmas células no interstício de espaços-porta normais. Também em 1986, FREITAS & cols. sugeriram que, na atresia das vias biliares extra-hepáticas de crianças, ocorreria uma ativação clonal destes miofibroblastos, que seriam os responsáveis pela deposição de fibronectina e colágeno do tipo III, associada à proliferação de vasos sanguíneos e dúctulos biliares.

A idéia da origem das células sintetizadoras da matriz conjuntiva no tecido de granulação a partir de células perivasculares é antiga e anterior ao reconhecimento dos miofibroblastos. Em 1959, MacDONALD demonstrou, em estudos sequenciais de feridas produzidas no dorso de ratos, através do método radioautográfico, que os fibroblastos provêm de células perivasculares. Conclusões semelhantes são apresentadas por GRILLO & POTSAID (1961) e por ROSS (1968), este último, em seu clássico trabalho sobre os fibroblastos no processo de reparo e em animais parabióticos (ROSS e cols., 1970).

Um tipo especial de célula perivascular, a célula de Ito, tem sido implicada na gênese dos miofibroblastos nos processos de fibrose hepática. Em 1976, KENT & cols., relataram que as células de Ito sofrem, na intoxicação pelo tetracloreto de carbono,

hipertrofia, hiperplasia e transformação em células semelhantes a miofibroblastos, que sintetizam colágeno do tipo III. Achados semelhantes tiveram CALLEA & cols. (1982), observando um caso de hiperplasia nodular focal do fígado, quando sugeriram que estrógenos poderiam estar participando na indução da diferenciação. MAK & cols. (1984) descreveram a transformação de células de Ito em miofibroblastos nos estágios iniciais da fibrose hepática de babuínos alimentados com álcool. Em 1981, TANAKA & cols. estudaram, através de métodos histoquímicos, as células de Ito de fígados de indivíduos com alterações circulatórias e verificaram que, nestas condições, estas células passam a expressar maior quantidade de gama-glutamil transpeptidase, o que se correlacionou com o grau de deposição de colágeno. Para eles, o fator aumento de pressão nos sinusóides induz a transformação das células de Ito. Já OKANOUE & cols. (1983), a despeito de não terem caracterizado miofibroblastos, descreveram "ativação" de células de Ito, com transformação em células sintetizadoras de matriz conjuntiva, em áreas de necrose hepatocelular, e propuseram que produtos dos hepatócitos degenerados induzem a diferenciação. Mais tarde, MAK & LIBER (1986) propuseram que o fator indutor da diferenciação e proliferação de miofibroblastos, no fígado, é a baixa tensão de oxigênio produzida pelo álcool nas áreas perivasculares.

Menos frequentemente tem sido citadas outras origens para os miofibroblastos.

CAMPBELL & RYAN (1983), estudando, outra vez, o modelo do implante de coágulos sanguíneos na cavidade peritoneal de ratos, descreveram células com características intermediárias entre monócitos e miofibroblastos. Para FEIGL & cols. (1985), em modelo de próteses arteriais, há evidências de transformação de células mononucleares do sangue circulante em miofibroblastos e em células endoteliais. Não descartam, porém, a possibilidade da

participação de células endoteliais, fibroblastos ou músculo liso desgarrados durante o trauma cirúrgico.

NOVOTNY & PAU (1984), em estudo de cristalinos de pessoas com catarata, encontraram evidências de diferenciação dos miofibroblastos a partir de células epiteliais lenticulares. Para eles, este fenômeno resulta de um "reversão reparativa" do epitélio, que, em cultura, também adquire características contráteis.

Em 1980, IRLÉ & cols. concluíram, de um trabalho sobre a contratilidade dos miofibroblastos na cirrose hepática experimental, que estas células, quando obtidas de diferentes modelos, respondem de modo discretamente distinto nos testes farmacológicos com drogas contráteis, fazendo crer que elas são diferentes entre si. Dentro da mesma perspectiva, GHADIALLY (1982) acha que as várias hipóteses acerca de gênese dos miofibroblastos não são mutuamente excludentes, e que o termo genérico "Miofibroblasto" inclui uma coleção heterogênea de células com sutis diferenças morfológicas e gêneses variadas.

2.3.2 Morfologia dos miofibroblastos

Os miofibroblastos são células que se definem, morfológicamente, por apresentarem, simultaneamente, algumas características fenotípicas ultra-estruturais de células musculares lisas e outras de fibroblastos (GABBIANI & cols., 1971 e MAGNO & cols., 1971). Eles parecem com os fibroblastos na medida em que são células alongadas, contendo aparelho de síntese proteica bem desenvolvido, constituído por retículo endoplasmático rugoso e aparelho de Golgi (ROSS, 1968) e se assemelham aos leiomiócitos por apresentarem: a) Aparelho contrátil formado por um sistema de feixes fibrilares sub-membranares; b) frequentes junções intercelulares do tipo mácula

aderente; c) deposição de material electron-denso peri-celular semelhante à membrana basal; d) núcleo irregular com frequentes dobras e chanfraduras e e) ocasionais vesículas de micro-pinocitose (GRIMAUD & BOROJEVIC, 1977; LIPPER & cols., 1980; SEEMEYER & cols., 1989).

O sistema contrátil é formado por feixes de fibrilas dispostos no citoplasma, paralelas ao maior eixo das células. Tem uma espessura que, em média, varia de 4 a 8nm, mas poucas fibrilas chegam a ter de 10 a 12nm. Em geral, localizam-se na periferia das células, próximas ao plasmalema e, como nos leiomiócitos, formam áreas de adensamento ou placas densas ("Attachment sites"). Vários estudos têm demonstrado que a maioria destes filamentos está representado por actomiosina. A extração de actomiosina do tecido de granulação de "bolsões inflamatórios de Selye" com posterior dosagem por GABBIANI & cols. (1972), demonstrou a presença de quatro miligramas por grama de tecido, quantidade considerada maior que a encontrada em útero de ratas grávidas. A marcação de secções da parede destes "bolsões" através de imunofluorescência com anticorpo anti-músculo liso, obtido de paciente com hepatite crônica ativa, mostrou-se positiva e desapareceu quando o soro foi adsorvido com actina purificada. Resultados iguais foram verificados por McGRATH & cols. (1982). Recentemente, GABBIANI & cols. (1986), relataram que a análise de isoformas de actina, através de eletroforese bidimensional, mostra que, enquanto as células musculares lisas apresentam as formas alfa, beta e gama de actinas, os miofibroblastos só têm as formas beta e gama. GRIMAUD & cols. (1986), demonstraram também a presença de filamentos intermediários, tipo desmina e EHRLICH & cols. (1977) sugeriram que microtúbulos também devem compor este sistema fibrilar, pois, quando inibidos com colchicina e vinblastina, aboliam a contração do tecido de granulação.

GABBIANI & cols. (1978) estudaram detalhadamente as junções intercelulares ao microscópio eletrônico de transmissão, através das técnicas de criofratura ("freeze-fracturing") e de imunofluorescência com anticorpos anti-actina e anti-miosina. Referem que a maioria destas junções é do tipo "gap junctions" e que, à medida que aumenta a quantidade de actina e miosina nas células, aparecem mais junções inter-celulares. Os "gaps" são pontos de contacto inter-celular de baixa resistência elétrica, que permitiriam a rápida transmissão de estímulos e contrações sincrônicas. A presença de hemidesmosomos, estabelecendo pontos de contacto entre as células e a matriz extra-celular, permitiriam a transmissão da força contrátil as fibras do conjuntivo. Já SINGER & cols. (1984, 1985), investigando, in vivo, a existência de fibronexus, estrutura constituída pela associação transmembranar de fibronectina da matriz e filamentos de actina intra-celular, previamente descritas em fibroblastos de cultura, estudaram, através de imunofluorescência e imuno-eletromicroscopia com ouro coloidal, a co-distribuição destes filamentos na superfície de miofibroblastos de tecido de granulação de cobaias. Além de constatarem esta estrutura in vivo, descreveram tres tipos morfológicos distintos- A) Tipo tendão - resultante da associação término-terminal de filamentos de actina e fibronectina B) Tipo placa - caracterizado pela formação de áreas de adensamento dos filamentos na interface célula-célula ou célula-matriz e C) Tipo "trilho de trem" - no qual, os feixe de actina e fibronectina se dispõem, paralelamente, interconectados por filamentos dispostos de modo perpendicular. Fizeram, também, uma quantificação dos "gap junctions", verificando que eles apresentam apenas 4% do total das junções inter-celulares, que, em sua maioria, são do tipo fibronexus. Concluíram que estas últimas devem ser responsáveis pela transmissão da força contrátil de célula à célula e,

sobretudo, de célula a matriz, tornando eficientes as contrações. Relacionaram o aumento do número de fibronexus com maior estabilidade e menor mobilidade celulares e com maior deposição de matriz conjuntiva colagênica.

Outra característica importante dos miofibroblastos é a presença, no meio peri-celular, de um depósito eletron-denso, geralmente escasso e descontínuo, semelhante à membrana basal. SINGER & cols. (1984) sugeriram que a falta de continuidade, a ausência de uma camada lúcida entre a camada densa e a membrana celular, são argumentos contrários à existência de uma verdadeira membrana basal. Apesar de não terem investigado a presença de outros componentes da membrana basal como a laminina ou colágeno tipo IV, sugerem que este material faz parte do fibronexus, sendo, portanto, constituído por fibronectina.

A presença de dobras e chanfraduras nos núcleos tem sido considerada como uma evidência da atividade contrátil dos miofibroblastos.

A quase totalidade dos trabalhos encontrados é uníssona quanto aos aspectos morfológicos dos miofibroblastos. Algumas variações morfológicas, contudo, têm sido descritas. RUDOLPH (1982) acha que miofibroblastos com todas as características descritas por Gabbiani e seu grupo só são encontrados em seres humanos. Para ele, os roedores não tem miofibroblastos tão exuberantes, e, por isso, considera que o simples encontro de feixes de fibras paralelas intra-citoplasmáticos é suficiente para a identificação destas células. Este mesmo critério foi adotado por McGRATH & cols. (1982a), estudando o efeito de prostaglandinas na contração das feridas e nos miofibroblastos LAGACÉ & cols. (1980) foram um pouco mais rígidos quando estudaram miofibroblastos em sarcomas de partes moles, estabelecendo como critérios morfológicos mínimos para sua identificação, a presença de um aparelho de síntese protéica e

uma sistema fibrilar submembranar com áreas de densificação. BAUER & cols. (1979) chamaram a atenção para a existência de uma variável morfológica dos miofibroblastos. Estes autores, em estudos de cicatrizes hipertróficas de queimados, notaram a presença, nas fases mais tardias das lesões, de células com todas as características de miofibroblastos, contendo, em invaginações da membrana celular ou no interior de vacúolos citoplasmáticos, feixes de colágeno. Como estas células aparecem associadas à fenestrações na matriz conjuntiva do tecido cicatricial, os autores relacionaram seus aspectos morfológicos com atividade degradativa da matriz conjuntiva e propuseram que elas fossem denominadas de miofibroblastos, em analogia aos condroclastos e osteoclastos. Células com características semelhantes a estas tem sido descritas por outros autores em situações diversas. GOULD & WEINSTEIN (1976) encontraram miofibroblastos com colágeno no interior em casos de fibromatoses humanas e propuseram que elas participariam na reabsorção do colágeno. CHURG & cols. (1977) e GOELLNER & cols. (1980), também descreveram estes aspectos em condições proliferativas como fibro-histiocitomas malignos e tumores desmóides, respectivamente. Em 1981, SQUIER encontrou este aspecto em miofibroblastos da pele de camundongos. FREITAS & cols. (1986) encontraram grande número de "miofibroblastos" na reação fibrosa portal do fígado de crianças com atresia das vias biliares extra-hepáticas e sugeriram que os miofibroblastos, além de participarem na deposição de colágeno, teriam um papel modulador da fibrose na medida em que parecem removê-lo.

2.3.3 Aspectos funcionais dos miofibroblastos

Aos miofibroblastos são atribuídos dois papéis: Contração e síntese de componentes da matriz conjuntiva.

Estes atributos foram estabelecidos pelo mesmo grupo que descreveu os miofibroblastos e tem sido aceitos, quase sem contestações ou acréscimos, pelos demais autores.

A contratilidade foi originalmente demonstrada in vitro por MAGNO & cols., em 1971, utilizando tiras de tecido obtidas a partir de quatro diferentes modelos de produção de tecido de granulação. Verificaram que, com pequenas variações, estes tecidos se contraiam, quando expostos à 5-hidroxitriptamina, de modo imediato e sustentado, durante um a dois minutos. A resposta era dose dependente, mas variava de intensidade a depender do teor de oxigênio no meio e da idade do tecido de granulação. Era tênue nos tecidos com oito dias de produção e intensa entre o 11º e 32º dias, diminuindo a partir daí. O padrão de resposta à bradicinina foi, semelhante, porém mais lento. Graus variáveis de resposta foram observados com a histamina, angiotensina, vasopressina, epinefrina e norepinefrina. Não foi verificada contração em resposta à acetilcolina ou cloreto de bário, substâncias que, normalmente, induzem contração de músculo liso.

Pouco depois, GABBIANI & cols. (1972) repetiram e estenderam estes mesmos experimentos, utilizando outros inibidores da contração muscular como o bimalato de metisergida, a ciproheptadina e a citocalasina B, que bloqueiam o efeito contrátil de 5-HT, e o cianeto de potássio que causa relaxamento total. Notaram que tecidos de granulação de origens distintas tem padrões de resposta diferentes entre si, porém, não fizeram uma correlação entre o padrão de resposta e os aspectos morfológicos dos miofibroblastos. Compararam o padrão de contração deste tecido com o do músculo liso e concluíram que o padrão do primeiro é mais lento e sustentado que o segundo, como ocorre com a musculatura dos insetos (GABBIANI & cols. 1977). Concluíram que a contração dependia dos miofibroblastos e não do músculo da parede dos vasos, pois, segundo eles, o tecido de granulação tem

→ Carragenina

tantos vasos quanto o tecido normal que não se contrai (?) e porque o tecido de granulação produzido pela carragenina, a despeito de rico em vasos neoformados não se contrai e não tem miofibroblastos. IRLÉ & cols. (1980) também acharam que miofibroblastos de distintas fontes tem padrões contráteis diferentes.

McGRATH (1982) investigou a hipótese da contração dos miofibroblastos, in vivo, decorrer da ação de prostaglandinas produzidas durante o processo inflamatório. Para tanto, tratou, durante longo período, ratos submetidos a ferimentos na pele, com aspirina, um inibidor da ciclo-oxigenase. No final do experimento, conclui que as prostaglandinas não têm nenhum efeito sobre a contração dos miofibroblastos, resultado que até certo ponto vai de encontro aos descritos por RYAN (1973, 1974) em estudos in vitro. Aquela autora obteve menor contração com a utilização de corticosteróides e concluiu que este efeito era consequência de uma menor resposta inflamatória, com menor produção de tecido de granulação. Em desacordo com alguns resultados dos estudos in vitro, estão, também, os resultados de EHRLICH (1977), que não conseguiu a inibição, in vivo, da contração com a utilização de citocalasina B. Já a utilização tópica de beta- dietilaminoetildifeniltioacetato (Trocinato), droga relaxante muscular que não interfere no aspecto histológico das lesões nem na síntese protéica pelas células, por MADDEN & cols., (1974) em feridas cutâneas, inibe, durante o período de uso, a contração, que volta a ocorrer de modo imediato, quando a droga é suspensa.

A despeito da existência de poucos trabalhos relacionando a presença dos miofibroblastos com a síntese de componentes da matriz conjuntiva, parece bem aceito, como veremos mais adiante, que estas células estão envolvidas na elaboração de uma matriz frouxa, rica em colágeno do tipo III, semelhante à matriz

observada nos tecidos embrionários.

2.4 A MATRIZ CONJUNTIVA

A matriz extra-celular se compõe de vários complexos macromoleculares, sendo os principais os colágenos, a fibronectina, os proteoglicanos, a elastina e a laminina. Além de fornecer o suporte estrutural para os tecidos, a matriz se constitui em importante meio através do qual transitam informações entre as células, participando, direta ou indiretamente, de uma série de processos que incluem morfogênese, diferenciação e migração celulares. Como será visto nesta breve revisão, o tecido conjuntivo participa ativamente nos processos de reparo e fibrose, ocorrendo dinâmicas e complexas interações entre os elementos matriciais, envolvendo a fibrogênese e sua modulação. Limitar-nos-emos a tecer considerações sobre os elementos da matriz que foram investigados neste trabalho, quais sejam: os colágenos, a fibronectina e a laminina.

2.4.1 Os colágenos

2.4.1.1 Estrutura e biossíntese dos colágenos

Apesar de particularidades funcionais e estruturais, os diversos tipos de colágeno tem estrutura química e organizacional geral semelhantes (BURGESON, 1982).

A unidade fundamental das moléculas dos colágenos, no meio extra-celular, é o tropocolágeno. Resulta da associação de tres cadeias alfa polipeptídicas e tem uma estrutura supra-helicoidal

voltada para a esquerda. Tem a forma de um bastonete rígido com cerca de 300nm de comprimento e 1,5nm de diâmetro, constituído por, aproximadamente, 3000 aminoácidos e com peso molecular de 300kd (BEARD & cols., 1977; NIMINI, 1980).

Nos colágenos fibrilares, a utilização de corantes negativos e/ou positivos coram as fibrilas, formando um padrão com periodicidade típica, quando observadas ao microscópio eletrônico (BRUNS, 1976). A análise deste padrão mostra períodos regulares "D" de 67nm, constituídos por uma zona clara e outra corada, quando são usados corantes negativos. As moléculas de colágeno têm um comprimento total de 4,4 D e a periodicidade sugere que uma molécula está deslocada em 1/4 de seu comprimento em relação à molécula vizinha. A periodicidade resulta de zonas de superposição completa de várias moléculas em uma fibrila, intercaladas por zonas de superposição parcial. O deslocamento axial entre duas moléculas vizinhas é de 67nm (NIMINI, 1980; LINSSENMAYER; 1981; MILLER, 1985).

As moléculas de colágeno são formadas pela associação colinear, em tríplice hélice, de tres cadeias polipeptídicas alfa, formando homo ou hetrotrímeros, a depender do tipo de colágeno. As diferentes cadeias alfa são geneticamente distintas, sendo sintetizadas no retículo endoplasmatico rugoso de vários tipos celulares, principalmente, de fibroblastos, osteoblastos, condroblastos, células musculares lisas e vários tipos de células epiteliais (BEARD & cols., 1977). Estas cadeias polipeptídicas, antes de formarem as moléculas de colágeno, sofrem modificações co-translacionais e pós-translacionais, formando, no interior das células, uma molécula precursora, o procolágeno (BELLAMY & BORNSTEIN, 1971). Este é secretado no meio extracelular, onde sofre processamentos enzimáticos complementares, formando as moléculas de tropocolágeno, que se associam em estruturas

quaternárias complexas, constituindo fibrilas e fibras (GARTNER, 1981), ou se dispõem na periferia das células, formando estruturas de texturas fina como as membranas basais ou uma espécie de exoesqueleto (EYRE, 1980).

O conhecimento detalhado das moléculas de alguns tipos de colágeno foi possível graças a utilização de modernas técnicas de biologia molecular (OLSEN, 1981; MILLER, 1985). As cadeias polipeptídicas são formadas no retículo endoplasmático rugoso, como pró-cadeias alfa, maiores que as cadeias alfa, por possuírem, além de dois segmentos peptídicos terminais, os pro-peptídios, um peptídio "sinalizador" comum a todas as proteínas de exportação durante sua síntese (KIVIRIKKO & MYLLYLA, 1985).

As pró-cadeias alfa são formadas pela sequência de cerca de 1441 aminoácidos. Estes aminoácidos se distribuem formando tres regiões distintas: a) uma região central de 1056 aminoácidos que se dispõem em hélice à esquerda. Os aminoácidos formam cerca de 338 triplexes, nos quais o terceiro é sempre a glicina, resultando numa fórmula geral Glicina-X-Y. Em 1/3 destes triplexes, as posições X e Y são ocupadas por uma prolina e uma hidroxí-prolina, respectivamente. Outros aminoácidos muito frequentes nestas sequências são a alanina, o ácido glutâmico e a lisina (BEARD & cols., 1977). Esta região central é delimitada nas extremidades por sequências terminais não helicoidais, referidas como telopeptídios, nos quais os tríplexes não estão presentes e cuja importância está na constituição de ligações inter-moleculares, na formação das estruturas quaternárias do colágeno (BORNSTEIN, 1961); b) um pró-peptídio amino-terminal de 139 aminoácidos que se dispõem em sequências não-triplex, seguidas de uma pequena sequência de triplexes, formando uma região helicoidal; c) um pró-peptídio carboxi-terminal, formado por uma sequência linear de 246 aminoácidos (MILLER, 1985).

Como revisto por OLSEN (1981) e por KIVIRIKKO & MYLLYLA

(1985), à medida que vão sendo sintetizadas, as cadeias propeptídicas sofrem uma série de transformações que resultam na formação da estrutura triplo-helicoidal do procolágeno, que será secretado no meio extra-celular. Esta sequência de eventos incluem: a) clivagem do peptídeo sinalizador; b) hidroxilação das prolínas e lisinas- A hidroxilação de prolínas nas posições X e Y dos tríplexes resulta na formação de hidroxiprolínas, que parecem importantes para a associação colinear das cadeias alfa e para a formação das estruturas triplo-helicoidais. A formação de pontes de hidrogênio intra e inter-cadeias entre as hidroxiprolina estabilizam as moléculas (LINSENMAYER, 1981). Já a lisil hidroxilase, hidroxila as lisinas nas posições Y nos tríplexes e também nos telopeptídios. Algumas destas hidroxilinas sofrem glicosilação enquanto outras sofrerão a ação da lisil-oxidase (BURGESON, 1982). O bloqueio das hidroxilases por inibidores ou competidores como o zinco, a piridina 2,5-dicarboxilato, o tioglicolato e a poli L-prolina, resulta em diminuição da deposição de colágeno (KIVIRIKKO & MYLLYLA, 1985); c) glicosilação de lisinas- As hidroxilinas são os únicos aminoácidos que são glicosilados na molécula do colágeno. A importância funcional desta glicosilação é desconhecida, porém tem sido sugerido que ela tenha uma participação na determinação da espessura das fibrilas (LINSENMAYER, 1981; VIDAL, 1986); d) formação de pontes S-S e da tríplice hélice- a formação de pontes S-S é catalisada pela enzima dissulfeto isomerase, que forma pontes S-S na extremidade amino-terminal do tipo intra-cadeias e na extremidade carboxi-terminal do tipo inter-cadeias, gerando os núcleos de formação da tríplice hélice e pontos de estabilização da molécula.

Após estas alterações, o procolágeno desloca-se no sistema de síntese protéica das células até o aparelho de Golgi onde é empacotado em vesículas que, através da ação dos microtúbulos,

são translocados até a superfície das células e secretados no meio extra-celular (OLSEN, 1981). Esta etapa pode ser inibida pela ação de drogas que bloqueiam o sistema microtubular como a citocalasina B, a colchicina e a vinblastina. (BEARD e cols., 1977, ROJKIND, 1980).

No meio extra-celular, a molécula de procolágeno sofre clivagens em suas extremidades, perdendo os peptídios amino e carboxi-terminais. Os resíduos de lisina sofrem oxidação pela ação da enzima lisil-oxidase, formando aldeídos reativos nas porções terminais da molécula e nas porções helicoidais. São estes aldeídos muito reativos que formam ligações covalentes intra e inter-moleculares, permitindo a formação de ligações múltiplas entre as moléculas de tropocolágeno ("cross-links"), permitindo a formação de fibrilas e fibras.

A remoção dos pró-peptídios é feita por duas enzimas distintas, as proteinases amino e carboxi-terminais do procolágeno. Estas são endo-peptidases que parecem ter certo grau de especificidade em relação aos diferentes tipos de colágeno. A remoção destes pró-peptídios é importante para que haja a formação de fibrilas de formato cilíndrico. A falta de atividade da proteinase amino-terminal resulta na deposição de colágeno com a forma de bizarros "hieróglifos", associados com extrema fragilidade e friabilidade da pele (OLSEN, 1981). Parece que os pró-peptídios têm o papel de prevenir a formação de fibrilas no interior das células, de dirigir a montagem correta das cadeias alfa e dirigir a fibrilogênese (EYRE, 1980; BELLAMY & BONSTEIN, 1971).

A única etapa da formação das fibrilas de colágeno que depende de uma ação enzimática é a oxidação das lisinas com formação de aldeídos. A maioria destes aldeídos é formada nos telopeptídios. No colágeno recém-depositado estes aldeídos reativos formam ligações intra e inter-moleculares facilmente

reduzíveis pelo hidroboreto, porém, no colágeno mais maduro, estas ligações não são mais reduzíveis, constituindo estruturas quaternárias complexas e de difícil dissociação (TANZER & WAITE, 1982; TANZER, 1985).

2.4.1.2. Heterogeneidade dos colágenos

O termo "colágeno" refere-se, na realidade, a uma família de macromoléculas, estruturalmente semelhantes, porém, geneticamente distintas.

São proteínas encontradas em todas as espécies do reino animal, desde os seres invertebrados até os mamíferos superiores, nos quais representam mais de 30% do total das proteínas. A análise de suas estruturas e composições de aminoácidos, sugerem que, ao longo do processo evolutivo, os diversos tipos de colágeno se originaram a partir da duplicação e posterior diversificação de um gene ancestral comum (KUHN & TIMPL, 1985; MATHEWS, 1985).

Onze tipos diferentes de colágeno já foram identificados (MILLER, 1985). Organismos individuais possuem os diferentes tipos genéticos de colágeno, que se distribuem segundo um padrão tissular específico, aparecendo, durante o desenvolvimento, segundo uma sequência temporal (HAYASHI & cols., 1986).

As diferenças nestes tipos de colágeno residem na composição primária de suas moléculas, no tipo de agregação extra-celular e na capacidade de formarem ou não estruturas fibrilares (EYRE, 1980).

A depender dos tipos das cadeias alfa que os compõem, os colágenos são designados com colágenos dos tipos I, II, III, IV, V, VI, VII, VIII, IX, X e K. Alguns destes apenas começam a ser conhecidos, enquanto outros tem uma estrutura e distribuição bem estabelecidas. Há uma tendência em agrupa-los segundo suas

capacidades de formarem estruturas fibrilares intersticiais, comporem as membranas basais, ou formarem delicadas tramas pericelulares (BURGESON, 1982; MILLER, 1985).

Os colágenos dos tipos I, II, III, V e K, são responsáveis pela formação de fibrilas e fibras no interstício.

O colágeno do tipo I é o principal componente intersticial nos ossos, tendões, pele e dentina, aparecendo, em menor quantidade, no interstício dos órgãos parenquimatosos. É formado por duas cadeias alfa 1(I) e uma cadeia alfa 2(I) e constitui fibrilas estriadas com 20 a 100nm de diâmetro.

O trîmero do colágeno do tipo I representa uma associação de tres cadeias alfa 1(I). Foi inicialmente descrito em culturas de celulas neoplásicas, mas tem sido encontrado durante os processos de reparo e na pele normal (LINSENMAYER, 1981).

O colágeno do tipo II é encontrado em cartilagens, no humor vítreo dos olhos e no estroma da córnea de embriões. Possuem fibrilas mais delgadas que o colágeno do tipo I, medindo de 10 a 20nm de espessura. A molécula é um homotrîmero das cadeias alfa 1(II).

O colágeno do tipo III forma fibras delgadas que se co-distribuem com o colágeno do tipo I. É o colágeno intersticial que predomina durante a vida fetal, cedendo em seguida o lugar ao colágeno do tipo I (EPSTEIN Jr., 1974). Abundante nos tecidos frouxos de órgãos parenquimatosos, no útero, na pele e nos vasos sanguíneos, corresponde às fibras reticulínicas vistas em microscopia óptica. Durante o processo de reparo e nas fibroses em geral, é o primeiro a ser depositado, sendo, como no desenvolvimento fetal, substituído pelo colágeno do tipo I (MARTINEZ-HERNANDEZ, 1988). Este tipo de colágeno é mais sensível à ação de collagenases inespecíficas que os anteriormente descritos, sugerindo que sua estrutura helicoidal não é continua (MILLER & cols., 1976).

col. tipo I

O colágeno do tipo V, dada sua localização na interface entre as membranas basais e o interstício, é considerado um colágeno intermediário (KONOMI & cols., 1984; RAUTERBERG & TROYER, 1986). É formado por cadeias alfa I(V), alfa 2(V) e alfa 3(V) em combinações variadas. Aparece na matriz extra-celular de quase todos os tecidos conectivos, especialmente dos músculos lisos e estriados (VON DER MARK & OCALEN, 1982).

O tipo K é mal conhecido, tendo algumas semelhanças com o tipo V.

Os colágenos dos tipos IV, VI, VII e VIII não formam estruturas fibrilares. Sob o ponto de vista estrutural, possuem múltiplas regiões não helicoidais, responsáveis pela flexibilidade das moléculas. O representante mais bem estudado deste grupo é o colágeno do tipo IV, enquanto os outros parecem representar apenas uma ínfima porção dos colágenos.

O colágeno do tipo IV compõe as membranas basais, formando uma estrutura frouxa e porosa, que interge^{ce} com outras moléculas, principalmente a laminina, a fibronectinas e alguns proteoglicanos (LAURIE & cols., 1986; SZARFMAN & cols., 1982; TURKSEN & cols., 1985). É formado pela associação de cadeias alfa I(IV) e alfa 2(IV). As moléculas possuem um domínio globular NC1 que se ligam a domínios semelhantes de outras, enquanto as extremidades amino-terminais dos segmentos triplo helicoidais, referidas como domínios 7S, ligam-se entre si na outra extremidade, formando uma estrutura quaternária em "X" (TIMPL & cols., 1981; KUHN & cols., 1985).

O colágeno do tipo VI é constituído por cadeias alfa 1(VI), alfa 2(VI) e alfa 3(VI). Pensou-se que era um colágeno de membrana basal, mas estudos em placenta mostram-no expandindo-se para o interstício, onde se associa aos tipo I e III (AMANTA & cols., 1986). Parece que, em processos inflamatórios, formam fibras espessas, resistentes à ação de collagenases (GARRONE &

TIOLLIER, 1986).

O colágeno do tipo VII tem cadeia longa com 450nm.

O colágeno do tipo VIII foi descrito em cultura de células endoteliais da aorta e, por isso, suas cadeias são referidas com EC1, EC2, EC3. A natureza de seus agregados é desconhecida. Tem sido descrito em culturas de vários tipos de células normais e malignas (SAGE & cols., 1984).

O terceiro grupo de colágenos é constituído pelos tipos IX e X, cujos pesos moleculares são muito baixos e provavelmente não formam fibrilas. Estes dois tipos são encontrados em torno de condrócitos, mas seus papéis não são conhecidos (IRWIN & cols., 1985; GIBSON & FLINT, 1985).

2.4.1.3 Degradação dos colágenos

A degradação fisiológica do colágeno é mais lenta que a da maioria das proteínas. Sua vida média é longa, podendo durar de poucas semanas a meses, na dependência do tecido considerado. A relação colágeno-elementos parenquimatosos é variável em diferentes órgãos e tecidos, permanecendo constante durante a vida dos organismos. A manutenção desta proporção resulta de um equilíbrio delicado entre síntese e degradação (PEREZ-TAMAYO, 1982). Em certas situações ocorre um desequilíbrio na equação síntese-degradação, resultando em deposição ou degradação excessivas do colágeno. Durante a embriogênese, na remodelação de tecido em crescimento, na involução do útero após o parto e em processos de reparo, há evidências bioquímicas e morfológicas de um aumento da atividade colagenolítica (GRILLO & GROSS, 1967; TENCATE & DEPORTER, 1975; GROSS, 1981; HENELL & cols., 1983).

Parte do colágeno sintetizado pelas células sofre degradação intra-celular antes de se polimerizar em fibrilas, ou ser secretado no meio extra-celular. Calcula-se que, a depender das

condições, 10% a 60% do colágeno é degradado antes de ser secretado (RENNARD & cols., 1982). Esta degradação intra-celular funciona como um mecanismo de modulação da deposição de colágeno e previne a secreção de moléculas defeituosas, pois a indução experimental de formação de moléculas anômalas resulta em maior degradação intra-celular. Agentes que aumentam a concentração intra-celular de AMPc, como o isoproterenol, a PGE1 e a PGE2, induzem um aumento da colagenólise intra-celular, principalmente do colágeno do tipo I, regulando, de certa forma, a qualidade da matriz extra-celular. A colagenólise intra-celular ocorre, portanto, de um modo basal e fisiológico, mas pode ser aumentada por estímulos extra-celulares, ou por drogas que bloqueiam os mecanismos de secreção de proteínas como a colchicina e a citocalasina B (BIENKOWSKI, 1984). A degradação, nestas circunstâncias, envolve a participação dos lisossomos, com liberação de proteases (TEN CATE & SYRBU, 1974).

Os colágenos intersticiais, depositados na matriz conjuntiva, são degradados no espaço extra-celular pela ação de collagenases específicas que atuam em conjugação com outras proteases inespecíficas. As collagenases específicas aparecem difusamente distribuídas nos tecidos (MONTFORT & PEREZ-TAMAYO, 1975) e em áreas de contacto entre as células e os elementos matriciais (GROSS, 1981), mesmo quando não há evidências de degradação da matriz, porém desaparecem progressivamente nos processos de fibrose evolutiva, indicando sua importância no equilíbrio entre síntese e degradação (MONTFORT & PEREZ-TAMAYO, 1978). A concepção atual, amplamente aceita, preconiza interações complexas entre as collagenases e seus inibidores e ativadores específicos, apesar de se conhecer apenas parcialmente os mecanismos íntimos da regulação destas interações (MONTFORT & PEREZ-TAMAYO, 1975; GROSS, 1981; KRANE, 1985; MURPHY & REYNOLDS, 1985).

As collagenases específicas são metalo-proteinases neutras secretadas "de novo" pelas células da matriz conjuntiva e por células epiteliais, que atuam sobre os colágenos intersticiais. Estas enzimas cindem as tríplexes hélices em um ponto específico e semelhante nas tres cadeias polipeptídicas, à 1/4 da distância da extremidade carboxi-terminal, gerando dois fragmentos desiguais em tamanho, o fragmento TCA com 3/4 do comprimento da molécula e o fragmento TCB com 1/4 do comprimento. Estes fragmentos são instáveis, sofrendo degradação espontânea ou proteolítica extra-celular inespecífica, ou podem ser endocitados e degradados pela ação de catepsinas (ETHERINGTON, 1972; MURPHY & REYNOLDS, 1985). Há algumas evidências experimentais de que as collagenases específicas são incapazes de atuar sobre as ligações inter-moleculares ("cross-links") (HARRIS & FARRELL, 1972), sendo necessária a atuação de serinas proteinases de neutrófilos, abrindo os "cross-links" e permitindo a atuação das enzimas específicas (MURPHY & REYNOLDS, 1985).

As collagenases específicas são secretadas, no meio extra-celular, sob a forma inativa, sendo ativadas por outras proteinases como a tripsina, as calicreinas, a plasmina, ou outras. Sugere-se, ainda, que enzimas na superfície das células, pertencentes também ao grupo das metalo-proteinases, sejam responsáveis pela ativação (KRANE-1985). Nos tecidos há substâncias inibidoras da ação das collagenases, que se ligam de modo irreversível, inativando-as (PEREZ-TAMAYO, 1978). Estes inibidores são a alfa 2-macroglobulina e as beta 1-anticollagenases, mas sugere-se que, simultaneamente com a síntese das collagenases, ocorra a síntese e secreção de inibidores específicos das metalo-proteinases (TIMP- tissular inhibitors of metalloproteases) e que a ativação das collagenases só ocorre quando sua síntese sobrepuja a síntese de seus inibidores (MURPHY & REYNOLDS, 1985). A regulação da síntese de collagenases está sob

a influência de produtos sintetizados por outras células. O mais bem conhecido destes fatores é o fator de células mononucleares (MCF- "Mononuclear cell factor"), sintetizado por macrófagos e muito semelhante ou mesmo idêntico à Interleucina 1. Este fator induz o aumento da síntese das collagenases, sendo, por sua vez, secretado pelos macrófagos estimulados por interações com linfócitos T ativados com antígenos ou lectinas (KRANE, 1985). Parece que nem todos os fibroblastos são capazes de sintetizar collagenases na mesma quantidade, havendo clones que respondem mais seletivamente à influência do MCF-IL 1. Por outro lado, interações entre células epiteliais e células mesenquimais parecem, de certo modo, regular a degradação da matriz conjuntiva nos processos de reparo (GRILLO & GROSS, 1967).

Estudos morfológicos têm demonstrado evidências da degradação do colágeno. Em alguns trabalhos demonstra-se degradação de fibras no interior das células, enquanto em outros mostram-se aspectos da degradação extra-celular.

HENELL & cols. (1983) demonstraram, durante a involução do útero após o parto, colágeno no interior de fibroblastos e de macrófagos. Sugeriram que o fenômeno da degradação em fibroblastos resulta de crinofagia, ou seja, degradação de um produto de síntese da própria célula antes de sua secreção. Nos macrófagos, a colagenólise seria o resultado de heterofagocitose. A presença de colágeno, em graus variáveis de degradação, no interior de fibroblastos, foi descrita por TEN CATE (1972) e por TEN CATE & FREEMAN (1974), estudando fibroblastos nos processos de reparo e na remodelação do tecido periodontal. Estes autores sugerem que o colágeno é ativamente fagocitado e destruído pelos fibroblastos e mostram sequências dos aspectos degradativos (TEN CATE & DEPORTER, 1975), além de demonstrarem atividade de fosfatase alcalina nos vacúolos contendo colágeno (TEN CATE & SYRBU, 1973). A presença de colágeno no interior de células e em

vacúolos lisossomiais é amplamente revista e discutida por GHADIALLY (1982). JURUKOVA & MILENKOV (1982) demonstraram a presença de colágeno no interior de músculo liso na parede de vasos varicosos e sugeriram que estas células participam na remodelação destes vasos. Já PEREZ-TAMAYO (1970), estudando a reabsorção do colágeno no modelo do granuloma induzido pela carragenina, chamou a atenção para as evidências morfológicas da degradação extra-celular do colágeno, mostrando desde fragmentação das fibras até dissolução. Outro exemplo de degradação extra-celular de colágeno foi descrito por JUNQUEIRA & cols. (1980), estudando a matriz conjuntiva do colo uterino durante o trabalho de parto. Nesta circunstância ocorre intensa infiltração de neutrófilos que se acompanha de fragmentação das fibras colágenas com variação no diâmetro e aparecimento de material granular grosseiro, interpretado como evidência de despolimerização do colágeno. Recentemente o estudo da degradação da matriz conjuntiva foi focado por ANDRADE & GRIMAUD (1986,1988) na involução de granulomas esquistossomóticos. Segundo estes autores, ocorre uma degradação aguda da matriz conjuntiva, com evidência de degradação intra-celular do colágeno no interior de fibroblastos e de degradação extra-celular, semelhante à descrita por JUNQUEIRA & cols. (1980) e uma degradação crônica, exclusivamente extra-celular com dissolução de fibras e formação de adensamentos granulosos e fibrilares.

2.4.1.4 Os colágenos no tecido de granulação

No reparo de feridas com perda de tecido conjuntivo, ocorre a formação de tecido de granulação. Este tecido de caráter fugaz tem uma matriz conjuntiva frouxa, rica em glicosaminoglicanos, proteoglicanos, fibronectina e colágeno do tipo III. A cinética de sua deposição é comparada a dos tecidos embrionários, nos

quais, um depósito de fibronectina e proteoglicanos funciona como molde sobre o qual proliferam fibroblastos e vasos, seguidos da deposição progressiva de colágeno (MAUGER & cols., 1987).

Estudos morfológicos da matriz conjuntiva no reparo mostram que, nas fases iniciais do processo, a matriz é frouxa e celulosa, mas, à medida o que processo evolui, a celularidade diminuiu, e as fibras colágenas tornam-se mais espessas e organizadas em feixes ordenados (ROSS & BENDITT, 1961; WILLIAMS, 1970). Observações ao microscópio eletrônico de varredura mostram que as fibras colágenas, nas fases iniciais, se dispõem de modo desordenado e que, nas lesões antigas, formam massas alongadas irregulares, sem individualização das fibrilas, atribuindo-se a esta disposição a menor extensibilidade do colágeno nas cicatrizes (FORRESTER & cols., 1969). Os estudos mecânicos têm mostrado que o aumento de resistência à tensão está diretamente relacionado com o diâmetro e a organização das fibras em feixes (DOILLON & cols., 1985; FLANDIN & cols., 1986).

No tecido de granulação a relação colágeno do tipo I - colágeno do tipo III está alterada e em alguns modelos a quantidade de colágeno do tipo III chega a representar o dobro da encontrada na pele normal do adulto (MERKEL & cols., 1988). Este componente é progressivamente substituído por maiores quantidades de colágeno do tipo I que predomina nas fases mais tardias (LABAT-ROBERT & cols., 1986).

A formação do tecido de granulação é muito dinâmica e a depender da extensão da lesão e de condições locais particulares, pode sofrer um processo involutivo com desaparecimento progressivo de células e vasos, e reabsorção da matriz conjuntiva, ou passar por transformação quantitativas e qualitativas com aumento da quantidade de colágeno do tipo I, que se organiza e forma uma cicatriz fibrosa (SLAUSON & COOPER, 1982; PEREZ-TAMAYO, 1987; MARTINEZ-HERNANDEZ, 1988).

As primeiras determinações bioquímicas sequenciais das quantidades de hexosaminas e hidroxiprolina em lesões cutâneas de ratos, mostraram que, nas fases iniciais do processo de reparo até o sexto dia após a produção da lesão, havia aumento da quantidade de hexosaminas e que, em seguida, começavam a declinar, voltando ao normal em torno do 14º dia. Inversamente, a síntese de colágeno, avaliada pelas determinações de hidroxiprolina, aumentava entre o 6º e 14º dia (DUNPHY & UDUPA, 1955). Resultados semelhantes foram obtidos implantando-se esponjas de polivinil no tecido subcutâneo de ratos (DUNPHY, 1958). A observação de modelos nos quais ocorre destruição tissular intensa, como na injeção de óleo de croton no subcutâneo de ratos, mostrou resultados um pouco diferentes. Nas fases iniciais, ao lado do aumento da concentração de hexosaminas no tecido, notou-se diminuição na concentração tissular de hidroxiprolinas e aumento de sua concentração plasmática (HOUCK & JACOB, 1958). Na fase proliferativa, porém, houve deposição progressiva de mucopolissacarídeos e colágeno (HOUCK & cols., 1962).

Há evidências de que a cinética da deposição de matriz conjuntiva no tecido de granulação, mesmo em locais semelhantes, varia de acordo com o modelo de produção de lesão utilizado.

BAZIN & DELAUNNAY (1964) utilizaram a terebentina e a implantação de esponjas de polivinil para comparar a cinética da deposição da matriz conjuntiva. No modelo da terebentina formou-se uma resposta inflamatória aguda que se acompanhou de redução transitória da quantidade de colágeno no local. Após o 25º dia houve aumento da síntese de colágeno, que no 50º dia diminuiu progressivamente, sugerindo reabsorção. No modelo do implante de esponjas, notou-se que a síntese de colágeno era continuada a partir do 3º dia, sem evidências de reabsorção. A análise dos tipos de "crosslinks" do colágeno, nestes modelos, mostrou que o

colágeno depositado é menos solúvel que o colágeno da pele normal, mas que, enquanto no modelo da terebentina, à medida que o colágeno era reabsorvido, o padrão dos "crosslinks" tornava-se semelhante ao da pele normal. No implante de esponjas o padrão não se alterava. A marcação de colágeno através de métodos bioquímicos mostrou que, na pele normal, o colágeno do tipo III representa apenas 10% do total dos colágenos, enquanto na injeção da terebentina e no implante de esponjas, representa 40% e 30%, respectivamente (BAILEY & cols., 1973). Os autores relacionaram o aumento deste tipo de colágeno com a diminuição de resistência às tensões observadas nos tecidos de granulação.

No estudo de cicatrizes humanas normais e hipertróficas, estes mesmos autores verificaram aumento na síntese de colágeno do tipo III, cujo padrão de "crosslinks" não revertia à forma normal nas cicatrizes hipertróficas (BAILEY & cols., 1975). Um aumento significativo na síntese de colágeno também tem sido demonstrado em estudos experimentais com implantes de esponjas viscosas no tecido subcutâneo de seres humanos (DIGELMAN & cols., 1986). Estes autores sugerem que o aumento na quantidade de hidroxiprolina pode resultar de uma síntese aumentada de colágeno do tipo IV por células inflamatórias. SAPERIA & cols. (1986), porém, demonstraram que os níveis intra-celulares de RNA mensageiro para colágenos dos tipos I e III estavam aumentados em fibroblastos, e que a estimulação com raios laser aumentava ainda mais estes níveis, correlacionando-se com uma cicatrização mais rápida e eficiente.

Na revisão sobre fibronectina, são vistos alguns trabalhos nos quais estudaram-se, através de técnicas de imunomarcagem em tecido, as relações desta glicoproteína matricial com os colágenos dos tipos I e III.

GABBIANI & cols. (1976) também se utilizaram de dois modelos distintos de produção de tecido de granulação para

correlacionarem o tipo de colágeno depositado com a presença de miofibroblastos. Após a injeção de turpentina, verificaram que, associada à proliferação de miofibroblastos, ocorria a deposição de uma matriz frouxa, rica em colágeno do tipo III, que era completamente reabsorvida após 50 dias. No modelo do implante de esponjas de polivinil, notaram, nas fases iniciais, o mesmo tipo de associação, porém, no quinto mês, as células predominantes eram fibroblastos típicos, e o colágeno aparecia formando feixes organizados, com periodicidade de 640 \AA , sendo caracterizado bioquimicamente como colágeno tipo I. Concluíram, então, que os miofibroblastos estão relacionados com a síntese do colágeno do tipo III. A conclusão semelhante chegou GRIMAUD (1986) comparando os aspectos matriciais e celulares de granulomas esquistosomóticos recentes e tardios. FREITAS & cols. (1986), através de imunomarcacão de colágenos e fibronectina em fígados de crianças, mostraram que os miofibroblastos estavam associados a uma matriz frouxa, rica em colágeno do tipo III. Em outro sistema, RAMOS & cols. (1978) mostraram a presença de miofibroblastos em um elastofibroma, sugerindo uma participação destas células na síntese de matriz elástica e colagênica. Já BARSK & cols. (1982, 1984) demonstraram, em reação desmoplástica a tumores de mama, a associação de miofibroblastos com síntese de colágeno do tipo V.

2.4.2. Fibronectina

A fibronectina (FN) é uma glicoproteína de alto peso molecular encontrada nos líquidos orgânicos, na matriz conjuntiva, e na superfície de muitos tipos celulares. Tem uma distribuição ubíqua e uma estrutura química complexa, intimamente relacionada com suas funções biológicas variadas. (RUOSLAHTI & cols., 1981).

Sua molécula apresenta sítios de combinação com moléculas de colágeno, fibrina, fibrinogênio, glicosaminoglicanos, actina, transglutaminase plasmática, além de bactérias e células (VAHERI & cols., 1985).

Suas ligações com os diferentes tipos de colágeno e com os glicosaminoglicanos tem importância na constituição da matriz conjuntiva extra-celular, sobretudo em tecidos embrionários e recém-formados, onde forma um importante substrato para a adesão, "espalhamento" e migração celulares (RUOSLAHTI, 1981).

Um grande interesse em seu estudo foi despertado após a demonstração de sua participação em fenômenos de diferenciação, proliferação e mobilização celulares, uma vez que células transformadas por vírus oncogênicos in vitro e células neoplásicas humanas in vitro podem ter, associadas às alterações morfológicas e funcionais, uma diminuição de FN na superfície. Estas alterações podem ser parcialmente revertidas após adição de FN exógena. (VAHERI & RUOSLAHTI, 1975; HYNES & WYKE, 1975; CHEN & cols., 1976; VAHERI & cols., 1976; STENMAN & cols., 1977; VAHERI & MOSHER 1978; CHEN & cols., 1979; STENMAN & VAHERI 1981). Há algumas evidências de que as células neoplásicas, apesar de sintetizarem FN, tem uma redução na quantidade de seus receptores na membrana. (GAHMBERG & HAKAMORI, 1973).

Na embriogênese, a fibronectina participa de fenômenos morfogênticos e constitui um importante substrato para a migração celular, formando um molde da futura matriz extra-celular. (LINDER & cols., 1975; CRITCHLEY & cols., 1979).

Algumas bactérias, sobretudo os estafilococos, possuem receptores de membrana para a FN. A ligação destas bactérias com a molécula facilitaria a penetração dos microrganismos no hospedeiro (PROCTOR, 1987). Parece que esta facilitação ocorre a nível de tecidos traumatizados, coágulos sanguíneos e em tecidos inflamados, mas, na circulação, as bactérias recobertas por FN

seriam facilmente fagocitadas pelas células do sistema fagocítico mononuclear (SFM). (MOSHER & cols., 1981).

A fibronectina plasmática, além de sua co-precipitação com o fibrinogênio e a fibrina para a formação de coágulos e trombos (RUOSLAHTI & VAHERI, 1975), parece ter uma grande importância como opsonina inespecífica, de vez que é capaz de ligar-se a actina, DNA, colágeno desnaturado e restos celulares, facilitando o "clearance" pelas células do SFM. Além disso, parece funcionar como uma reserva de FN tissular, pois pode ser incorporada à matriz extra-celular, formando agregados que se constituem numa matriz conjuntiva provisória durante as fases precoces do reparo de áreas lesadas. (McKEWON-LONGO, 1987). Nestas condições, ela fornece um substrato para a migração de neutrófilos, monócitos e fibroblastos. (BEVILACQUA & cols., 1981; POSTLETHWAITE & cols., 1981; HAKANSSON & VENGE, 1985).

2.4.2.1 Estrutura e distribuição

A FN é encontrada sob duas formas: a fibronectina solúvel, presente no plasma e em outros líquidos orgânicos, e a fibronectina insolúvel das superfícies celulares, membranas basais e matriz conjuntiva (YAMADA, 1981). A FN insolúvel representa entre 1 a 3% do total das proteínas sintetizadas por fibroblastos embrionários in vitro (YAMADA & cols., 1977).

As formas solúvel e insolúvel da FN tem sequências de aminoácidos parecidas, e as diferenças na mobilidade eletroforética em SDS-PAGE parecem resultar, sobretudo, de diferenças na glicosilação da molécula (RUOSLAHTI & cols., 1981). Experimentos recentes, utilizando DNA recombinante, demonstraram a existência de duas regiões variáveis nas moléculas de FN em função de "splicing" diferenciais pós-translacionais do RNA mensageiro, resultando em sub-unidades com sequências de

aminoácidos diferentes (SCHWARZBAUER & cols., 1985). Foram identificados cinco variáveis de moléculas de FN, que devem ser responsáveis pelos diferentes subtipos da molécula com tamanhos e focos isoelétricos diversos. Também em fibroblastos humanos demonstrou-se a existência de RNA mensageiros variados, resultantes de "splicing" alternativos. Um deles contém uma sequência adicional de 270 bases, que codifica um domínio extra, referido como ED, presente na FN celular e ausente na FN plasmática (VAHERI & cols., 1985).

A FN é uma molécula muito imunogênica, capaz de induzir a formação de anticorpos específicos que reagem tanto com a FN solúvel como com a FN insolúvel, e que reconhecem FN de diversas origens animais, exceto a espécie na qual o anticorpo foi gerado. (RUOSLAHTI & cols., 1981). Contudo, anticorpos monoclonais reconhecem especificamente algumas formas de FN, evidenciando diferenças estruturais nas moléculas (ATHERTON & AYRES, 1981). A grande semelhança entre as FN provenientes de diferentes espécies animais e sua presença em todos os vertebrados sugerem que esta molécula tem sido conservada ao longo do processo evolutivo. (ROUSLAHTI & cols., 1981).

A FN plasmática é encontrada sob a forma de dímeros com peso molecular total de cerca de 440.000 daltons, constituída por subunidades de 215.000 a 220.000 daltons. A FN insolúvel é encontrada sob a forma de dímeros, polímeros e mais raramente de monômeros com 220.000 a 240.000 daltons. As unidades monoméricas estão unidas em uma das extremidades por uma ponte S-S (PROCTOR, 1987). A molécula é muito assimétrica e não tem uma disposição helicoidal como o colágeno. Quando depositada na matriz conjuntiva se distende em longos braços, formando estruturas fibrilares multiméricas (McKEOWN-LONGO, 1987). Estudos através de ultra-centrifugação com variações nas condições iônicas das soluções sugerem que os braços da molécula são capazes de se

estender ou se retrair, resultando em distintos coeficientes de sedimentação (ALEXANDER & cols., 1979).

As numerosas funções biológicas da fibronectina estão relacionadas à sua capacidade de se ligar especificamente com variadas macromoléculas. O uso de proteases e cromatografia de afinidade com diferentes ligantes, e mais recentemente o sequenciamento de aminoácidos e a utilização de DNA recombinante, permitiram a concepção de um modelo para a fibronectina, constituído de vários domínios globulares separados por sequências polipeptídicas lineares sensíveis à ação das proteases.

Os domínios globulares são formados por sequências homólogas repetitivas que constituem mais de 90% das sequências de aminoácidos da molécula. Há três tipos de sequências homólogas: a) sequências do tipo I formadas de 45 aminoácidos; b) sequências do tipo II com 60 aminoácidos; ambas contendo pontes S-S e c) sequências do tipo III com 30 aminoácidos, desprovidas de pontes S-S, mas contendo grupamentos sulfidrilas livres. Estes três tipos de sequências se organizam de modo linear nos monômeros de FN que formam uma angulação de cerca de 70° graus entre si (PETERSON & cols., 1983).

Os monômeros de FN podem ser divididos em diversos domínios funcionais que interagem com ligantes diferentes. O domínio 1 liga-se com a fibrina, a heparina e a estafilococos; o domínio 2 com a gelatina, os colágenos, Clq e S.pyogenes; o domínio 4 com o DNA; o domínio 6 participa na adesão a células; o domínio 7 com a heparina, e o 8 com a fibrina (PROCTOR, 1978). As funções dos domínios 3 e 5 ainda são desconhecidas.

A ligação do domínio 6 com a superfície das células parece estar relacionado com uma sequência de quatro aminoácidos, Arg-Gly-Asp-Ser(RGDS) que é reconhecida por um complexo protéico transmembranar de 140.000 daltons (PIERSCHBECKER & RUOSLAHTI,

1984).

Como já foi referido no início desta revisão, a FN é uma glicoproteína de distribuição ubíqua, ou seja, acha-se presente em todos os tecidos e líquidos orgânicos (YAMADA & OLDEN, 1978).

Admite-se que a maior parte da FN plasmática seja produzida pelos hepatócitos (OWENS & CIMINO, 1982), porém há evidências de que células endoteliais e fibroblastos também contribuam (RUOSLAHTI & VAHERI, 1974; JAFFE & MOSHER, 1978).

Estudos com técnicas de imuno-localização, em culturas de fibroblastos, demonstraram a presença de FN no citoplasma das células e também formando placas ou feixes nas superfícies celulares, em íntima associação com áreas de adensamentos intracelulares de actina, constituindo uma espécie de matriz fibrilar extra-celular. A quantidade desta matriz aumentava à medida que as culturas envelheciam (HEDMAN & cols., 1978). O emprego de imuno-eletromicroscopia e de radio-imuno-ensaio permitiu a demonstração de síntese de FN no retículo endoplasmático rugoso e no aparelho de Golgi de fibroblastos de embriões de galinha e sua inibição pelo emprego de inibidores da síntese protéica como a ciclohexamida (YAMADA & cols., 1980).

A FN produzida pelas células incorpora-se às superfícies celulares sob a forma de uma trama reticular, ou é secretada no meio de cultura como FN solúvel (VAHERI & RUOSLAHTI, 1975). Recentemente, demonstrou-se, na superfície das células, um complexo protéico de 140.000 daltons que parece participar na conexão transmembranar entre o citoesqueleto e a matriz extra-celular, do qual fazem parte a FN, a actina, a vinculina, a alfa-actinina e a talina (HORWITZ e cols., 1986; TAMKUN & cols., 1986). Este complexo protéico transmembranar, inicialmente referido com antígeno CSAT (cell-substrate attachent) (HORWITZ & cols., 1985) é atualmente referido como "integrina", numa clara alusão à sua função.

Pensou-se inicialmente que a fibronectina seria um produto específico dos fibroblastos (LINDER & cols., 1975), mas sua síntese tem sido demonstrada nos mais variados tipos de células epiteliais normais e neoplásicas, por células endoteliais, gliais, hepatócitos, mioblastos, condrócitos, macrófagos, melanócitos, células de Schwann e plaquetas (VAHERI & cols., 1976; JAFFE & MOSHER, 1978; SMITH & cols., 1979; RUOSLAHTI & cols., 1981).

A FN está presente juntamente com a laminina e o colágeno do tipo IV na maior parte das membranas basais em vários tecidos (LAURIE & cols., 1982; ABRAHAMSON, 1986). Sua presença na porção externa destas membranas sugere um papel na ligação entre os componentes das membranas e os componentes matriciais (HANTAI & cols., 1983). Deve-se referir que nem todas as membranas basais contêm FN como no caso específico das membranas basais dos glomérulos renais (BOSELLI & cols., 1981; MARTINEZ-HERNANDEZ & cols., 1981).

A FN está presente em todos os tecidos humanos, formando as membranas basais e no tecido conjuntivo frouxo, onde tem um padrão de distribuição muito semelhante ao das fibras colágenas que se impregnam pela prata (LINDER & cols., 1978; STENMAN & VAHERI, 1978). D'ARDENNE & cols., (1982) verificaram a co-distribuição da FN com o colágeno do tipo III e propuseram que a FN tem um importante papel nas interações células-matriz. Por outro lado, estudos com tecidos embrionários sugerem que nas fases precoces do desenvolvimento, a FN não só oferece um substrato para a migração das células, como também forma um molde da matriz conjuntiva futura (LINDER & cols., 1975; CRITCHLEY & cols., 1979).

2.4.2.2 A fibronectina nos processos de reparo

O envolvimento da FN nos processos inflamatórios e no reparo tem sido estudado através da produção de lesões em animais de experimentação e acompanhamento sequencial de seu aparecimento e desaparecimento. Estes trabalhos, em geral, são feitos produzindo-se lesões cutâneas pequenas e acompanhando-se o reparo durante o período máximo de cinco semanas.

O estudo pioneiro foi feito através do implante de esponjas de celulose viscosa no tecido subcutâneo de camundongos (KURKINEN & cols., 1980). As esponjas foram inicialmente implantadas na cavidade peritoneal para um "condicionamento", no qual foram infiltradas por fibrina e fibronectina de origem plasmática, que formaram uma malha. Uma vez colocadas no tecido subcutâneo foram invadidas por fibroblastos. Entre o segundo e o sétimo dias notou-se deposição de colágeno do tipo III e mais tardiamente houve depósito de colágeno do tipo I. As observações foram feitas durante cinco semanas, notando-se durante todo o período uma co-distribuição da FN com os colágenos intersticiais, porém, à medida que a matriz colagênica aumentava e se organizava em feixes dispostos paralelamente, diminuía a quantidade de FN e o número de fibroblastos. Os autores sugeriram que a FN representa uma matriz primária no tecido de granulação e que teria um papel semelhante ao desempenhado nos tecidos embrionários.

Resultados muito semelhantes foram obtidos por GRINNELL & cols., (1981), estudando a cinética da deposição de FN no reparo de lesões cutâneas produzidas em cobaias. Enquanto no tecido normal a FN aparece em associação com membranas basais, sendo muito escassa no tecido intersticial, exceto na derme papilar, no tecido lesado, ela aparece associada à fibrina, formando uma trama reticular povoada por células inflamatórias, fibroblastos e vasos neo-formados. Apesar de não terem feito imunomarcagem dos diferentes tipos de colágeno, sugerem, baseados nos aspectos morfológicos, que a FN é depositada pelos fibroblastos,

acompanhando a distribuição do colágeno do tipo III. Em torno do 18º dia, ela aparece associada às fibras colágenas espessas, interpretadas como colágeno do tipo I. Para estes autores, a associação da FN com o colágeno do tipo I no tecido de granulação, que não é observada nos tecidos normais, seria uma consequência da degradação deste colágeno por colagenases presentes no tecido, de vez que em material experimental o colágeno degradado tem maior afinidade pela FN.

REPESH & cols., (1982), tiveram resultados parecidos estudando o reparo de lesões cutâneas em coelhos. Já CLARK & cols., 1981, estiveram preocupados com a relação entre a FN e a proliferação de células endoteliais e vasos no tecido de granulação, verificando que, nas áreas de proliferação, há um aumento de FN, que se reduz quando a proliferação cessa. A partir desta observação, sugerem que, nesta situação, a FN é um produto das células endoteliais e que forma uma membrana basal provisória para os vasos em proliferação.

Estes estudos in vivo e outros in vitro sugerem que a FN pode ter vários papéis nos processos inflamatórios e de reparo. Segundo AKIYOMA & YAMADA (1983), em longa revisão da literatura, a fibronectina contribui na formação da trama de fibrina depositada logo após a lesão, forma uma matriz conjuntiva provisória, participa na organização do tecido de granulação, estimula a migração de fibroblastos, macrófagos e células epiteliais, além de promover a fagocitose de restos celulares.

Parece que, logo após a lesão, a FN é depositada com a fibrina formando uma malha provisória. Esta hipótese foi confirmada através de estudos que mediram a sequestração da FN plasmática em tecidos lesados, mostrando que, nas 24 horas que se seguem ao trauma, a concentração de FN na lesão aumenta à medida que diminui sua concentração plasmática (REESE & cols., 1982). Esta FN ligada à fibrina, além de se constituir numa trama para a

migração de células inflamatórias e fibroblastos, tem a capacidade de exercer um papel de opsonina sobre restos celulares, bactérias e colágeno desnaturado, facilitando sua fagocitose por macrófagos. A FN ligada ao ácido hialurônico é um potente quimiotático para neutrófilos, ativando sua função fagocitária (HAKANSSON & VENGE, 1985). O produto da degradação da FN por catepsinas liberados nos sítios inflamatórios funciona como um quimiotático para fibroblastos, que assim, além de atraídos para as áreas lesadas, encontram uma trama sobre a qual podem migrar (POSTLETHWAITE & cols., 1981). A FN é capaz de interagir com o plasminogênio e o fator ativador do plasminogênio, sugerindo que ela talvez direcione a maquinaria proteolítica para as áreas onde a degradação da matriz extracelular seja necessária (VAHERI & cols., 1985).

2.4.3 Laminina

A laminina é um glicoproteína de alto peso molecular, cerca de 1.000.000 daltons, que compõe, juntamente com o colágeno do tipo IV, o heparan sulfato e a fibronectina, as membranas basais (SZARFMAN & cols., 1982). Foi originalmente isolada e caracterizada por TIMPL & cols. (1979) a partir da matriz extracelular sintetizada pela células do sarcoma de Engelbreth-Holm-Swan de camundongos, que tem como principal característica produzir grande quantidade de componente das membranas basais.

Após estudos morfológicos ao microscópio eletrônico, foi proposto um modelo para a laminina, constituído de uma estrutura em forma de cruz, formada por um braço longo e três braços curtos, mantidos juntos por pontes dissulfeto. Os braços têm a forma de bastões com 2nm de diâmetro e 77nm de comprimento no braço longo e 36nm nos braços curtos. Nas extremidades encontram-se sete domínios globulares. Estes fragmentos podem ser

quimicamente separados e outros estudos morfológicos complexos tem mostrado que a molécula tem sítios específicos de ligação com os demais componentes das membranas e com as células (SZARFMAN & cols., 1982; LAURIE & cols., 1986). A molécula é formada por cadeias polipeptídicas distintas, com pesos moleculares de 220.000 e 440.000 daltons, tendo associado carboidratos cujos papéis são desconhecidos (TIMPL & cols., 1983).

A laminina é antigênica e a produção de anticorpos específicos permitiram a demonstração de sua ampla distribuição nas mais variadas membranas basais (ROHDE & cols., 1979; LAURIE & cols., 1982; AMANTA & cols., 1986; MAUGER & cols., 1987). A glicoproteína participa na adesão entre as células e as membranas basais (ENGVALL & RUOSLAHTI, 1983; LIOTTA, 1984), e há evidências de que, em processos neoplásicos invasivos, sua descontinuidade em torno dos maciços tumorais se relacione com potencial metastático (BIRIMBAUT & cols., 1983; CHARPIN & cols., 1985). Por outro lado, a presença de receptores de laminina em células neoplásicas parece aumentar a possibilidade de implantes metastáticos (LIOTTA, 1984). A laminina tem papel também na migração e na morfologia das células, participando da indução da proliferação de vasos e células de ductos (CARLSSON & cols., 1981; ORMEROD & cols., 1983; FROM & cols., 1986; NICOSIA & MADRI, 1987).

3 MATERIAIS E MÉTODOS

3.1 ANIMAIS: Ao todo foram utilizados vinte e seis ratos albinos de ambos os sexos, pesando de 180 a 200 gramas, obtidos da colônia do Centro de Pesquisas Gonçalo Moniz (Salvador-Bahia). Os ratos foram mantidos em caixas plásticas e alimentados "ad libitum" com ração comercial e água.

3.2. PRODUÇÃO DOS BOLSÕES INFLAMATÓRIOS: Utilizou-se um modificação da técnica de SELYE (1953) para a produção de bolsões inflamatórios. Os ratos foram anestesiados com éter sulfúrico comercial. Após cuidados de assepsia e tricotomia, com uma agulha de injeção de calibre 27x9 deslocou-se, com movimentos laterais, o tecido subcutâneo da região inter-escapular. Em seguida, com o auxílio de uma seringa, foram injetados 2ml de uma mistura, em partes iguais, de ar e óleo de croton comercial (Botica AO VEADO D'OURO, Sao Paulo) a 1% em óleo de milho, formando-se um "bolsão" arredondado.

3.3. SACRIFÍCIOS: Após períodos variáveis de tempo, os animais foram anestesiados com éter sulfúrico, e os "bolsões" foram dissecados e incisados, retirando-se fragmentos representativos de toda a espessura da parede para estudos histológicos, ultra-estruturais e para a realização de imunomarcção. Foram sacrificados quatro animais no terceiro dia, dois animais no quinto dia, seis animais no oitavo dia, quatro animais no décimo quinto dia, seis animais no trigésimo dia e quatro no sexagésimo dia.

3.4 ESTUDO HISTOLÓGICO: Os fragmentos foram fixados em formol a

10% ou em líquido de Bouin e incluídos em parafina após desidratação alcoólica e clarificação em xilol. Secções com 3 a 5 micrometros de espessura foram corados pelo métodos da hematoxilina-eosina, picro-sirus contra corado pelo fast-green para colágeno (JUNQUEIRA & cols., 1979) e tricrômico de Masson. Foi feita uma avaliação semi-quantitativa das principais alterações histológicas, graduando-as em ausente, discreta, moderada e intensa, sendo seus resultados expressos na Tabela I e no Gráfico I. Para a elaboração do gráfico, converteram-se as intensidades em valores numéricos de zero a três.

3.5. MICROSCOPIA ELETRÔNICA DE TRANSMISSÃO: Fragmentos com 1mm de espessura, de pelo menos dois animais por ponto estudado, foram imediatamente fixados em solução de glutaraldeído à 2% em tampão cacodilato de sódio 0,1M, pH 7,4 à 4°C, durante uma hora. Após lavagem de 12 horas em tampão cacodilato de sódio 0,2M, os fragmentos foram pós-fixados em solução de tetróxido de ósmio à 1% em tampão cacodilato de sódio 0,15M, pH 7,4 à 4°C, durante uma hora. Foi procedida a desidratação em álcool etílico em concentrações progressivamente aumentadas a partir de 30% até álcool absoluto. Após passagens por óxido de propileno, foi feita inclusão em resina Epon 812 (LUFT, 1961). Dos blocos foram feitas secções semi-finas com 0,5 a 1,0 micrometro de espessura com navalhas de vidro, que foram montadas em lâminas de vidro e coradas pelo azul de metileno-azur II (RICHARDSON & Cols., 1960) e estudadas em um microscópio óptico Leitz-SM-LUX. Dos blocos selecionados, foram feitas secções ultra-finas com 600 a 800 Angstrons de espessura, usando-se navalha de diamante e ultra-micrótomo Reichert-Jung Ultra-Cut II. As secções foram colhidas em grades de cobre de 200 malhas e contrastadas pelo acetato de uranila à 7% em álcool metílico absoluto e em citrato de chumbo (REYNOLDS, 1963). As grades foram examinadas em um microscópio

eletrônico de transmissão ZEISS, modelo EM-109 a 50 KV. Foram feitas microfotografias em filme Kodalith Ortho de 70mm.

3.6 AVALIAÇÃO QUANTITATIVA DAS CÉLULAS FUSIFORMES DA MATRIZ CONJUNTIVA: Foram contadas entre 100 a 200 células fusiformes da matriz conjuntiva de, no mínimo, três animais por ponto estudado. As células foram identificadas como fibroblastos, miofibroblastos ou células musculares lisas, segundo critérios previamente estabelecido por GRIMAUD & BOROJEVIC (1977). Os critérios mínimos para a caracterização de miofibroblastos foram os estabelecidos por RUDOLPH (1982), ou seja, a presença de adensamentos periféricos de filamentos. As contagens foram feitas nas áreas de maiores deposição e organização do tecido conjuntivo. Os resultados estão expressos na Tabela II e Gráfico II.

3.6 IMUNOMARCAÇÃO DE PROTEÍNAS DA MATRIZ CONJUNTIVA

3.6.1 Criopreservação: Fragmentos das paredes dos "bolsões inflamatórios" de dois animais em cada ponto foram submetidas a criopreservação para a imunomarcação de proteínas da matriz conjuntiva (TAKIYA & cols., 1983). Os fragmentos foram fixados em paraformolaldeído à 4%, contendo sacarose à 7,5% e cacodilato de sódio 0,1M, pH 7,4, à 4 C, durante 8 a 12 horas. Foram lavados por 4 horas em tampão cacodilato de sódio 0,2M, pH 7,4, contendo sacarose 0,4M e lisina 0,2M, depois em tampão fosfato de sódio 0,1M, pH 7,4, contendo sacarose a 30%. Finalmente, foram lavados em tampão fosfato de sódio 0,1M, pH 7,4, contendo sacarose a 50% e 20% de glicerol, embebidos em "tissue Tek II O.C.T" e congelados em isopentano em banho-maria de nitrogênio líquido. Os blocos foram cortados em criostato Bright (Huntington, Inglaterra) em secções com 5 a 6 micrometros de espessura e foram

montados em lâminas de vidro. As imunomarcações de proteínas da matriz conjuntiva foram feitas segundo a técnica da imunofluorescência indireta.

3.6.2 Origem e preparação dos reagentes imunológicos

Os reagentes imunológicos foram cedidos pela equipe do Dr. Grimaud do Instituto Pasteur de Lyon e preparados segundo os métodos a serem descritos.

3.6.2.1 Preparação dos antígenos: Os colágenos dos tipos I e III foram isolados da pele de camundongos (GRIMAUD & cols., 1986). O procolágeno III foi extraído da pele de bezerros (TIMPL & cols., 1975) e o colágeno IV do cristalino de bovinos (DEHM & cols., 1978). A obtenção destes antígenos foi feita a partir de digestão limitada com pepsina, seguida de precipitação fracionada com cloreto de sódio (MILLER & MILLER, 1982). A pureza dos isotipos de colágeno foi testada através de eletroforese em gel de poliacrilamida na presença de SDS. A fibronectina foi isolada de soro humano através de passagem em colunas de afinidade de gelatina-sepharose 4B e purificada através de cromatografia em celulose DE-52 (ENGVALL & RUOSLAHTI, 1977).

A laminina foi extraída de culturas de células dos sarcoma EHS (Engelbreth-Holm-Swarm) de camundongos e gentilmente cedida pelo Dr. G. Martin (INH, Bethesda, EEUU).

3.6.2.2 Preparação dos anticorpos: A obtenção de anticorpos específicos foi feita através da imunização de coelhos da raça New Zealand ou de cabras com os diferentes antígenos. A mono-especificidade dos anticorpos foi conseguida através de cromatografia de afinidade em colunas de Sepharose 4B ativadas com CNBr. A reatividade cruzada dos anticorpos anti-colágeno foi

eliminada por adsorção após repetidas passagens em cromatografia de afinidade aos diversos tipos de colágeno, ligados a Sepharose ativada com CNBr. Os anticorpos purificados foram testados através de ELISA, usando-se microplacas recobertas com colágenos puros, fibronectina ou laminina. Não foi observada reação cruzada entre os anticorpos anti-colágeno IV e a laminina no teste de dupla difusão. A reação cruzada inter-espécies do anticorpo anti-colágeno IV foi verificada através do método do ELISA em microplacas recobertas com colágeno IV de camundongos (realizado pelo Dr. Foidart, Belgica).

3.6.2.3 Utilização dos anticorpos:

- a) Soro de coelho anti-colágeno tipo I de camundongo
- b) Soro de cabra anti-colágeno tipo III de camundongo
- c) Soro de coelho anti-procolágeno III de bezerro
- d) Soro de coelho anti-colágeno IV de cristalino bovino
- e) Soro de coelho anti-laminina de tumor EHS
- f) Soro de coelho anti-fibronectina humana

Foram feitas reações de imunofluorescência indireta em secções de 5 micrometros de espessura, usando-se os anticorpos purificados. O segundo anticorpo foi IgG de carneiro anti-IgG de coelho ou IgG de coelho anti-IgG de cabra (Institut Pasteur, Franca). As observações foram feitas em um microscópio de fluorescência com epi-iluminação Leitz-Dialux com lâmpada CSI Phillips. O controle das reações foi feito substituindo-se o soro imune por soro de coelho ou cabra não imunizados.

4 RESULTADOS

4.1 ASPÉCTOS MACROSCÓPICOS

Após a injeção do agente irritante e do ar, formaram-se bolsões ovóides de paredes flácidas, consistência amolecida e crepitantes. A partir do 3º dia após a injeção, os bolsões tornaram-se firmes e tensos, desaparecendo a crepitação. Até o 5º dia não havia uma parede bem definida, sendo difícil sua disseção. Após o 8º dia da injeção, a parede era bem definida e após incisão cuidadosa da pele era possível sua disseção completa e enucleação (Prancha I, Figs. A e B).

A superfície externa dos bolsões era avermelhada, brilhante e lisa, exceto pela presença de restos de finas aderências fibrosas frouxas que conduziam vasos sanguíneos tortuosos e congestos distribuídos pela superfície, formando uma trama reticulada. Ao serem incisados, deixavam fluir líquido, que nas fases iniciais estava constituído por óleo misturado com sangue e nas fases tardias por fluido sero-sanguinolento, contendo gotículas de gordura. Até o 15º dia a superfície interna era lisa e estava recoberta por fibrina (Prancha I, Fig. C). Nas fases mais tardias, os bolsões sofreram acentuada redução de volume, e aos cortes, a superfície interna estava parcialmente preenchida por tecido amarelado de aspecto esponjoso.

Em alguns animais não incluídos para o estudo, os bolsões sofreram absorção completa entre o 30º e o 60º dias.

4.2 ASPECTOS HISTOLÓGICOS

As secções histológicas das paredes dos bolsões apresentavam graus variáveis de fenômenos inflamatórios exsudativos e de fenômenos proliferativos com produção de tecido de granulação e

deposição de uma matriz conjuntiva, progressivamente mais colagênica e organizada (Tabela I, Grafico I).

Nas fases iniciais da formação dos bolsões, nos 3º e 5º dia após a injeção do óleo de croton, predominaram os fenômenos exsudativos (Tabela I, Grafico I). Em relação à luz dos bolsões, a parede estava recoberta por grande quantidade de fibrina e hemácias, tendo de permeio neutrófilos que, por vezes, formavam uma camada contínua (Prancha I, Figs. D e E). Abaixo desta área, havia acentuado edema que dissociava o tecido conjuntivo, contendo vasos sanguíneos dilatados e congestos, deposição de uma trama reticular de fibrina e focos de hemorragia. De permeio, eram vistos neutrófilos e alguns macrófagos de citoplasma claro e finamente vacuolados. Nas porções mais externas da parede, os fenômenos exsudativos eram menos exuberantes, verificando-se os primeiros indícios dos fenômenos proliferativos, constituídos, principalmente, por áreas focais de discreta proliferação desordenada de pequenos vasos revestidos por endotélio tumefeito, que formavam enovelados de aspecto glomerulóide em torno a vasos mais calibrosos e congestos. Associada a esta proliferação vascular, notava-se proliferação de células fusiformes de núcleos alongados e de cromatina frouxa, com nucléolos evidentes e citoplasma róseo, que se dispunham irregularmente em torno aos vasos neo-formados. A matriz conjuntiva colagênica estava dissociada pelo edema, quando vista nas secções coradas pelo tricrômico de Masson, ou pelo picro-sirius (Prancha I, Fig. F). Em algumas áreas, o colágeno tinha um aspecto fragmentado e as fibras apresentavam contornos pouco nítidos e finamente fibrilares (Prancha VII, Fig. A). Nestas áreas, as secções coradas pelo método do picro-sirius e observadas à luz polarizada mostravam fragmentação do colágeno, e as fibras espessas tinha um aspecto micro-fragmentado com perda da refringência característica (Prancha VI, Fig. B).

Os fenômenos exsudativos diminuíram de intensidade após o 5º dia da injeção do óleo de croton. No 8º dia, a inflamação aguda, caracterizada por edema, deposição de fibrina e infiltração de polimorfonucleares, foi de pequena intensidade em quase todos os animais (Tabela I, Grafico I). A parede mostrou-se menos espessa que nos dias anteriores, e o infiltrado inflamatório tornou-se predominantemente macrofágico, havendo, de permeio, raros linfócitos. A partir deste ponto, os fenômenos exsudativos cederam progressivamente mais lugar aos fenômenos proliferativos vasculares e de células fusiformes (Prancha II, Fig. A). Na porção mais interna da parede, em relação com a luz dos bolsões, havia de moderada a intensa proliferação de vasos (Prancha II, Fig. C). Estes vasos se dispunham desordenadamente em todas as direções, e se acompanhavam de proliferação de células fusiformes com citoplasma róseo (Prancha II, Fig. D). Nas porções mais externas havia menor quantidade de vasos que em geral se colocavam perpendicularmente à superfície (Prancha 2C). Entre estes vasos, havia proliferação de células fusiformes, dispostas paralelamente à superfície. Estas células formavam camadas dispostas em fileira indiana e entre elas notava-se, nas secções coradas pelo picro-sírius, uma delicada trama colagênica (Prancha II, Fig. B).

Nos animais estudados nos 15º, 30º e 60º dias após a injeção do óleo irritante, havia predomínio dos fenômenos proliferativos (Tabela I, Grafico I). A inflamação aguda apareceu como focos esparsos na superfície de casos isolados. As células inflamatórias mais representadas eram macrófagos que, nas fases tardias, continham, em alguns casos, pigmento acastanhado e granuloso, provavelmente hemossiderina. Foram vistos poucos linfócitos e, muito raramente, eosinófilos.

Nos bolsões obtidos com 15 dias, havia de moderada a intensa proliferação de vasos e de células fusiformes, tendo intercalado,

de modo desorganizado, uma matriz colagênica que, nas áreas mais externas, esboçava uma organização em feixes dispostos concêntrica e paralelamente, intercalados por células fusiformes (Pranchas III, Figs. A e B).

Nas fases mais avançadas, 30º e 60º dias, notou-se maior organização da matriz conjuntiva. Nas porções mais externas havia uma nítida cápsula fibrosa, formada pela deposição concêntrica de colágeno espesso, intercalado por células fusiformes, formando uma parede mais compacta e menos espessa que nas fases precedentes (Prancha III, Figs. F e G, Prancha IV, Fig. B). A partir destas cápsulas, formavam-se, por vezes, trabéculas de espessura variável, constituídas pela proliferação de células fusiformes e vasos sanguíneos, formando uma malha reticulada que circunscrevia pequenas cavidades de diâmetros variáveis.

A superfície interna da parede dos bolsões, após 60 dias da injeção de óleo de croton, em relação com a luz, mostrava um tecido conjuntivo denso, hialinizado e de aspecto ondulado (Prancha IV, Fig. A), que corava intensamente pelo picro-sírius, mostrando colágeno em feixes paralelos (Prancha IV, Figs. D e E). Abaixo desta camada, apareciam células fusiformes de citoplasma amplo, claro, discretamente estriadas no sentido longitudinal, formando feixes ou uma espécie de malha (Prancha IV, Figs. A e C, Prancha VII, Fig. D). Nestas áreas notavam-se espaços vazios irregulares na matriz colagênica, que, na coloração pelo picro-sírius e nas observações à luz polarizada, correspondia a áreas de fragmentação da matriz colagênica (Prancha IV, Fig. D e Prancha VII, Fig. E).

4.3 ESTUDO DOS COMPONENTES DA MATRIZ CONJUNTIVA

A análise das imunomarcações feitas através do método da imunofluorescência indireta mostrou modificações quantitativas

e qualitativas sequenciais dos componentes da matriz.

Na fase inicial, correspondendo ao predomínio dos fenômenos exsudativos estudados no material obtido após três dias da injeção do óleo de croton, notou-se grande acúmulo de fibronectina (Prancha I, Fig. H). Este componente da matriz, distribuía-se de modo difuso, assumindo um aspecto denso e grumoso. Os colágenos intersticiais dos tipo I e III, mostravam feixes dissociados e fragmentados com padrões de distribuição semelhantes. A fluorescência tinha um aspecto difuso no colágeno do tipo I, com áreas de adensamento no interior das fibras (Prancha I, Fig. G). A laminina e o colágeno do tipo IV se co-distribuíam em torno dos poucos vasos observados.

Entre o 8º e 15º dias, observou-se acúmulo de fibronectina e colágeno do tipo III. Estes componentes da matriz apareciam em toda a espessura da parede formando uma fina trama reticulada disposta em todas as direções (Prancha II, Figs. E e F, Prancha III, Figs. C e D). Nas porções mais externas da parede dos bolsões, havia acúmulo de colágeno do tipo I. Este componente era mais delicado e delgado no material estudado após 8 dias da formação dos bolsões e dispunha-se formando fibras concentricamente dispostas em torno a parede (Prancha II, Fig. G). Aspecto semelhante era observado nos bolsões de 15 dias (Prancha III, Fig. E). Correspondendo à fase de intensa proliferação vascular, havia intensa marcação perivascular de colágeno do tipo IV e laminina, que se co-distribuíam (Prancha II, Figs. H e I).

Nas fases tardias, os bolsões mostravam uma aparente diminuição da quantidade de fibronectina (Prancha III, Fig. H). Por outro lado, os colágenos intersticiais dos tipo I e III dispunham-se em feixes paralelos e concentricamente dispostos em torno da luz dos bolsões (Prancha III, Figs. I e J, Prancha IV, Figs. G e H). No 30º dia, os feixes de colágeno do tipo III eram

delgados, mas no 60º dia eram mais espessos e se distribuíam na periferia de espessos feixes de colágeno do tipo I. Nesta última fase, a fibronectina aparecia co-distribuída com os colágenos intersticiais. Os elementos matriciais das membranas basais não foram encontrados nas áreas de fibrose densa, onde também não eram encontrados vasos, mas apareciam em torno de vasos nas áreas de formação de trabéculas conjuntivas para o interior da luz (aspecto não ilustrado), de modo semelhante ao visto nas fases mais precoces.

4.4 MICROSCOPIA ELETRÔNICA

A análise ultra-estrutural prendeu-se aos aspectos organizacionais da matriz conjuntiva e à caracterização das células fusiformes do mesênquima e suas relações com os vasos e com os componentes matriciais. Os resultados da contagem diferencial das células fusiformes da matriz estão expressos na Tabela II e no Gráfico II.

Nas fases iniciais da formação do tecido de granulação, correspondendo ao predomínio dos fenômenos exsudativos e início dos fenômenos proliferativos, entre o 3º e o 8º dias após a injeção do óleo de croton, viam-se vasos sanguíneos neoformados, tendo em torno células com características de fibroblastos (Prancha I, Fig. L). Os vasos tinham endotélio alto e com frequência mostravam na periferia, total ou parcialmente delimitados por sua membrana basal, células pericitárias, que de particular exibiam, ao lado de aparelho de Golgi, o retículo endoplasmático rugoso proeminente e, por vezes, dilatado como nos fibroblastos (Prancha V, Figs. A e B). Em várias ocasiões, estas células pareciam projetar-se para fora da parede dos capilares em direção a matriz, formando uma espécie de "contínuo" com as

outras células fusiformes (Prancha I, Fig. L e Prancha V, Fig. A). Nas proximidades dos vasos acumulavam-se células fusiformes de citoplasma amplo, com aparelho de Golgi e retículo endoplasmático rugoso muito desenvolvidos, contendo secreção eletro-densa (Prancha V, Fig. C). Apresentavam núcleos alongados, irregulares, com cromatina frouxa e adensamentos periféricos, e, às vezes, nucléolos evidentes. Estas características permitiram sua identificação como fibroblastos típicos. Estas células predominaram na matriz conjuntiva do tecido de granulação nas fases mais precoces de sua formação, representando mais de 70% do total de células fusiformes da matriz (Grafico II). Mesmo nas fases iniciais foram vistas células que, além das características de fibroblastos, tinham, no citoplasma, vacúolos bem delimitados por membrana, contendo fibras de colágeno com periodicidade característica (Prancha VII, Figs. F, G e H). Frequentemente, as fibras interiorizadas nos vacúolos intracitoplasmáticos misturavam-se com um conteúdo eletro-denso e mostravam interrupções na periodicidade ou abriam-se na forma de pincel largo, sugerindo degradação (Prancha VII, Figs. I, J e L). Outras vezes, apareciam isoladas, próximas às cisternas do retículo endoplasmático rugoso, em estruturas semelhantes ao retículo endoplasmático liso. Células com estas características foram observadas no 3º dia pós-injeção de óleo de croton e aumentaram de número, chegando a representar as células mais frequentes em alguns animais estudados no 8º dia. Foram vistas até o 30º dia, em pequena quantidade, desaparecendo completamente no 60º . Em áreas mais afastadas dos vasos, mas, às vezes, em contacto com eles, foram vistas células com características de miofibroblastos, que, além de possuírem um sistema de síntese proteica semelhante aos fibroblastos, apresentavam um sistema fibrilar contrátil submembranar, paralelo ao maior eixo da célula, mais ou menos extenso, com áreas de adensamentos focais,

e que, na matriz extra-celular, correspondia a áreas de adensamento, semelhantes a uma membrana basal descontínua, formando fibronexus (Prancha V, Fig. F).

Nos primeiros animais sacrificados, os miofibroblastos eram escassos, representando cerca de 16% do total das células fusiformes da matriz e tinham um sistema contrátil muito tênue (Prancha I, Fig. M, Prancha II, Fig. M, Prancha III, Fig. D). Progressivamente, o número destas células aumentou e o sistema fibrilar contrátil tornou-se mais evidente e com múltiplas áreas de adensamentos focais (Prancha III, Fig. L, Prancha V, Fig. G). Estas células representavam mais da metade do total das células dos animais sacrificados com 30 dias (Grafico II). Por vezes havia uma nítida polarização dos elementos secretores da célula de um lado e dos elementos contráteis do outro (Prancha V, Figs. E, H e I). Além destes aspectos, estas células ocasionalmente faziam íntimos contactos entre si através de estruturas especializadas das membranas plasmáticas (Prancha II, Fig. M). Como visto em relação aos fibroblastos, muitos miofibroblastos continham vacúolos citoplasmáticos preenchidos por fibras colágenas íntegras ou com evidências de degradação.

Nas fases iniciais do processo, a matriz conjuntiva era frouxa, pouco eletro-densa e de aspecto finamente granuloso. Os feixes de colágeno apareciam dispersos e dissociados nesta matriz granulosa (Prancha I, Fig. M, Prancha VII, Fig. I). Em algumas áreas, o edema formava espaços claros, e a matriz granulosa adensava-se ao longo de fibras com a periodicidade conservada. Multifocalmente apareciam acúmulos eletro-densos de fibrina. Nos animais sacrificados com oito dias, além destes achados, havia, nas áreas mais periféricas, a deposição de uma matriz um pouco mais densa, observando-se, ao lado de fibras colágenas, com periodicidade típica, outras delgadas e curtas, sem periodicidade, as quais adensava-se perifericamente um

material granuloso, semelhante ao descrito na matriz frouxa (Prancha II, Figs. I, J).

A partir do 15º dia, a matriz conjuntiva mostrou-se progressivamente mais rica em colágeno denso e organizado. Nas áreas mais externas das paredes dos bolsões obtidos no 15º dia predominavam miofibroblastos com aparelho contrátil proeminente, dispostos em fileiras intercaladas por matriz densa, constituída por feixes de fibras colágenas dispostas paralelamente, ou formando ângulos retos com a membrana celular (Prancha III, Fig. L). Os miofibroblastos representavam mais de 50% das células fusiformes. Nas áreas mais próximas a luz dos bolsões, as células predominantes eram fibroblastos que se associavam a uma matriz menos densa e organizada. Estavam presentes também, células com características de fibroblastos ou miofibroblastos que continham fibras colágenas em vacúolos citoplasmáticos, mas em menor número que o visto no 8º dia.

Nas fases finais do estudo, aumentou muito o número de células com características contráteis (Gráfico II). No 30º dia representavam mais de 70% do total das células fusiformes e, por vezes, tinham um polo mióide, constituído apenas por fibrilas contráteis (Prancha V, Fig. H). Nesta fase foram identificadas algumas células com características de músculo liso. A matriz estava constituída por densos feixes de colágeno dispostos de modo organizado (Prancha III, Figs. M, N). Nas áreas mais proliferativas, eram vistos fibroblastos típicos e vasos neo-formados circundados por pericitos com retículo endoplasmático rugoso proeminente, além de ocasionais células inflamatórias.

Nos animais sacrificados com 60 dias, a matriz conjuntiva era ainda mais densa, os feixes de colágeno dispunham-se concentricamente a luz e tinham aspecto ondulado (Prancha IV, Figs. I, J). Associado a esta matriz densa, grande parte das

células mostrava citoplasma alongado, constituído quase exclusivamente por feixes de microfibrilas com áreas focais de adensamentos (Prancha VI, Figs. A, B), contendo núcleos de contornos irregulares às custas de dobras nas membranas (Prancha VI, Figs. C,D), com poucas organelas, principalmente mitocôndrias e retículo endoplasmático rugoso, que se localizavam em áreas peri-nucleares (Prancha VI, Fig. F). No citoplasma pericelular, havia inúmeras vesículas de pinocitose (Prancha VI, Fig. E) e, externamente, havia a deposição de material eletro-denso, semelhante a membrana basal que, em secções transversais, aparecia circundando completamente algumas destas células (Prancha VI, Figs. G, H). Com frequência estas células faziam contactos com outras semelhantes através de estruturas especializadas e interdigitações das membranas, formando longas cadeias celulares paralelas aos feixes de colágeno. Estas células, identificadas morfológicamente como células musculares lisas, representavam cerca de 30% das células nas secções examinadas. Ao lado delas, foram vistos muitos miofibroblastos com aparelhos contráteis exuberantes (Prancha V, Fig. I).

Nesta última etapa, a matriz conjuntiva mostrava a acentuação de algumas alterações multifocais também vistas com menor frequência nas etapas precedentes e interpretadas como evidências de degradação da matriz. Em áreas pericelulares, o colágeno cortado transversalmente mostrava diâmetros variáveis e contornos irregulares, observando-se áreas de desaparecimento de fibras e depósitos grosseiramente granuloso e eletro-densos (Prancha VIII, Fig. A). Em outras áreas, apareciam feixes de fibras colágenas entrelaçadas, eletrodensas e com perda da periodicidade, formando emaranhados, tendo na periferia depósitos finamente fibrilares e granuloso (Prancha VIII, Fig. B). Na periferia de outras células, havia focos de dissolução e fragmentação do colágeno com depósitos granuloso (Prancha VIII,

Figs. C, D). Aspectos semelhantes a estes foram vistos em torno de células necróticas (Prancha VIII, Fig.E). Nas áreas de aspecto hialinizado a matriz em torno de células musculares era formada por um material fibrilar muito fino, sem periodicidade, intercalado por áreas desprovidas de conteúdo (Prancha VIII, Fig. F).

Além das células fúsiiformes, havia outros tipos celulares na parede dos bolsões. Nas fases agudas foram vistos neutrófilos e poucos eosinófilos, mas, nas fases mais tardias, as células inflamatórias predominantes foram os macrófagos. Estas células apareciam fagocitando material lipídico e mostravam evidências de ativação, mas nunca foram vistas interiorizando colágeno. Raramente foram vistos alguns mastócitos, sobretudo em áreas perivasculares.

5 COMENTÁRIOS:

O modelo do "bolsão inflamatório" de SELYE permitiu o estudo de modificações sequenciais nos aspectos morfológicos das células fusiformes da matriz conjuntiva associadas a modificações qualitativas e quantitativas de alguns componentes matriciais macromoleculares. Nas primeiras fases do estudo, predominaram os fenômenos exsudativos inflamatórios, e nas fases tardias, os fenômenos produtivos, com proliferação de vasos sanguíneos e células fusiformes, acompanhados de deposição de uma matriz conjuntiva mais colagênica e organizada. A observação dos aspectos morfológicos das células fusiformes da matriz conjuntiva a nível ultra-estrutural, ao longo do tempo, sugere que os pericitos dos vasos neoformados passam por um processo de diferenciação, adquirindo características de fibroblastos e, em seguida, de miofibroblastos, chegando finalmente a células musculares lisas, livres na matriz e sem relações com a parede de vasos.

A sequência de eletromicrografias apresentadas nas pranchas V e VI mostram os aspectos acima referidos. Podem ser vistos pericitos, parcial ou totalmente envolvidos pela membrana basal dos vasos, com retículo endoplasmático rugoso hiperplásico e dilatado (Prancha V, Fig. A e B). Estes aspectos são muito semelhantes aos vistos em fibroblastos em atividade de síntese (Prancha V, Fig. B). Observou-se a diferenciação de fibroblastos em miofibroblastos, contendo inicialmente um aparelho fibrilar contrátil muito discreto (Prancha V, Figs. D e E) e depois, mostrando, de modo descontínuo uma estrutura pericelular semelhante a membrana basal (Prancha V, Fig. F). Progressivamente, o componente contrátil tornou-se mais desenvolvido em relação ao aparelho de síntese proteica (Prancha

V, Fig. G), havendo nítida polarização destes elementos, com o aparecimento de células cada vez mais "mióides" (Prancha 5H,I). Na prancha VI, são apresentadas eletromicrografias, nas quais são vistas células com todas as características morfológicas de células musculares lisas. O citoplasma destas células está quase totalmente preenchido por material fibrilar contrátil com áreas de adensamento eletro-denso, há vesículas de pinocitose, e os núcleos mostram dobras e chanfraduras.

A observação destes aspectos sugere, portanto, que a neovascularização é importante não apenas para a nutrição do tecido em formação, como amplamente referido nos textos de patologia geral, mas também, e talvez, principalmente, como o elemento responsável pela condução, em sua parede, de células que, sob estímulos adequados, se diferenciam em células produtoras de matriz conjuntiva.

A origem destas células no tecido de granulação, como descrito em nossa revisão da literatura, tem sido motivo de vários trabalhos e de muitas polêmicas. Os estudos de MacDONALD (1959), GRILLO & POTSAID (1961) e ROSS (1968, 1970), parecem confirmar a idéia de que os fibroblastos do tecido de granulação se originam de células perivasculares pouco diferenciadas. Outros estudos, utilizando a microscopia eletrônica como instrumento de observação, sugerem, também, uma origem perivascular a partir de pericitos (RUDOLPH & cols.,1977; KISCHER,1979 e KISCHER & cols.,1982). Em outros exemplos de deposição de tecido fibroso, há evidências de que as células produtoras de matriz conjuntiva se diferenciam a partir da parede de vasos, principalmente nas fibroses hepáticas (KENT & cols.,1976; NAKANO & LIBER,1982; CALLEA & cols.,1982). Como já vimos na revisão da literatura, há vários exemplos da diferenciação de células musculares lisas da parede dos vasos em células produtoras de matriz conjuntiva nos processos de aterosclerose (PARKER &

ODLAND,1966; ROSS & GLOMSET,1973). Recentemente, estudos com marcadores da diferenciação celular em fibro-histiocitomas malignos sugeriram que as células perivasculares têm um potencial multi-direcional de diferenciação (IWASAKI & cols.,1988).

Na literatura, os miofibroblastos são descritos como células que apresentam características morfológicas intermediárias entre fibroblastos e células musculares lisas, correlacionando-se estes aspectos com a síntese da matriz de um lado e a contração do tecido de granulação do outro (MAGNO & cols.,1971). Em nosso material, verificamos uma série de aspectos intermediários entre fibroblastos ativos típicos e células musculares lisas. Algumas tinham um aspecto fibrilar discreto ao lado de um aparelho de síntese proteica muito desenvolvido, enquanto nas fases tardias, a polarização se invertia, predominando os componentes contráteis sobre os de síntese proteica. Estes aspectos permitem se que estabeleçam gradações na caracterização dos miofibroblastos. O único trabalho, no qual encontramos referências a existência de miofibroblastos com quantidades variáveis de conteúdo fibrilar contrátil, foi o de RUDOLPH & cols (1977), estudando o ciclo vital destas células em lesões cutâneas de porcos durante um período de 20 dias. Eles mostraram que, nas fases iniciais do processo cicatricial, havia um predomínio de fibroblastos e que os miofibroblastos tinham um aparelho contrátil muito discreto, porém, com oito semanas, os miofibroblastos tinham um aparelho fibrilar contrátil muito desenvolvido e que as fibras colágenas se dispunham em ângulo reto em relação as células. Este mesmo autor chamou a atenção que os roedores não desenvolveriam miofibroblastos tão exuberantes quanto os seres humanos (RUDOLPH, 1982). Os nossos achados vão de encontro a esta observação.

Em nosso material, procedemos a contagem diferencial das células da matriz conjuntiva. O método de contagem em microscopia

eletrônica tem grandes limitações devido ao pequeno tamanho dos fragmentos e, portanto, deve ser interpretado com cautela. Podemos verificar que o número de células com características contráteis aumenta progressivamente até o final do período de observação, correspondendo à progressiva retração dos bolsões, sugerindo sua participação nesta contração como amplamente evidenciado em outros modelos (GABBIANI & cols.,1972, GRIMAUD & BOROJEVIC,1977; SCHURCH & cols.,1981). A cinética da diferenciação das células da matriz em nosso estudo difere da descrita por MCGRATH & HUNDAHL(1982). No modelo da lesão cutânea de porcos, os miofibroblastos aumentam de quantidade entre a primeira e a terceira semanas após a produção da lesão, reduzindo progressivamente a partir daí, até desaparecer por completo na 12ª semana. A diferença em relação aos nossos achados deve ser atribuída as diferenças nos modelos de produção de lesão, eles utilizaram lesões abertas na pele, enquanto nós fizemos lesões fechadas e nas espécies de animais utilizados.

O encontro de células com características de células musculares lisas livres na matriz conjuntiva, sem relações com a parede de vasos é um aspecto inusitado nos estudos do tecido de granulação. O modelo de SELYE foi empregado por GABBIANI & cols. (1971) no estudo de miofibroblastos, e o fato de não terem encontrado células com características de células musculares lisas livres na matriz, foi utilizado como argumento contra a diferenciação dos miofibroblastos a partir de células musculares lisas. A discordância em relação aos nossos resultados pode ser interpretada de duas maneiras. A primeira, e talvez a mais importante, parece estar relacionada ao tempo de observação. A presença de células musculares lisas foi observada com frequência apenas nos bolsões examinados após 60 dias da injeção de óleo de croton. Nos trabalhos do grupo de Gabbiani, as observações nunca se estenderam por um período tão longo. A outra pode estar ligada

a procedência do óleo de croton, pois, como chamou a atenção HORAVA (1959), lotes distintos do irritante podem provocar reações diversas. Não podemos afastar a possibilidade de um papel do óleo de croton utilizado na indução da diferenciação celular. Na realidade não são conhecidos os fatores responsáveis pela indução da diferenciação das células produtoras de proteínas da matriz conjuntiva em células contráteis. Um dos fatores propostos e que nos parece muito interessante é o efeito da tração mecânica sobre os tecidos induzindo uma diferenciação em células contráteis para se oporem à força (O'SHEA, 1970; TANAKA & cols.,1981; SQUIER, 1981; SOTTIURI & BATSON,1983). BAUER & cols. (1976) mostraram, em cicatrizes hipertróficas tratadas com compressão continuada, que havia uma redução do número de miofibroblastos e remodelação do tecido. A compressão continuada no tratamento de queimaduras leva a uma diminuição do número de miofibroblastos, correspondendo, clinicamente, ao desaparecimento da contratura (BAUER & cols.,1978).

O modelo do bolsão inflamatório de SELYE utiliza a injeção de ar e de líquido irritante num espaço fechado, que permanece sob pressão. Talvez esta pressão continuada seja o elemento responsável pela indução da diferenciação das células até músculo liso. Esta hipótese poderá ser testada comparando-se os aspectos da diferenciação celular neste modelo com outros produzidos da mesma maneira, mas que, a partir de um determinado momento, tenham drenado o seu conteúdo, eliminando-se a pressão.

O encontro de células musculares lisas parece reforçar a hipótese de que, ao menos, parte das células fusiformes da matriz se origina de pericitos. Estudando os vasos sanguíneos em tecido de granulação humano, WEBER & BRAUM-FALCO (1973), além de não notarem diferenças entre os aspectos morfológicos de pericitos e fibroblastos, exceto o fato de os primeiros estarem envolvidos pela membrana basal dos vasos, descreveram formas morfológicas de

transição entre os pericitos e as células musculares lisas das paredes dos vasos, numa clara alusão a capacidade de modulação morfo-funcional destas células no sentido de células musculares lisas. Outros estudos tem mostrado, também, que células perivasculares, com características de fibroblastos se diferenciam em músculo liso na parede de grandes vasos (KARRER & COX,1961; CLIFF, 1967; MOSS & BENDITT,1970).

A utilização de marcadores específicos de células musculares lisas como a alfa actina, a miosina específica de músculo e a desmina tem sido aplicada na tentativa de se estabelecer as origens dos miofibroblastos. GABBIANI & cols.(1986) chamaram a atenção para o fato de que os miofibroblastos apresentam beta e gama actinas, enquanto as células musculares lisas têm, além destas, a alfa actina, específica de músculo liso. Em um recente trabalho, EDDY & cols.(1988) empregaram miosina específica de músculo e verificaram que os miofibroblastos não possuem este marcador, concluindo que esta era uma evidência da origem não muscular destas células. Por outro lado, GRIMAUD & cols.(1986) encontraram desmina, um marcador específico de células musculares, em miofibroblastos de granulomas esquistossomóticos. Parece-nos que os resultados das imunomarcações com marcadores específicos devem ser interpretados com cuidado e criticamente. Recentemente, KOCHER & GABBIANI(1986), estudando as células musculares lisas nas placas ateroscleróticas, mostraram que o perfil de marcadores específicos de músculo liso modifica-se para um padrão fibroblástico à medida que as células adquirem um padrão morfológico de células produtoras de proteínas. Anteriormente, GABBIANI & cols.(1981) tinham sugerido, após imunomarcação de vimentina, desmina e actina, que as células musculares lisas da parede dos vasos apresentam um perfil de filamentos particular, sugerindo que elas têm uma via de diferenciação diferente de outras células musculares lisas.

Também, na caracterização de células estromais do baço e de linfonodos com características mióides, TOCCANIER-PELTE & cols.(1987), mostraram perfis de filamentos citoplasmáticos distintos em função da localização destas células em diferentes micro-ambientes. A variabilidade no perfil de filamentos intermediários e de isoformas de actina foi comentada por SCHURCH & cols.(1987), quando estudaram estes marcadores em tumores de partes moles. Em nenhum trabalho encontramos uma correlação entre o aspecto morfológico mais ou menos mióide das células fusiformes da matriz conjuntiva com o perfil de expressão dos filamentos específicos. Em nosso material não nos foi possível fazer estas marcagens, mas cremos que o modelo sera útil para um estudo cinético da expressão destes marcadores. Provavelmente os miofibroblastos com aparelho contrátil pouco desenvolvido não expressam, em quantidade demonstrável, os marcadores de músculo liso, mas, à medida que se tornam mais "mióides", talvez passem a expressá-los de uma forma demonstrável.

Associado a estas variações na expressão morfológica das células fusiformes da matriz conjuntiva, a imuno-marcação pelo método da imunofluorescência indireta dos principais componentes macromoleculares da matriz, conjugada a observações histológicas e ultra-estruturais, mostrou que estes também se modificam durante o processo.

Inicialmente a matriz conjuntiva tinha um aspecto frouxo e desorganizado, mas, progressivamente, passou por um processo de remodelação no qual evidenciaram-se aspectos degradativos e de organização da matriz em feixes colagênicos ordenados.

Na fase mais precoce da observação, o componente matricial mais predominante foi a fibronectina. Esta deve ter origem plasmática, compondo parte importante das proteínas extravasadas pelos vasos, sequestrando-se na matriz inflamada (REESE,1982). A presença de fibronectina é importante no estabelecimento de uma

trama sobre a qual migram os elementos inflamatórios. Além disso, este componente induz a migração de células inflamatórias, a proliferação de fibroblastos e a neovascularização (BEVILACQUA & cols.,1981; POSTLETWAITE & cols.,1981; AKIYAMA & YAMADA,1983, HAKANSSON & VENGE,1985, NICOSIA & MADRI,1987). Associado ao exsudato inflamatório, foram vistas fibras de colágeno dos tipos I e III dissociadas e fragmentadas. Este aspecto correspondia à microscopia óptica dos cortes corados pelo picro-sírius a uma intensa fragmentação das fibras, semelhante aos aspectos descritos por JUNQUEIRA & cols. (1980) na matriz conjuntiva do colo uterino em dilatação, e interpretado como degradação da matriz. Algumas fibras tinham um aspecto túrgido (Prancha VI, Figs. A, C) e à luz polarizada verificou-se uma microfragmentação, que nós interpretamos como evidência de degradação. Ao microscópio eletrônico confirmou-se o caráter desorganizado da matriz com dissociação do colágeno e deposição de um material amorfo, granuloso ou fibrilar, que deve corresponder a fibronectina ou a proteoglicanos (OLDBERG & RUOSLAHTI,1982; JUNQUEIRA & MONTES, 1983). Há referências na literatura de que, durante os processos inflamatórios agudos, ocorre degradação da matriz conjuntiva (HOUCK & JACOB, 1958; BAZIN & DELAUNNAY, 1964; BAILEY & cols.,1973). JUNQUEIRA & cols. (1980), sugeriram que produtos de neutrófilos seriam capazes de degradar a matriz. Estudos com collagenases de granulócitos mostram que estas têm uma ação importante na degradação de colágenos intersticiais, sobretudo do colágeno do tipo I (HORWITZ & cols.,1977). Estes autores sugerem que esta ação mais intensa sobre o colágeno do tipo I tenha algum significado no controle dos tipos de colágeno presentes no tecido conjuntivo. Apesar de certo consenso de que os colágenos são relativamente resistentes à ação de proteases inespecíficas, há relatos de que altas concentrações de tripsina são capazes de degradar o

colágeno do tipo III (MILLER & cols.,1976).

Seria interessante determinar-se, bioquimicamente, o teor de colágenos nesta fase da formação dos bolsões, pois o estudo morfológico impõe limitações à interpretação. Outra opção seria a imunomarcagem com anticorpos anti CB-3,5(I) peptídico do colágeno, um suposto marcador da degradação do colágeno do tipo I (EMONARD & cols.,1986).

No período entre 8 e 15 dias notou-se deposição de colágeno do tipo III que se co-distribuía com a fibronectina constituindo uma trama multi-direcional. A nível ultra-estrutural, a matriz era frouxa e deorganizada, constituída por fibras colágenas delgadas com ou sem periodicidade típica, associada a depósitos discretamente eletro-denso e difusos, que em áreas se associavam as delgadas fibras colágenas. Este material pode ser um proteoglicano, cujo importante papel na fibrilogênese tem sido referido (MALLINGER & SCHMUT,1985). Neste período, as células fusiformes da matriz eram fibroblastos e miofibroblastos. Este aspecto pouco organizado da matriz nas fases iniciais do processo de reparo tem sido referido por outros autores (ROSS & BENDITT,1961; WILLIAMS,1970). Nossos achados relativos ao aumento da deposição do colágeno do tipo III e da fibronectina estão de acordo com os dados da literatura, a despeito de pequenas diferenças em detalhes no tempo de deposição, que podem ser atribuídos às diferenças intrínsecas dos modelos estudados (BARNES & cols.,1976; CLORE & cols.,1979; BAILEY & cols.,1973; KURKINEN & cols.,1980, GRINNELL & cols.,1981; BIEMPICA & cols.,1983).

Os mecanismos envolvidos na indução da fibrogênese são apenas parcialmente conhecidos. Em alguns modelos há evidências de que ocorre participação de produtos linfocitários e macrofágicos (WAHL & cols.,1978; BARBUL & cols.,1986). Produtos macrofágicos são capazes de induzir neovascularização e

proliferação de fibroblastos (POLVERINI & cols.,1977; WYLER, 1983). Parece, no entanto, que são os produtos de células inflamatórias os mais importantes recrutadores de células produtoras de matriz conjuntiva para o foco das lesões (MARTINET & CRYSTAL,1987). Dentre estes um importante indutor da fibrogênese é o fator de crescimento derivado das plaquetas, que é abundantemente produzido por macrófagos inflamatórios (GROTENDORST & cols.,1985; MARTINET & CRYSTAL,1987). Curiosamente este fator é também um potente indutor da proliferação de células musculares (ROSS & cols.,1974). Apesar de não termos investigado estes aspectos, a presença de muitos macrófagos durante todo o processo, sugere um possível papel destas células na fibrogênese neste modelo.

Uma observação muito interessante, nesta fase do estudo, foi a presença de células com todas as características de fibroblastos ou miofibroblastos, contendo colágeno íntegro ou parcialmente degradado no interior de vacúolos citoplasmáticos. Como já referimos a degradação intra-celular de colágeno é considerada uma importante via de modulação da quantidade e qualidade da matriz e está referida em condições normais e patológicas. A questão que se põe é se este colágeno está sofrendo degradação intra-celular após fagocitose ou se resulta da degradação de um colágeno que sofreu polimerização intra-celular. Alguns autores sugerem que a primeira hipótese é viável, porém há muitas evidências indicando que se trata de uma crinofagia, ou seja, degradação intra-celular de um produto não secretado (HENELL & cols.,1983). Estudos usando inibidores da secreção celular como a vinblastina e a colchicina mostram aumento da quantidade de vesículas contendo colágeno em vias de degradação no interior de células produtoras desta proteína (FERNANDEZ-MADRID & cols.,1981; CHO & GARNAT, 1981, 1985; SCHERFT & HEERSCHKE, 1975). PEREZ-TAMAYO (1980) propôs que o colágeno

internalizado pode representar a fagocitose de fibras parcialmente degradadas por colagenases no espaço extra-celular. A presença de fibroblastos e miofibroblastos contendo colágeno em vias de degradação são evidências de seus papéis não apenas na síntese da matriz, mas também em sua modelação. BAUER & cols (1979) em analogia aos osteoclastos e condroclastos, sugeriu denomina-los de fibroclastos e miofibroclastos, respectivamente.

Nas fases finais, entre 30 e 60 dias, observamos uma matriz organizada em feixes colágenos dispostos de modo paralelo e concêntrico em relação à luz dos bolsões. A imunomarcação mostrou colágenos dos tipos I e III, além de fibronectina. A quantidade desta última pareceu diminuída em relação as fases anteriores como é referido por outros autores (KURKINEN & cols.,1980). O aumento da quantidade de colágeno do tipo I em relação aos outros componentes é um fato bem conhecido em outros modelos (BAILEY & cols., 1975; GABBIANI & cols.,1976;), bem como a organização da matriz em feixes ordenados (FORRESTER & cols.,1969). Esta ordenação da matriz tem sido atribuída às células produtoras de colágeno (FLINT,1972; TRELSTAD & BIRK,1985). Em nosso material, verificamos, intercalados entre os feixes de colágenos, células fusiformes com características de fibroblastos, miofibroblastos ou células musculares lisas. A presença destas células tem sido relacionada com a ordenação da matriz conjuntiva nos tecidos embrionários (LAPIERE,1986) e em tecidos cicatriciais (BAUER & cols.,1978). Já SINGER & cols. (1984, 1985) sugeriram que através dos fibronexus estas células transmitem a força contrátil aos elementos da matriz. A observação de uma matriz colagênica ondulada, associada a células musculares lisas, parecem condizer com estas sugestões.

Outro aspecto que merce alguns comentários são as evidências morfológicas da reabsorção da matriz. A despeito de bem estabelecido que ocorre reabsorção do tecido de granulação em

vários modelos, poucos são os estudos que referem os aspectos morfológicos deste processo. Em nosso material, observamos, na fase mais inicial e na fase intermediária, aspectos sugestivos de degradação intra e extra-celular da matriz, porém, na fase mais tardia, só encontramos evidências de degradação extra-celular da matriz. Verificamos fragmentação e áreas de dissolução de fibras, depósitos granulosos eletro-densos grosseiros, além de variações nos diâmetros de fibras cortadas transversalmente que mostravam contornos irregulares. Estas alterações são muito semelhantes às descritas por ANDRADE & GRIMAUD (1988) na fase crônica da involução de granulomas esquistossomóticos e algumas delas parecem com as referidas por JUNQUEIRA & cols.(1980) na dilatação cervical. A presença destas alterações foi notada, sobretudo, na periferia de células da matriz conjuntiva. Este aspecto parece concordar com a idéia corrente de que as mesmas células que depositam a matriz podem secretar enzimas capazes de digerí-la (MURPHY & REYNOLDS,1985;). A despeito de referências na literatura de que a lise do colágeno do tipo III é mais eficaz que a do tipo I (BIEMPICA & cols.,1983), nossos resultados mostram evidências de degradação do colágeno do tipo I em áreas pericelulares. Talvez a presença de células nas proximidades das fibras e o fato do colágeno ser recém-depositado, portanto com poucos "cross-links", sejam fatores importantes para a degradação (HARRIS & FARRELL, 1972). Assim, no presente modelo, podemos concluir que a degradação da matriz conjuntiva é bifásica como sugerido por ANDRADE & GRIMAUD (1986, 19888) na involução do granuloma esquistossomótico, excluindo-se a fase inflamatória mais inicial. Num primeiro momento há intensa colagenolise intra-celular e nas fases finais o processo é extra-celular, culminando, mais cedo ou mais tarde em completa reabsorção do tecido de granulação, de modo parecido ao que ocorre no granuloma da carragenina.

Finalizando, podemos dizer que o modelo de SELYE, além de se ter prestado ao estudo do comportamento de alguns elementos macromoleculares importantes da matriz conjuntiva, ofereceu a oportunidade de se acompanhar sequencialmente a diferenciação das células fusiformes desta matriz. Pudemos observar a diferenciação de fibroblastos em células musculares lisas, passando por vários estágios morfológicos na diferenciação dos miofibroblastos. Estes aspectos sugerem que estas células com morfologias variáveis representam expressões fenotípicas diversas de uma mesma célula, em função de condições ambientais particulares. Os miofibroblastos foram identificados como as células responsáveis pela contração do tecido de granulação e, a partir daí, estabeleceu-se o paradigma das bases celulares da contração das feridas (GABBIANI & cols., 1971). Um dos fatores que supostamente induz sua diferenciação, a partir dos fibroblastos, é a tensão sobre os tecidos e cessada esta tensão eles tendem a desaparecer. Outro exemplo no qual o fator pressão/tensão parece induzir a diferenciação de células da matriz em células musculares lisas é o da formação da camada muscular das artérias de grosso calibre (CLIFF, 1967). No modelo do bolsão inflamatório de SELYE, como já nos referimos, forma-se uma parede que é mantida por longo tempo sob pressão e que, de certa forma, oferece resistência à contração devido ao conteúdo do bolsão. Supomos que esta resistência à contração, mantida por longo tempo, seja o fator fundamental na diferenciação dos fibroblastos em miofibroblastos, culminando com o aparecimento de células musculares lisas.

Estas observações abrem várias perspectivas para futuras investigações da hipótese apresentada, utilizando-se uma metodologia mais dirigida para o estudo dos aspectos da diferenciação celular através de métodos de imunomarcações ou de biologia molecular com o uso de sondas específicas.

6 REFERÊNCIAS BIBLIOGRÁFICAS

ABERCROMBIE, M.; FLINT, M.H.; JAMES, D.W. Collagen formation and wound contraction during repair of small excised wounds in the skin of rats. J. Embryol. Exp. Morph. 2: 264-74, 1954.

-----; -----; ----- . Wound contraction in relation to collagen formation in scorbutic guinea-pigs. J. Embryol. Exp. Morph. 4:167-75, 1956.

-----; -----; NEWCOMBE, J.F. Wound contraction in rabbit skin, studied by splinting the wound margins. J. Anat 94:170-82, 1960.

ABRAHAMSON, D.R. Recent studies on the structure and pathology of basement membranes. J. Pathol., 149:257-78, 1986.

ALEXANDER, S.S.; COLONNA, G.; EDELHOCH, H. The structure and stability of human plasma cold-insoluble globulin. J. Biol. Chem., 254: 1501-5, 1979.

ANDRADE, Z.A. & GRIMAUD, J.A. Fibrous resorption in schistosomal granuloma. In. BIENVENU, J.; GRIMAUD, J.A.; LAURENT, P., ed. Marker proteins in inflammation. Berlin, Walter de Gruyter e co., 1986. pp461-72.

-----& ----- . Evolution of the schistosomal hepatic lesions in mice after curative chemotherapy. Amer. J. Pathol., 124:59-65, 1986a.

-----& ----- . Morphology of chronic collagen resorption. (A

study on the late stages of schistosomal granuloma involution). Amer.J.Path., 132: 389-99, 1988.

AKIYOMA, S.K. ; YAMADA, K.M. Fibronectin in disease. In. WAGNER, B.H. ; FLEISCHMAYER, R. ; KAUFMAN, N., ed. Connective tissue disease. Baltimore/London, Williams / Wilkins, 1983.

AMENTA, P.S. ; GAY, S. ; VAHERI, A. ; MARTINEZ-HERNANDEZ, A. The extracellular matrix is an integrated unit: Ultrastructural localization of collagen types I , III , IV , V , VI , fibronectin and laminin in human term placenta. Collagen Res. Rel. , 6 : 125 - 52 , 1986.

AREY, L.B. Wound healing. Physiol. Rev. , 16 : 327 - 406 , 1936.

ATHERTON, B. T. & HYNES, R.O. Difference between plasma and cellular fibronectin located with monoclonal antibodies. Cell. 25 : 133 - 41 , 1981.

BAILEY, A.J. ; BAZIN, S. ; DELAUNAY, A. Changes in the nature of collagen during development and resorption of granulation tissue. Biochem. Biophys. Acta 328 : 383 - 90 , 1973.

-----; SIMS, T.J. ; LE LOUS, M. ; BAZIN, S. Collagen polymorphism in experimental granulation tissue. Biochem. Biophys. Res. Comm. 66 : 1160 - 5 , 1975.

-----; BAZIN, S.; SIMS, T.J. ; LE LOUS, M. ; NICOLETIS, C. ; DELAUNAY, A. Characterization of the collagen of human hypertrophic and normal scars. Biochm. Biophys. Acta. 405 : 412 - 21 , 1975.

- BARBUL, A ; KNUD-HANSEN, J. ; WASSERKRUG, H.L. ; EFRON, G.
Interleukin 2 enhances wound healing in rats. J. Surg. Res.
40 : 315 - 9 , 1986.
- BARNES, M.J. ; MORTON, L.F. ; BENNET, R.C. ; BAILEY, A.J. ;
SIMS, T.J. Presence of type III collagen in guinea-pig dermal
scar. Biochem. J. 157 : 263 - 6 , 1976.
- BARSKY, S.H. ; GREEN, W.R. ; GROTENDORST, G.R. ; LIOTTA, L.A.
Desmoplastic breast carcinoma as a source of human
myofibroblasts. Amer. J. Pathol., 115 : 329 - 33 , 1984.
- BARSKY, S.H. ; RAO, C.N. ; GROTENDORST, G.R. ; LIOTTA, L.A.
Increased content of type v collagen in desmoplasia of human
breast carcinoma. Amer. J. Pathol., 108 : 276 - 83 , 1982.
- BAUR, P.S. ; BARRATT, G. ; LINARES, H.A. ; DOBRKOVSKY, M. ;
HOUSSAYE, A.J. ; LARSON, D.L. Wound contractions, scar
contractures and myofibroblasts. A classical case study. J.
Trauma 18: 8-22, 1987.
- ; -----; BROWN, G.M. ; PARKS, D.J. Ultrastructural
evidence for the presence of " fibroclasts " and "
myofibroclasts " in wound healing tissues. J. Trauma 19 :
744 - 56 , 1979.
- ; LARSON, D.L. ; STACEY, T.R. The observation of
myofibroblasts in hypertrophic scars. Surg. Gynecol. Obstet.
141 : 22 - 6 , 1975.
- ; -----; -----; BARRATT, G.F. ; DOBRKOVKY, M.

Ultrastructural analysis of pressure - treated human hypertrophic scars. J. Trauma. 16 : 958 -76 , 1976.

BAZIN, S. & DELAUNAY, A. Biochimie de l'inflammation. Ann. Inst. Pasteur. 107 : 163 - 72 , 1964.

BEARD, H.K. ; FAULK, W.P. ; CONOCHIE, L.B. ; GLYNN, L.E. Some immunological aspects of collagen. Progr. Allergy 22 : 45 - 106 , 1977.

BELLAMY, G. & BORNSTEIN, P. Evidence for procollagen, a biosynthetic precursor of collagen. Proc. Natl. Acad. Sci. USA., 68 : 1138 - 42 , 1971.

BERG, J.S.V. ; RUDOLPH, R. ; WOODWARD, M. Comparative growth dynamics and morphology between cultured myofibroblasts from granulating wounds and dermal fibroblasts. Amer. J. Pathol., 114 : 187 - 200 , 1984a.

-----; -----; -----. Growth dynamics of cultured myofibroblasts from human breast cancer and nonmalignant contracting tissues. Plast. Reconstr. Surg. 73 : 605 - 16, 1984.

BEVILACQUA, M.B. ; AMRANI, D. ; MOSESSON, H.W. ; BIANCO, C. Receptors for cold - insoluble globulin (plasma fibronectin) on human monocytes. J. Exp. Med., 153 : 42 - 60 , 1981.

BHAWAN, J. ; BACCHETTA, C. ; JORIS, I. ; MAGNO, G. A myofibroblastic tumor. Infantile digital fibroma (recurrente digital fibrous tumor of childhood). Amer. J. Pathol., 94 : 19 - 36 , 1979.

- BIEMPICA, L. ; DUNN, M.A. ; KAMEL, I.A.; KAMEL,R.;KAUREL, I.A. ;
 HAIT, P.K. ; FLEISCNER,C.; BIEMPICA,S.L.; WU,C.H.; ROJKIND, M.
 Liver collagen-type characterization in human schistosomiasis.
 A histological, ultrastructural and immunocytochemical
 correlation. Amer. J. Trop. Med. Hyg. 32 : 316 - 25 , 1983.
- BIENKOWSKI, R. Intracelular degradation of newly synthesized
 collagen. Collagen Rel. Res., 4 : 399 - 412 , 1984.
- BILLINGHAM, R.E. & RUSSELL, P.S. Studies on wound healing with
 special reference to the phenomenon of contracture in
 experimental wounds in rabbits skin. Ann. Surg., 144 : 961 -
 81 , 1956.
- BIREMBAUT, P. ; CARON, Y. ; CAUWENBERGE, D. V. ; FOIDART, J.M.
 Distribution of laminin, a basement membrane glycoprotein in
 epithelial proliferations. Collagen Rel. Res. , 3 : 25 -31 ,
 1983.
- BORNSTEIN, P. Collagen : Relatively invariant (helical) and
 variable (nonhelical) regions. Science. 161: 592 - 3 ,
 1968.
- BOSELI,J.M. ; MACARAK, E.J. ; CLARK, C.C. ; BROWNELL, A.G. ;
 MARTINEZ-HERNANDEZ, A. Fibronectin:)ts relationship to
 basement membranes I. light microscopic studies. Cell. Res.
5 : 391 - 404 , 1981.
- BRESSLER, R.S. Myoid cells in the capsule of the adrenal gland
 and in monolayers derived from cultured adrenal capsules.

Anat. Rec. 177 : 525 -32 , 1973.

BURROWS, H.T. Studies on wound healing I. " First intention " healing of open wounds and nature of the growth stimules in the wound and cancer. J. Med. Res., 46 : 615 - 43 , 1924.

BRUNS, R.R. Supramolecular structure of polymorphic collagen fibrils. J. Cell. Biol., 68 : 521 - 38 , 1976.

BURGESSON, R.E. Genetic heterogeneity of collagens. J. Invest. Dermatol., 79 : 25s - 30s , 1982.

CALLEA, F. ; MEBIS, J. ; DESMET, V.T. Myofibroblasts in focal nodular hyperplasia of the liver. Virchows Arch. A (Pathol. Anat)., 396 : 155 -66 , 1982.

CAMPBELL, G.R. ; RYAN, G.B. Origin of myofibroblasts in the avascular capsule around free - floating intraperitoneal blood clots. Pathology. 15 : 253 - 64 , 1983.

CARLSSON, R. ; ENGVALL, E. ; FREEMAN, A. ; RUOSLAHTTI, E. Laminin and fibronectin in cell adhesion: Enhanced adhesion of cells from regenerating liver to laminin. Proc. Natl. Acad. Sci., 78: 2403 - 06 , 1981.

CARREL, A. The treatment of wounds. A first article. J. Amer. Med. Ass., 55 : 2148 - 50 , 1910

CARREL, A. & HARTMANN, A. Cicatrization of wounds. I. The relation between the size of a wound and the rate of its cicatrization. J.Exp. Med., 24 : 429 -49 , 1916.

- CHAMLEY - CAMPBELL, J. ; CAMPBELL, G.R. ; ROSS, R. The smooth muscle cell in culture. Physiol. Rev., 59 : 1 -61 , 1979.
- CHARPIN, C. LISSITZKY, J.C. ; KOPP, F. ; JACQUEMIER, J. ; LAVAUT, M.N. ; POURREAU - SCHNEIDER, N. ; MARTIN, P.M. ; TOGA, M. Detection immunocytochimique de la laminine en microscopie optique et eletronique. Ann. Pathol., 5 : 77 - 84 , 1985.
- CHEN, L.B. ; GALLIMORE, P.H. ; MACDOUGALL, J. K. Correlation between tumor induction and the large external transformation sensitive protein on the cell surface. Proc. Natl. Acad. Sci. 73 : 3570 - 74 , 1976.
- CHEN, L.B. ; SUMMERHAYES, I. ; HSIEH, P. ; GALLIMORE, P.H. Possible role of fibronectin in malignancy. J. Supramol. Structure 12 : 139 -50 , 1979.
- CHO, M.-L. & GARNAT, . An electron microscopic radioautographic study of collagen in periodontal ligament fibroblast of mouse. I. Colchicine-treated fibroblasts. Anat. Rec., 201: 587-98, 1981.
- ; -----. Ultrastructural and cytochemical studies of the fate of unsecreted collagen precursors after administration of colchicine to mice. Acta Anat., 121: 205-15, 1985.
- CHURG, A.M. ; KAHN, L.B. Myofibroblasts and related cells in malignant fibrous and fibrohistiocytic tumors. Hum. Pathol., 8 : 205 - 18 , 1977.
- CLARK, R.A.F. ; DELLAPELLE, P. ; MANSEAU, E. ; LANIGAN, J.M. ; DVORAK, H.J.F. ; COLVIN, R.B. Blood vessel fibronectin

- increases in conjunction with endothelial cell proliferation and capillary ingrowth during wound. Lab. Invest. Dermatol., 79 : 269 - 76 , 1982.
- CLIFF, W.J. The aortic tunica media in growing rats studied with the electron microscope. Lab. Invest., 17 : 599 - 615 , 1967.
- CLORE, J.N. ; COHEN, I.K. ; DIEGLLMANN, R.F. Quantitation of collagen types I and III during wound healing in rat skin. Proc. Soc. Exp. Biol. MED., 161 : 337 - 40 , 1979.
- CRAVEN, J.L. Wound contraction in lathyrctic rats. Arch. Pathol., 89 : 526 - 30 , 1970.
- CRITCHLEY, D.R. ; ENGLAND, M.A. ; WAKELY, J. ; HYNES, R.O. Distribution of fibronectin in the ectoderm of gastrulating chick embryos. Nature. 280 : 498 - 500 , 1979.
- CROCKER, D.J. ; MURAD, T.H. ; GEER, J.C. Role of the pericyte in wound healing. an ultrastructural study. Exp. Mol. Pathol., 13 : 51 - 65 , 1970.
- CUTHBERTSON, A.M. Contraction of full thickness skin wounds in the rat. Surg. Gynecol. obstet., 108 : 421 - 32 , 1959.
- D'ARDENNE, A.J. ; BURNS, J. ; SYKES, B.C. ; KIRKPATRICK, P. Comparative distribution of fibronectin and type III collagen in normal human tissues. J. Pathol., 141 : 55 - 69 , 1983.
- DEHM, P.; KEFALIDES, N.A. Apud. GRIMAUD, J.A.; DRUGUET, M.; PEYROL, S.; CHEVALIER, O.; HERBAGE, D.; BADRAWY, N. Collagen

- immunotyping in human liver: light and electron microscope study. J. Histochem. Cytochem., 11: 1145-56, 1980.
- DIEGELMANN, R.F. ; LINDBLAD, W.J. ; COHEN, I.K. A subcutaneous implant for wound healing studies in humans. J. Surg. Res., 40 : 229 - 37 , 1986.
- DOILLON, C.J. ; DUNN, M.G. ; BENDER, E. ; SILVER, F.H. Collagen fiber formation in repair tissue: Development of strength and toughness. Collagen Res. Rel., 5 : 481 - 92 , 1985.
- DUNPHY, E. Repair of tissue after injury. Ann. N.Y. Acad. Sci. USA., 73 : 426 - 37 , 1958.
- DUNPHY, J.I. & UDUPA, K.N. Chemical and histochemical sequences in the normal healing of wounds. New. Engl. J. Med., 253 : 847 - 51 , 1955
- EDDY, R.J. ; PETRO, J.A. ; TOMASECK, J.J. Evidence for the nonmuscle nature of the " myofibroblast " of granulation tissue and hypertrophic scar. Amer. J. Pathol., 130 : 252 - 60 , 1988.
- EHRlich, H.P. ; GRISLIS, G. ; HUNT, T.K. Evidence for involvement of microtubules in wound contraction. Amer. J. Surg., 133 : 706 - 9 , 1977.
- EMONARD, H. ; PEYROL, S. ; GUERRET-STOCKER, S. ; DRUGUET, M. ; GRIMAUD, J.A. Antibody to CB- peptide, alfa 2 - CB (3,5), from type I collagen is a tissular marker of matrix degradation in hepatic murine schistosomiasis. Cell. Mol. Biol., 32 : 633 - 40 , 1986.

ENGVALL, E. & RUOSLAHTI, E. Binding of soluble form of fibroblast surface protein, fibronectin to collagen. Int. J. Cancer 20: 1-5, 1977. Apud. USCANGA, L.; KENNEDY, R.H.; STOCKER, S.; GRIMAUD, J.A.; SARLES, H. Immunolocalization of collagen types, laminin, and fibronectin in the normal pancreas. Digestion 30: 158-64, 1984.

----- & ----- . Cell adhesive, protein binding, and antigenic properties of laminin. Collagen Rel. Res., 3: 359-69, 1983.

EPSTEIN JR. E. H. - (alpha 1 (III)) 3 Human skin collagen. J. Biol. Chem., 249 : 3225 - 31 , 1974.

ETHERNIGTON, D.J. The nature of the collagenolytic cathepsin of rat liver and its distribution in other rat tissue. Biochem. J., 127 : 685 -92 , 1972.

EYRE, D.R. Collagen: Molecular diversity in the body's protein scaffold. Science. 207 : 1315 -22 , 1980.

FEIGEL, W. ; SUSANI, M. ; WERICH, W. ; MATEGKC, M. ; LOSERT, U. ; SINZIGES, H. Organisation of experimental thrombosis by blood cells. Evidence of the transformation of mononuclear cells into myofibroblasts and endothelial cells. Virchows Arch. A (Pathol. Anat.). , 406 : 133-48, 1985.

FERNANDEZ-MADRID, F.; NOONAN, S.; RIDDLE, J. The "spindle-shaped" body in fibroblasts: intracellular collagen fibril. J. Anat., 132: 157-66, 1981.

- FLADIN,F.; BUFFEVANT,C.; HERBAGE,D. Age-related changes in the biochemical and physicochemical properties of rat skin. Collagen synthesis and maturation and mechanical parameters (uniaxial tension). Cell Mol. Biol., 32: 565-71, 1986.
- FLINT,M. Interrrelationship of mucopolysaccharide and collagen in connective tissue remodelling. J. Embryol. Exp. Morph., 2: 481-95, 1972.
- FOLKMAN,J.; MERLER,E.; ABERNATHY,C.; WILLIAMS,G. Isolation of a tumor factor responsible for angiogenesis. J. Exp. Med.,133: 275-88,1971.
- FORRESTER,J.C.; HUNT, T.K.; HAYES, T.L.; PEASE,R.F.W. Scanning electron microscopy of healing wounds. Nature 221: 373-4, 1969.
- FREITAS, L.A.R.; CHEVALLIER,M.; LOUIS, D.; GRIMAUD, J.A. Human extrahepatic biliary atresia : portal connective tissue activation related to ductular proliferation. Liver 6: 253-61, 1986.
- FROM,D.; PRATT,B.M.; MADRI,J.A. Endothelial cell proliferation during angiogenesis. In vitro modulation by basement membrane components. Lab. Invest., 55: 521-30, 1986.
- FUKUDA, T. Perifollicular, perisinusal and trabecular myofibroblasts in the human fetal spleen. Virchows Arch. A (Pathol anat)., 393: 1-8,1981.
- GABBIANI,G. Cytoskeletal and cytocontractile features of myofibroblasts. In: BIENVENU,J.; GRIMAUD,J.A.; LAURENT,P.Ed.

Marker proteins in inflammation. Berlin, Walter de Gruyter Co., 1986, pp 375-86.

- ; CHAPONNIER, C.; HUTTNER, I. Cytoplasmic filaments and gap junctions in epithelial cell and myofibroblasts during wound healing. J. Cell. Biol., 76: 561-8, 1978
- ; HIRSCHL, B.J.; RYAN, G.B.; STATKOV, P.R.; MAJNO, G. Granulation tissue as a contractile organ: a study of structure and function. J. Exp. Med., 135: 719-34, 1972.
- ; LE LOUS, M.; BAILEY, A.J.; BAZIN, S.; DELAUNAY, A. Collagen and myofibroblast of granulation tissue. A chemical, ultrastructural and immunological study. Virchows Arch. B (Cell Pathol.), 21: 133-45, 1976.
- ; & MAGNO, G. Dupuytren's contracture: fibroblast contraction? An ultrastructural study. Amer. J. Pathol., 66: 131-65, 1972
- ; & MONTANDON, D. Reparative processes in mammalian wound healing: the role of contractile phenomena. Int. Rev. Cytol., 48: 187-219, 1977
- ; RYAN, G.; MAGNO, G. Presence of modified fibroblasts in granulation tissue and their possible role in wound contraction. Experientia 27: 549-50, 1971.
- ; SCHMID, E.; WINTER, S.; CHAPONNIER, C.; CHASTONAY, C.; VANDEKERCKHOVE, J.; WEBER, K.; FRANKE, W. Vascular smooth muscle cells differ from other smooth muscle cells: predominance of vimentin filaments and a specific alpha-type actin. Proc.

Natl. Acad. Sci. USA., 78:298-302, 1981.

GAHMBERG, C.G. & HAKOMORI, S.I. Altered growth behavior of malignant cells associated with changes in externally labeled glycoprotein and glycolipid. Proc. Natl. Acad. Sci. USA., 70: 3329-33, 1973.

GARTNER, J. New aspects on collagen. Dev. Ophtal., 2:340-52, 1981.

GARRONE, R. & TIOLLIER, J. Type VI collagen and inflammation. In. BIENVENU, J.; GRIMAUD, J.A.; LAURENT, P. Ed. Marker proteins in inflammation. Berlin, Walter de Gruyter CO., 1986, PP. 357-61.

GHADIALLY, F.N. Myofibroblasts. In. GHADIALLY, F.N. Ed. Ultrastructural pathology of the cell and matrix. London, Butterworths, 1982, pp.658-86.

----- . Intracellular and intracytoplasmic collagen. In. GHADIALLY, F.N. Ed. Ultrastructural pathology of the cell and matrix. London, Butterworths. 1982, pp. 730-5.

-----; McNAUGHTON, J.D.; LALONDE, J.H.A. Myofibroblastoma: a tumor of myofibroblasts. J. Submicrosc. Cytol., 15:1055-63, 1983.

GIBSON, G.J. & FLINT, M.H. Type X collagen synthesis by chick sternal cartilage and its relation to endochondral development. J. Cell. Biol., 101: 277-84, 1985.

GOELLNER, J.R. & SOULE, E.H. Desmoid tumors- An ultrastructural study of eight cases. Hum. Pathol., 11: 43-50, 1980.

- GOULD,E. & WEINSTEIN,R.S. Ultrastructure of fibromatosis: miofibroblastic differentiation and intracytoplasmic collagen fibers. Amer. J. Pathol.,82: 84a, 1976.
- GRILLO,H.C.;& GROSS,J. Collagenolytic activity during mammalian wound repair. Dev. Biol.,15:300-17,1967.
- ;& POTSAID,M.S. Studies in wound healing. IV. Retardation of contraction by local x-irradiation, and observations relating to the origin of fibroblasts in repair. Ann. Surg.,154:741-50, 1961.
- ; WATTS,G.T.; GROSS,J. Studies in wound healing.I.Contraction and the wounds contents. Ann. Surg.,148: 145-52, 1958.
- GRIMAUD,J.A. Myofibroblastes et cellules collaboratrices: les cellules des interactions cellule-matrice conjonctive dans l'evolution du granulome hepatique de la bilharziose a Schistosoma mansoni. Arch. Anat. Cytol. Pathol.,34: 30-1, 1986.
- ;& BOROJEVIC,R. Myofibroblasts in hepatic schistosomal fibrosis. Experientia 33: 890-2,1977.
- ; SKALLI,O.; GABBIANI,G. Myofibroblasts in schistosomal liver are of smooth muscle origin. Xth Meeting- Federation of European Connective Tissue Societies, 1986, A-255.
- ; DRUGUET,M.; PEYROL,S.; GUERRET,S. Collagen. In. BERGMAYER ED. Methods of enzymatic analysis. Weinheim, 1986. pp-186-200,

- GRINNELL,F.; BILLINGHAM,R.E.; BURGESS,L. Distribution of fibronectin during wound healing in vivo. J. Invest. Dermatol., 76: 181-9, 1981.
- GROSS,J. An essay on biological degradation of collagen. In. HAY,E.D. Cell biology of extracellular matrix. New York, Plenum Press, 1981, pp. 217-58.
- GROTENDORST,G.R.; PAGLIA,L.; McIVOR,C.; BARSKY,S.; MARTINET,Y.; PENCEV,D. Chemoattractants in fibrotic disorders. In. Fibrosis. Ciba Foundation Symposium 114. London, Pitman, 1985, pp.50-163.
- HADFIELD,G. The earlier phases of definitive healing in an experimental skin wound. Brit. J. Surg.,50: 751-64, 1963.
- HAKANSSON,L. & VENGE,P. The combined action of hialuronic acid and fibronectin stimulates neutrophil migration. J. Immunol.135: 2735-9, 1985.
- HOUCK,J.C.; JACOB,R.A.; VICKERS,K. Dermal chemical changes with local inflammation and necrosis. Amer. J. Pathol.,40: 531-43, 1962.
- HANTAI,D.; GAUTRON,J; LABAT-ROBERT,J. Immunolocalization of fibronectin and other macromolecules of the intercellular matrix in the striated muscle fiber of the adult rat. Collagen Rel. Res.,3: 381-91, 1983.
- HARRIS,E.D. & FARRELL,M.E. Resistance to collagenase: a characteristic of collagen fibrils cross-linked by

formaladehyde. Biochim. Biophys. Acta, 278: 133-41, 1972.

- HAYASHI,M., NINOMIYA,Y.; PARSONS,J.; HAYASHI,K.; OLSEN,B.R.; TRELSTAD, Differential localization of mRNAs of collagen types I and II in chick fibroblasts, chondrocytes, and corneal cells by in situ hybridization using cDNA probes. J. Cell Biol.,102: 2302-9, 1986.
- HEDMAN,K.; VAHERI,A.; WARTIOVAARA,J. External fibronectin of cultured human fibroblasts is predominantly a matrix protein. J. Cell Biol.,76: 748-60, 1978.
- HENELL,F.; ERICSSON,J.L.E.; GLAUMANN,H. An electron microscopic study of the post-partum involution of the rat uterus. Virchows Arch. B (Cell Pathol.),42: 271-87, 1983.
- HIGTON,D.I.R. & JAMES,D.W. The effect of potassium cyanide on wound contraction, studied in vitro. Brit. J. Surg.,51: 698-701, 1964.
- HORAVA, A. Analysis of inflammation with the "Inflammatory pouch". Lab. Invest.,5: 1094-96, 1959.
- HORWITZ,A.L.; HANCE,A.J.; CRYSTAL,R.G. Granulocyte collagenase: selective digestion of type I relative to type III collagen. Proc. Natl. Acad. Sci. USA., 74: 897-901, 1977
- ; DUGGAN,K.; BUCK,C.; BECKERLE,M.C.; BURRIDGE,K. Interaction of a plasma membrane fibronectin receptor with talin- A transmembrane linkage. Nature 320: 531-3, 1986.
- ; -----; GREGGS,R.; DECKER,C.; BUCK,C. The cell

- substrate attachment (CSAT) antigen has properties of a receptor for laminin and fibronectin. J. Cell Biol.,101: 2134-44, 1985.
- HYNES,R.O. & WYKE,J.A. Alterations in surface proteins in chicken cells transformed by temperature-sensitive mutants of Rous sarcoma virus. Virology 64: 492-504, 1975.
- IRLE,C.; KOCHER,O.; GABBIANI,G. Contractility of myofibroblasts during experimental liver cirrhosis. J. Submicrosc. Cytol., 12: 209-17, 1980.
- IRWIN,M.H.; SILVERS,S.H.; MAYNE,R. Monoclonal antibody against chicken type IX collagen: preparation, characterization, and recognition of the intact form of type IX collagen secreted by chondrocytes. J. Cell Biol.,101: 814-23, 1985.
- IWASAKI,H.; ISAYAMA,T.; JOHZAKI,H.; KIKUCHI,M. Malignant fibrous histiocytoma- Evidence of perivascular mesenchymal cell origin. Immunocytochemical studies with monoclonal anti- α 1FH antibodies. Amer. J. Pathol.,128: 528-37, 1987.
- JAFFE,E. & MOSHER,D.F; Synthesis of fibronectin by cultured human endothelial cells. J. Exp. Med.,147: 1779-91, 1978.
- JENNINGS,M.A. & FLOREY,H.W. Healing. In. FLOREY,H.W. Ed. General Pathology. Philadelphia, W.B Saunders Co. 1970, pp. 480-548.
- JUNQUEIRA,L.C.U.; BIGNOLAS,G.; BRENTANI,R.R. Picrosirius staining plus polarization microscopy, a specific method for collagen detection in tissue sections. Histochem. J., 11: 447-55, 1979.

- : & MONTES,G.S. Biology of collagen-proteoglican interactions. Arch. Histol. Jap.,46: 589-629, 1983.
- , ZUGAIB,M.; MONTES,G.S.; TOLEDO,O.M.S.; KRISZTAN,R.M.; SHIGIHARA,K.M. Morphologic and histochemical evidence for the occurrence of collagenolysis and for the role of neutrophilic polymorphonuclear leukocytes during cervical dilation. Amer. J. Obstet. Gynecol.,138: 273-81, 1980.
- JURUKOVA,Z.; & MILENKOV,C. Ultrastructural evidence for collagen degradation in the walls of varicose vein. Exp. Mol. Pathol.,37: 37-47,1982.
- KARRER,H.E.; COX,J. An electron microscope study of the aorta in young and aging mice. J. Ultrastruct. Res.,5: 1-27,1961.
- KENT,G.; GAY,S.; INOUYE,T.; BAHU,R.; MINICK,O.T.; POPPER,H. Vitamin A- containig lipocytes and formation of type III collagen in liver injury. Proc. Natl. Acada. Sci. USA., 73: 3719-22, 1976.
- KISCHER,C.W. Fine structure of granulation tissue from deep injury. J. Invest. Dermatol., 72: 147-52, 1979.
- KISCHER,C.W.; THIES,A.C.; CHVAPIL,M. Perivascular myofibroblasts and microvascular occlusion in hypertrophic scars and keloids. Hum. Pathol., 13: 819-24, 1982.
- KIVIRIKKO,K.I.; & MAJAMAA,K. Synthesis of collagen: chemical regulation of post-translational events. In. Fibrosis. Ciba Foundation Symposium 114, London, Pitman, 1985, pp.34-64.

- , & MYLLYLÄ, R. Post-translational processing of procollagens. Ann. N.Y. Acad. Sci., 460: 187-201, 1985.
- KUBAYASHI, K. Fine structure of the mammalian renal capsula: the atypical smooth muscle cell and its functional meaning. Cell Tiss. Res., 195: 381-394, 1978.
- KOCHER, O.; & GABBIANI, G. Cytoskeletal features of normal and atheromatous human arterial smooth muscle cells. Hum. Pathol., 17: 875-80, 1986.
- KONOMI, H.; HAYASHI, T.; NAKAYASU, K.; ARIMA, M. Localization of type V collagen and type IV collagen in human cornea, lung and skin. Amer. J. Pathol., 116: 417-26, 1984.
- KRANE, S.M. The turnover and degradation of collagen. In. Fibrosis. Ciba Foundation Symposium 114), London, Pitman, 1985, pp. 97-110.
- KUHN, K.; GLANVILLE, R.W.; BABEL, W.; QIAN, R.Q.; DIERINGER, H.; VOSS, T.; SIEBOLD, B.; OBERBAUMER, I.; SCHWARZ, U.; YAMADA, Y. The structure of type IV collagen. Ann. N.Y. Acad. Sci., 460: 14-24, 1985.
- & TIMPL, R. Collagen families- Evolutionary adaptations of molecular and macromolecular structures to physiological functions. In. BAIRATI, A.; GARRONE, R. Ed. Biology of Invertebrate and lower vertebrate collagens. New York, Plenum Press, 1985, pp.49-52.
- KURKINEN, M.; VAHERI, A.; ROBERTS, P.J.; STENMAN, S. Sequential appearance of fibronectin and collagen in experimental

granulation tissue. Lab. Invest., 43: 47-51, 1980.

LABAT-ROBERT, J.; ROBERT, L.; HORNEBECK, W. The extracellular matrix and the inflammatory process. In. BIENVENU, J.; GRIMAUD, J.A.; LAURENT, P. Marker proteins in inflammation. Berlin, Walter de Gruyter Co., 1986, pp.311-25

LAGACE, R.; SCHURCH, W.; SEEMAYER, T.A. Myofibroblasts in soft tissue sarcomas. Virchows Arch. A (Pathol. Anat.), 389: 1-11, 1980.

LAPIERE, Ch.M. Fibroblasts and fibrocytes. In. BIENVENU, J.; GRIMAUD, J.A.; LAURENT, P. Marker proteins in inflammation. Berlin, Walter de Gruyter Co., 1986, pp.369-373.

LAURIE, G.M.; BING, J.T.; KLEINMAN, H.K.; HASSELL, J.R.; AUMAILLEY, M.; MARTIN, G.R.; FELDMANN, R.J. Localization of binding sites for laminin, heparan sulfate proteoglycan and fibronectin on basement membrane (type IV) collagen. J. Molec. Biol., 189: 205-16, 1986.

-----; LEBLOND, C.P.; MARTIN, G.R. Localization of type IV collagen, laminin, heparan sulfate proteoglycan, and fibronectin to the basal lamina of basement membranes. J. Cell Biol., 95: 340-4, 1982.

LEIBOVICH, S.J.; & ROSS, R. The role of the macrophages in wound repair. Amer. J. Pathol., 78: 71-100, 1975.

LINDER, E.; STENMAN, S.; LEHTO, V.P.; VAHERI, A. Distribution of fibronectin in human tissues and its relationship to other connective tissue components. Ann. N.Y. Acad. Sci., 312: 151-

9, 1978.

-----; VAHERI,A.; RUOSLAHTI,E.; WARTIOVAARA,J. Distribution of fibroblast surface antigen in the developing chick embryo. J. Exp. Med., 142: 41-9, 1975.

LINSENMAYER,T.F. Collagen. In. HAY,E.D. Ed. Cell biology of extracellular matrix. New York, Plenum Press, 1981, pp.5-37.

LIOTTA,L.A. Tumor invasion and metastases: role of the basement membranes. Amer. J. Pathol., 117: 341-8, 1984.

LIPPER,S.; KAHN,L.B.; REDDICK,R.L. The myofibroblast. Pathol. Annu., 15: 409-41, 1980.

LUFT,J.H. Improvements in epoxy resin. Embedding methods. J. Biol. Biochem. Cytol., 9: 409-14, 1961.

MacDONALD,R.A. Origin of fibroblasts in experimental healing wounds. Autoradiographic studies using tritiated thymidine. Surgery 46: 376-82, 1959.

MADDEN,J.W. On "the contractile fibroblast". Plast. Reconstr. Surg., 52: 291-2, 1973.

-----; CARLSON,E.C.; HINES,J. Presence of modified fibroblasts in ischemic contracture of the intrinsic musculature of the hand. Surg. Gynecol. Obstet., 140: 509-16, 1975.

-----; MORTON Jr.,D.; PEACOCK,E.E. Contraction of experimental wounds.I. Inhibiting wound contraction by using a topical smooth muscle antagonist. Surgery 76: 8-15, 1974.

MAGNO,G. Contraction of collagen fibers in vivo induced by inflammation. Lancet II: 994-6, 1958.

----- . The story of the myofibroblast. Amer. J. Surg. Pathol.,
3: 535-42, 1979.

-----, GABBIANI,G.; HIRSCHL,B.J.; RYAN,G.B.; STATKOV,R.R.
 Contraction of granulation tissue in vitro: similarity to
 smooth muscle. Science 173: 548-50, 1971.

MAK,K.M.; LEO,M.A.; LIEBER,C.S. Alcoholic liver injury in
 baboons. Transformation of lipocytes to transitional cells.
Gastroenterol., 87: 188-200, 1984.

-----& LIEBER,C.S. Portal fibroblasts and myofibroblasts in
 baboons after long-term alcohol consumption. Arch. Pathol.
Lab. Med., 110: 513-6, 1986.

MALLINGER,R. & SCHMUT,O. In vitro fibrillogenesis of interstitial
 collagen: electron microscopical studies of long-spacing forms
 induced by chondroitin sulfate. J. Submicrosc. Cytol., 17:
 177-82, 1985.

MARTINET,Y. & CRYSTAL,R.G. Pathogenesis of tissue fibrosis:
 inflammatory cell modulation of mesenchymal cell accumulation.
 In. REVILLARD,J.-P.; WIERBICKI,N. Eds. Tissue fibrosis: immune
cells and mediators. Suresnes, Fondation Franco-Allemande,
 1987, pp. 13-32

MARTINEZ-HERNANDEZ,A. Repair, regeneration and fibrosis. In.
 RUBIN,E.; FABER,J.L. Pathology. Philadelphia, Lippincott,

1988, pp. 66-95.

- ; MARSH,C.A.; CLARK,C.C.; MACAREK,E.J.; BROWNELL,A.G.
 Fibronectin: its relationship to basement membranes. II.
 Ultrastructural studies in rat kidney. Coll. Res., 5: 405-18,
 1981.
- MATHEWS,M.B. Evolution and collagen. In. BAIRATI,A.; GARRONE,R.
 Ed. Biology of invertebrate and lower vertebrate collagens.
 New York, Plenum Press, 1985, pp. 545-60.
- MAUGER,A.;EMONARD,H.; HARTMANN,D.J.; FOIDART,J.M.; SENDEL,P.
 Immunofluorescent localization of collagen types I, III and
 IV, fibronectin, laminin, and basement membrane proteoglycan
 in developing mouse skin. Roux's Arch. Dev. Biol., 196: 295-
 302, 1987.
- McGRATH,M.H. & HUNDAHL,S.A. The spatial and temporal
 quantification of myofibroblasts. Plast. Reconstr. Surg., 69:
 975-82, 1982.
- McGRATH,M.H. The effect of prostaglandins inhibitors on wound
 contraction and the myofibroblast. Plast. Reconst. Surg., 69:
 74-83, 1982a.
- McKEOWN-LONGO,P. Fibronectin- cell surface interactions. Rev.
Infec. Dis., 9 (supp.4): s322-34, 1987.
- MERKEL,J.R.; DiPAOLO,B.; HALLOCK,G.G.; RICE,D.C. Type I and type
 III collagen content of healing wounds in fetal and adult
 rats. Proc. Soc. Exp. Biol. Med., 187: 493-7, 1988
- MILLER,E.J. The structure of fibril-forming collagens. Ann. N.Y.

Acad. Sci., 460: 1-13, 1985.

-----; FINCH Jr., J.E.; CHUNG, E.; BUTLER, W.T.; ROBERTSON, P.B.
Specific cleavage of the native type III collagen molecule
with trypsin. Arch. Biochem., 173: 631-7, 1976.

----- & RHODES, R.K. Preparation and characterization of
different types of collagen. Meth. Enzymol., 82: 33-64, 1982

MOSHER, D.F.; PROCTOR, R.A.; GROSSMAN, J.E. Fibronectin: role in
inflammation. Adv. Inflamm. Res., 2: 187-205, 1981.

MONTFORT, I., & PEREZ-TAMAYO, R. The distribution of collagenase in
normal rat tissue. J. Histochem. Cytochem., 23: 910-20, 1975.

----- & ----- . Collagenase in experimental carbon
tetrachloride cirrhosis of the liver. Amer. J. Pathol., 92:
411-20, 1978.

MOSS, N.S. & BENDITT, E.P. Spontaneous and experimentally induced
arterial lesions. Lab. Invest., 22: 166-83, 1970.

MURPHY, G. & REYNOLDS, J.J. Current views of collagen degradation.
Bioessays 2: 55-60, 1985.

NAKANO, M. & LIEBER, C.S. Ultrastructure of initial stages of
perivascular fibrosis in alcohol-fed baboons. Amer. J.
Pathol., 106: 145-55, 1982.

NICOSIA, R.F. & MADRI, J. The microvascular extracellular matrix.
Developmental changes during angiogenesis in the aortic ring-
plasma clot model. Amer. J. Pathol., 128: 78-90, 1987.

- NIMNI, M.E. The molecular organization of the collagen and its role in determining the biophysical properties of the connective tissues. Biorheol., 17: 51-82, 1980.
- NOVOTNY, G.E.K. & PAU, H. Myofibroblast-like cells in human anterior capsular cataract. Virchows Arch. A (Pathol. Anat.)., 404: 393-401, 1984.
- OHTANI, H. & SASANO, N. Stromal cell changes in human colorectal adenomas and carcinomas. An ultrastructural study of fibroblasts, myofibroblasts and smooth muscle cells. Virchows Arch. A (Pathol. Anat.)., 401: 209-22, 1983.
- OKANOUE, T.; BURBIGE, E.; FRENCH, S.W. The role of the Ito cell in perivascular and intralobular fibrosis in alcoholic hepatitis. Arch. Pathol. Lab. Med., 107: 459-63, 1983.
- OLDBERG, A. & RUOSLAHTI, E. Interactions between chondroitin sulfate proteoglycan, fibronectin, and collagen. J. Biol. Chem., 257: 4859-63, 1982.
- OLSEN, B.R. Collagen biosynthesis. In. HAY, E.D. Ed. Cell biology of extracellular matrix. New York, Plenum Press, 1981, pp.139-77.
- ORMEROD, E.J.; WARBURTON, M.J.; HUGHES, C.; RUDLAND, P.S. Synthesis of basement membrane proteins by rat mammary epithelial cells. Dev. Biol., 96: 269-75, 1983.
- O'SHEA, J.D. An ultrastructural study of smooth muscle-like cells in the theca externa of ovarian follicles in the rat. Anat. Rec., 167: 127-40, 1970.

OWENS, M.R. & CIMINO, C.D. Synthesis of fibronectin by the isolated perfused rat liver. Blood 59: 1305-9, 1982.

PARKER, F. & ODLAND, G.F. A light microscopic, histochemical and electron microscopic study of experimental atherosclerosis in rabbit coronary artery and a comparison with rabbit aorta atherosclerosis. Amer. J. Pathol., 48: 451-80, 1966.

PEREZ-TAMAYO, R. Restitucion tisular y transplante de tecidos. In. PEREZ-TAMAYO, R. Ed. Principios de patologia. Mexico, Prensa Medica Mexicana, 1965, pp. 285-360.

----- . Pathology of collagen degradation. Amer. J. Pathol., 92: 509-66, 1978.

----- . Collagen resorption in carrageenin granuloma. II. Ultrastructure of collagen resorption. Lab. Invest., 22: 142-59, 1970.

----- . Degradation of collagen: pathology. In. WEISS, J.B. & JAYSON, M.I.V. Ed. Collagen in health and disease. Edinburgh, Churchill Livingstone, 1982, pp. 135-59.

----- . Reparacion y regeneration. In. PEREZ-TAMAYO, R. Ed. Introduccion a la patologia. Buenos Aires, Editorial Medica Panamericana. 1987, pp. 236-80.

PETERSEN, T.E.; THOGERSEN, H.C.; SKORSTENGAARD, K.; VIBE-PEDERSEN, K.; SAHL, P.; SOTTRUP-JENSEN, L.; MAGNUSSON, S. Partial primary structure of bovine plasma fibronectin: three types of internal homology. Proc. Natl. Acad. Sci. USA., 80: 137-41,

1983.

PIERSCHBACKER, M.D. & RUOSLAHTI, E. Cell attachment activity of fibronectin can be duplicated by small synthetic fragments of the molecule. Nature 309: 30-3, 1984.

POLVERINI, P.J.; COTRAN, R.S.; GIMBRONE JR., M.A.; UNANUE, E.R. Activated macrophages induce vascular proliferation. Nature 269: 804-6, 1977.

POSTLETHWAITE, A.E.; KESKI-OJA, J.; BALIAN, G.; KANG, A.H. Induction of fibroblast chemotaxis by fibronectin. Localization of the chemotactic region to a 140,000- molecular weight non-gelatin binding fragment. J. Exp. Med., 153: 494-9, 1981.

PROCTOR, R.A. Fibronectin: a brief overview of its structure, function, and physiology. Rev. Infec. Dis., (suppl.4): s317-21, 1987.

----- . The staphylococcal fibronectin receptor: evidence for its importance in invasive infections. Rev. Infec. Dis. (suppl.4): s335-40, 1987.

RAMOS, C.V.; GILLESPIE, W.; NARCONIS, R. Elastofibroma- A pseudotumor of myofibroblasts. Arch. Pathol. Lab. Med., 102: 538-540, 1978.

RAUTERBERG, J. & TROYER, D. Type V collagen: heterogeneity in different tissues. In. BIENVENU, J.; GRIMAUD, J.A.; LAURENT, P. Ed. Marker proteins in inflammation. Berlin, Walter de Gruyter Co. 1986, pp.343-55.

REESE, A.C.; DORAN, J.E.; CALLAWAY, D.; MANSBERGER, A.R.

Sequestration of fibronectin at the site of injury. Adv. Shock Res., 8: 119-27, 1982.

RENNARD, S.I.; STIER, L.E.; CRYSTAL, R. Intracellular degradation of newly synthesized collagen. J. Invest. Dermatol., 79: 77s-82s, 1982.

REPESH, L.A.; FITZGERALD, T.J.; FURCHT, L.T. Fibronectin involvement in granulation tissue and wound healing in rabbits. J. Histochem. Cytochem., 30: 351:8, 1982.

REYNOLDS, E.S. The use of lead citrate at high pH as an electron opaque stain in electron microscopy. J. Cell. Biol., 17: 208-12, 1963.

RHODE, H.; WICK, G.; TIMPL, R. Immunochemical characterization of the basement membrane glycoprotein laminin. Europ. J. Biochem., 102: 195-201, 1979.

RICHARDSON, K.C.; JARRET, L.; FINKE, E.H. Embedding in epoxy resins for ultrathin sectioning in electron microscopy. Stain Technol., 35: 313-22, 1960.

ROJKIND, M. Antifibrotic therapy in liver disease. Ital. J. Gastroenterol., 12: 97-103, 1980.

ROSS, . The fibroblast and wound repair. Biol. Rev., 43: 51-96, 1968.

----- . The smooth muscle cell. II. Growth of smooth muscle in culture and formation of elastic fibers. J. Cell. Biol., 50: 172-247, 1971.

- ;& BENDITT,E.P. Wound healing and collagen formation.I. Sequential changes in components of guinea pig skin wounds observed in the electron microscope. J. Biophys. Biochem. Cytol., 11: 677-700, 1961.
- ; EVERETT,N.B.; TYLER,R. Wound healing and collagen formation. VI. The origin of the wound fibroblast studied in parabiosis. J. Cell. Biol., 44: 645-54, 1970.
- ;& GLOMSET,J.A. Atherosclerosis and the arterial smooth muscle cell. Proliferation of smooth muscle is a key event in the genesis of the lesions of atherosclerosis. Science 180: 1332-9, 1973.
- ; -----; KARIYA,B.; HARKER,L. A platelet-dependent serum factor that stimulates the proliferation of arterial smooth muscle cells in vitro. Proc. Natl. Acad. Sci. USA., 71: 1207-10, 1974.
- & KLEBANOFF,S.J. Fine structural changes in uterine smooth muscle and fibroblasts in response to estrogen. J. Cell. Biol., 32: 155-67, 1967.
- . Location of the force of wound contraction. Surg. Gynecol. Obstet., 148: 547-51, 1979.
- RUDOLPH,R. The effect of prostaglandin inhibitors on wound contraction and the myofibroblast.(Discussion). Plast. Reconstr. Surg., 69. 84-5, 1982.
- ; GUBER,S.; SUZUKI,M.; WOODWARD,M. The life cycle of the

myofibroblast. Surg. Gynecol. Obstet., 145: 389-94, 1977.

RUOSLAHTI, E. Fibronectin. J. Oral. Pathol., 10: 3-13, 1981.

-----& ENGVALL, E. Complexing of fibronectin, glycosaminoglycans and collagen. Biochem. Biophys. Acta. 631: 350-8, 1980.

-----; -----; HAYMAN, E.G. Fibronectin: current concepts of its structure and functions. Coll. Res., 1: 95-128, 1981.

-----& VAHERI, A. Novel human serum protein from fibroblast plasma membrane. Nature 248: 789-91, 1974.

-----& -----. Interactions of soluble fibroblast surface antigen with fibrinogen and fibrin. Identity with cold insoluble globulin of human plasma. J. Exp. Med., 141: 497-501, 1975.

RYAN, G.B.; CLIFF, W.J.; GABBIANI, G.; IRLE, C.; MONTANDON, D.; STATKOV, P.R.; MAGNO, G. Myofibroblasts in human granulation tissue. Hum. Pathol., 5: 55-67, 1974.

-----; -----; -----; -----; STATKOV, P.R.; MAGNO, G. Myofibroblasts in an avascular fibrous tissue. Lab. Invest., 29: 197-206, 1973.

SAGE, H.; BALIAN, G.; VOGEL, A.M.; BORNSTEIN, P. Type VIII collagen. Synthesis by normal and malignant cells in culture. Lab. Invest., 50: 219-31, 1984.

SAPERIA, D.; GLASSBERG, E.; LYONS, R.F.; ABERGEL, P.; BANEUX, P.; CASTEL, J.C.; DWYER, R.; UITTO, J. Demonstration of elevated type

I and type III procollagen mRNA levels in cutaneous wounds treated with helium-neon laser. Biochem. Biophys. Res. Commun., 138: 1123-8, 1986.

SOTTIURAI,V.S.; & BATSON,R.C. Role of myofibroblasts in pseudointima formation. Surgery 94: 792-801, 1983.

SCHURCH,W.; LAGACE,R.; SEEMAYER,T. Myofibroblastic stromal reaction in retracted scirrhous carcinoma of the breast. Surg. Gynecol. Obstet., 154: 351-8, 1982.

-----; SEEMAYER,T.A.; LAGACE,R. Stromal myofibroblasts in primary invasive and metastatic carcinomas- A combined immunological, light and electron microscopic study. Virchows Arch. A(Pathol Anat)., 391: 125-39, 1981.

-----; SKALLI,O.; SEEMAYER,T.A.; GABBIANI,G. Intermediate filament proteins and actin isoforms as markers for soft tissue tumor differentiation and origin. I. Smooth muscle tumors. Amer. J. Pathol., 128: 91-103, 1987.

SCHWARZBAUER,J.E.; PAUL,J.I.; HYNES,R.O. On the origin of species of fibronectin. Proc. Natl. Acad. Sci. USA., 82: 1424-8, 1985.

SEEMAYER,T.A.; SCHURCH,W.; LAGACE,R. Myofibroblasts in human pathology. Hum. Pathol., 12: 491-2, 1981.

-----; -----; -----; TREMBLAY,G. Myofibroblasts in the stroma of invasive and metastatic carcinoma. A possible host response to neoplasia. Amer. J. Surg.Pathol., 3: 525-33, 1979.

SELYE,H. Use of "granuloma pouch" technic in the study of

antiphlogistic corticoids. Proc. Soc. Exp. Biol. Med., 82:
328-33, 1953.

----- . On the mechanism through which hydrocortisone affects
the resistance of tissue to injury. An experimental study
with the granuloma pouch technique. J. Amer. Med. Ass., 152:
1207-13, 1953.

SCHERFT, J.P. & HEERSCH, J.N.M. Accumulation of collagen-containing
vacuoles in osteoblasts after administration of colchicine.
Cell Tiss. Res., 157: 353-65, 1975.

SILVER, F.H. A molecular model for linear and lateral growth of
type I collagen fibrils. Collagen Rel. Res., 2: 219-29, 1982.

SINGER, I.I.; KAWKA, D.W.; KAZAZIS, D.M.; CLARK, R.A.F. In vivo co-
distribution of fibronectin and actin fibers in granulation
tissue: immunofluorescence and electron microscope studies of
the fibronexus at the myofibroblast surface. J. Cell Biol.,
98: 2091-6, 1984.

-----; -----; ----- . Localization of the fibronexus at the
surface of granulation tissue myofibroblasts using double-
label immunogold electron microscopy on ultrathin frozen
sections. Europ. J. Cell Biol., 38: 94-101, 1985.

SLAUSON, D.O. & COOPER, B.J. Healing and repair. In SLAUSON, D.O.;
COOPER, B.J. Mechanism of disease. A textbook of comparative
general pathology. Baltimore. William/WILKIN. 1982, PP 223-50.

SMITH, H.S.; RIGGS, J.L.; MOSESSON, M.W. Production of fibronectin
by human epithelial cell in culture. Cancer Res., 39: 4138-

44, 1979.

SQUIER,C.A. The effect of stretching on the formation of myofibroblasts in mouse skin. Cell Tiss. Res., 220: 325-35, 1981.

STENMAN,S. & VAHERI,A. Distribution of a major connective tissue protein, fibronectin, in normal human tissues. J. Exp. Med., 147, 1054-64, 1978

----- & ----- . Fibronectin in human solid tumors. Int. J. Cancer 27: 427-35, 1981.

-----; WARTIOVAARA,J.; VAHERI,A. Changes in the distribution of a major fibroblast protein, fibronectin, during mitosis and interphase. J. Cell Biol., 74: 453-67, 1977.

SZARFMAN,A.; HASSELL,J.R.; ROHRBACH,D.H.; STANLEY,J.R.; MARTIN,G.R. Components of basement membranes: their properties, functions, and alterations in diseases states. In.KUHN,K.; SCHOENE,H, & TIMPL,R. Ed. New trends in basement membrane research. New York, Raven Press. 1982, pp.265-75.

TAKIYA,C.; PEYROL,S.; CORDIER,J.F.; GRIMAUD,J.A. Connective matrix organization in human pulmonary fibrosis. Virchows Arch.(Cell Pathol.), 44: 223-40, 1983.

TAMKUN,J.W.; DeSIMONE,D.W.; FONDA,D.; PATEL,R.S.; BUCK,C.; HORWITZ,A.; HYNES,R.O. Structure of integrin, a glycoprotein involved in the transmembrane linkage between fibronectin and actin. Cell 46: 271-82, 1986.

- TANAKA,M.; FUKUNAGA,M.; WATANABE,K.; KANEKO,Y.; TAKAHASHI,T.; ISHIKAWA,E. Fat-storing cells (Ito's cell) of human liver. Biological characteristics and changes occurring in circulatory disturbance. Acta Pathol. Jap., 31: 55-63, 1981.
- TANZER,ML. Collagen cross-linking. In BAIRATI,A.; GARRONE,P. Ed. Biology of invertebrate and lower vertebrate collagens. New York, Plenum Press. 1985, pp. 65-72.
- & WAITE,J.H. Collagen cross-linking. Collagen Rel. Res., 2: 177-80, 1982.
- TEN CATE,A.R. Morphological studies of fibrocytes in connective tissue undergoing rapid remodelling. J. Anat., 112: 401-14, 1972.
- & DEPORTER,D.A. The degradative role of the fibroblast in the remodelling and turnover of collagen in soft tissue. Anat. Rec., 182: 1-14, 1975.
- & FREEMAN,E. Collagen remodelling by fibroblasts in wound repair. Preliminary observations. Anat. Rec., 179: 543-6, 1974.
- & SYRBU,S. A relationship between alkaline phosphatase and the phagocytosis and degradation of collagen by fibroblasts. J. Anat., 117: 351-9, 1974.
- TIMPL,R.; GLANVILLE,R.W.; NOVACK,H.; WIEDEMANN,H.; FIETZEK,P.P.; KUHN,K. Isolation, chemical and electron microscopical characterization of neutral salt soluble type III collagen and procollagen from fetal bovine skin. Hoppe Seyler's T. Physiol.

Chem., 356: 1783, 1975. Apud. TAKIYA, C.M. Estudo experimental da reação do colágeno e da fibronectina na agressão hepática crônicas. TESE. Rio de Janeiro, 1981.

-----; ENGEL, J.; MARTIN, G.R. Laminin- a multifunctional protein of basement membranes. Tren. Biochem. Sci., 8: 207-9, 1983.

-----; ROHDE, H.; ROBEY, P.G.; RENNARD, S.I.; FOIDART, J.M.; MARTIN, G.R. Laminin- a glycoprotein from basement membranes. J. Biol. Chem., 10: 9933-7, 1979.

-----; WIEDEMANN, H.; VAN DELDEN, V.; FURTHMAYR, H.; KUHN, K. A network model for the organization of the type IV collagen molecules in basement membranes. Europ. J. Biochem., 120: 203:11, 1981.

TRELSTAD, R.L. & BIRK, D.E. The fibroblast in morphogenesis and fibrosis: cell topography and surface related functions. In. FIBROSIS. Ciba Foundation Symposium 114. London. Pitman. 1985, pp. 4-19.

TURKSEN, K.; AUBIN, J.E.; SODEK, J.; KALNINS, V.I. Localization of laminin, type IV collagen, fibronectin, and heparan sulfate proteoglycan in chick retinal pigment epithelium basement membrane during embryonic development. J. Histochem. Cytochem., 33: 665-71, 1985.

TOCCANIER-PELTE, M.-F.; SKALLI, O.; KAPANCI, Y.; GABBIANI, C. Characterization of stromal cells with myoid features in lymph nodes and spleen in normal and pathologic conditions. Amer. J. Pathol., 129: 109-18, 1987.

VAHERI, A. & MOSHER, D. High molecular weight, cell surface-associated glycoprotein (fibronectin) lost in malignant transformation. Biochem. Biophys. Acta 516: 1-25, 1978.

-----, A. & RUOSLAHTI, E. Fibroblast surface antigen produced but not retained by virus-transformed human cells. J. Exp. Med., 142: 530-5, 1975.

-----; -----; WESTERMARK, B.; PONTEN, J. A common cell-type specific surface antigen in cultured human glial cells and fibroblasts: loss in malignant cells. J. Exp. Med., 143: 64-72, 1976.

-----; SALONEN, E.M.; VARTIO, T. Fibronectin in formation and degradation of the pericellular matrix. In. Fibrosis. Ciba Foundation Symposium 114. London. Pitman. 1985, pp 122-38.

VAN DEN BRENK, H.A.S. Studies in restorative growth processes in mammalian wound healing. Brit. J. Surg., 43: 525-50, 1956.

VAN WINKLE JR., W. Wound contraction. Surg. Gynecol. Obstet., 125: 131-42, 1967.

VIDAL, C.B. Evaluation of the carbohydrate role in the molecular order of collagen bundles: microphotometric measurements of textural birefringence. Cell Mol. Biol., 32: 527-35, 1986.

VON DER MARK, K. & OCALAN, M. Immunofluorescent localization of type V collagen in the chick embryo with monoclonal antibodies. Collagen Rel. Res., 2: 541-55, 1982.

- YAMADA, K.M. Fibronectin and other structural proteins. In. HAY, E.D. Ed. Cell biology of extracellular matrix. New York. Plenum Press. 1981, pp. 95-114.
- & OLDEN, K. Fibronectins- adhesive glycoproteins of cell surface and blood. Nature 275: 179-84, 1978.
- ; YAMADA, S.S.; PASTAN, I. Quantitation of a transformation-sensitive, adhesive cell surface glycoprotein - decrease on several untransformed permanent cell lines. J. Cell Biol., 74: 649-54, 1977.
- ; -----; WILLINGHAM, M.C. Intracellular localization of fibronectin by immunoelectron microscopy. J. Histochem. Cytochem., 28: 953-60, 1980.
- YAMAUCHI, A. & BURNSTOCK, G. Post-natal development of smooth muscle cells in the mouse vas deferens. A fine structural study. J. Anat., 104: 1-15, 1969.
- WAHL, S.M. Host immune factors regulating fibrosis. In. Fibrosis. Ciba Foundation Symposium 114. London. Pitman. 1985, pp. 175-95.
- ; WAHL, L.M.; McCARTHY, J.B. Lymphocyte mediated activation of fibroblasts proliferation and collagen production. J. Immunol., 121: 942-6, 1978.
- WATTS, G.T.; GRILLO, H.C.; GROSS, J. Studies in wound healing. II. The role of granulation tissue in contraction. Ann. Surg., 148: 153-60, 1958.

WYLER,D.J. Regulation of fibroblast functions by products of schistosomal egg granulomas: potential role in the pathogenesis of hepatic fibrosis. In. Cytopathology of parasitic disease. Ciba Foundation Symposium 99. London. Pitman. 1983, pp.190-206.

WEBER,K.& BRAUN-FALCO,O. Ultrastructure of blood vessels in human granulation tissue. Arch. Derm. Forsch., 248:29-44, 1973.

WILLIAMS,G. The late phases of wound healing: histological and ultrastructural studies of collagen and elastic tissue formation. J. Pathol., 102:61-8, 1970.

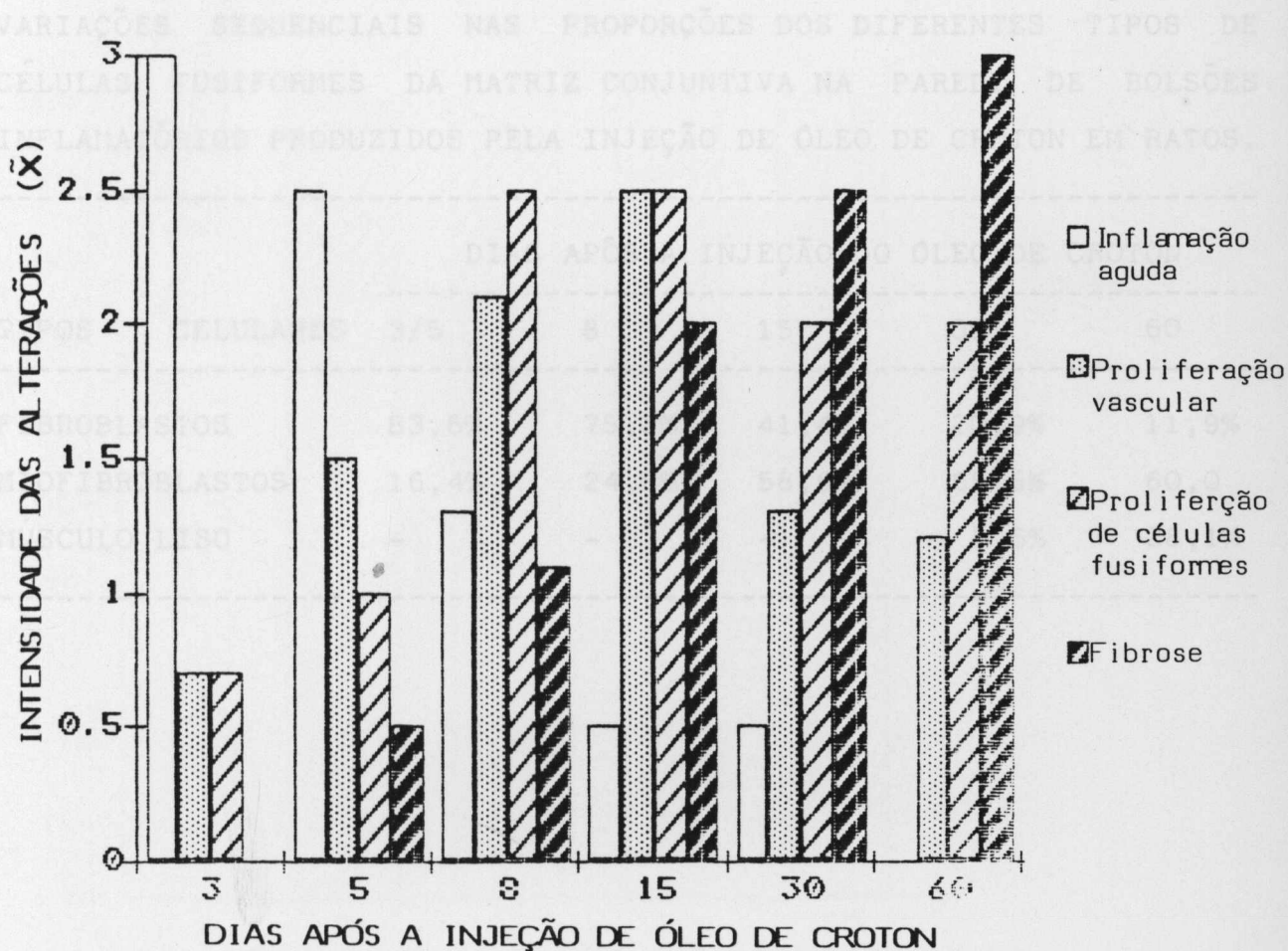
WISSELER,R.W. The arterial medial cell, smooth muscle or multifunctional mesenchyme?. Circulation 36: 1-4, 1967.

TABELA I

ANÁLISE SEMI-QUANTITATIVA DAS ALTERAÇÕES HISTOLÓGICAS NA PAREDE DE BOLSÕES INFLAMATÓRIOS PRODUZIDOS PELA INJEÇÃO DE ÓLEO DE CROTON EM RATOS

ALTERAÇÕES HISTOLÓGICAS	DIAS APÓS A INJEÇÃO DO ÓLEO DE CROTON					
	3	5	8	15	30	60
1. INFL. AGUDA						
ausente	0/4	0/2	0/6	2/4	5/6	4/4
discreta	0/4	0/2	5/6	2/4	1/6	0/4
moderada	0/4	1/2	0/6	0/4	0/6	0/4
intensa	4/4	1/2	1/6	0/4	0/6	0/4
2. PROLI. VASC.						
ausente	1/4	0/2	0/6	0/4	0/6	0/4
discreta	3/4	1/2	0/6	0/4	4/6	3/4
moderada	0/4	1/2	5/6	2/4	2/6	1/4
intensa	0/4	0/2	1/6	2/4	0/6	0/4
3. PROLI. CÉLULAS FUSIFORMES						
ausente	1/4	0/2	0/6	0/4	0/6	0/4
discreta	3/4	2/2	0/6	0/4	1/6	0/4
moderada	0/4	0/2	2/6	2/4	4/6	4/4
intensa	0/4	0/2	4/6	2/4	1/6	0/4
4. FIBROSE						
ausente	4/4	1/2	0/6	0/4	0/6	0/4
discreta	0/4	1/2	5/6	1/4	0/6	0/4
moderada	0/4	0/2	1/6	2/4	2/6	0/4
intensa	0/4	0/2	0/6	1/4	4/6	4/4

GRÁFICO I



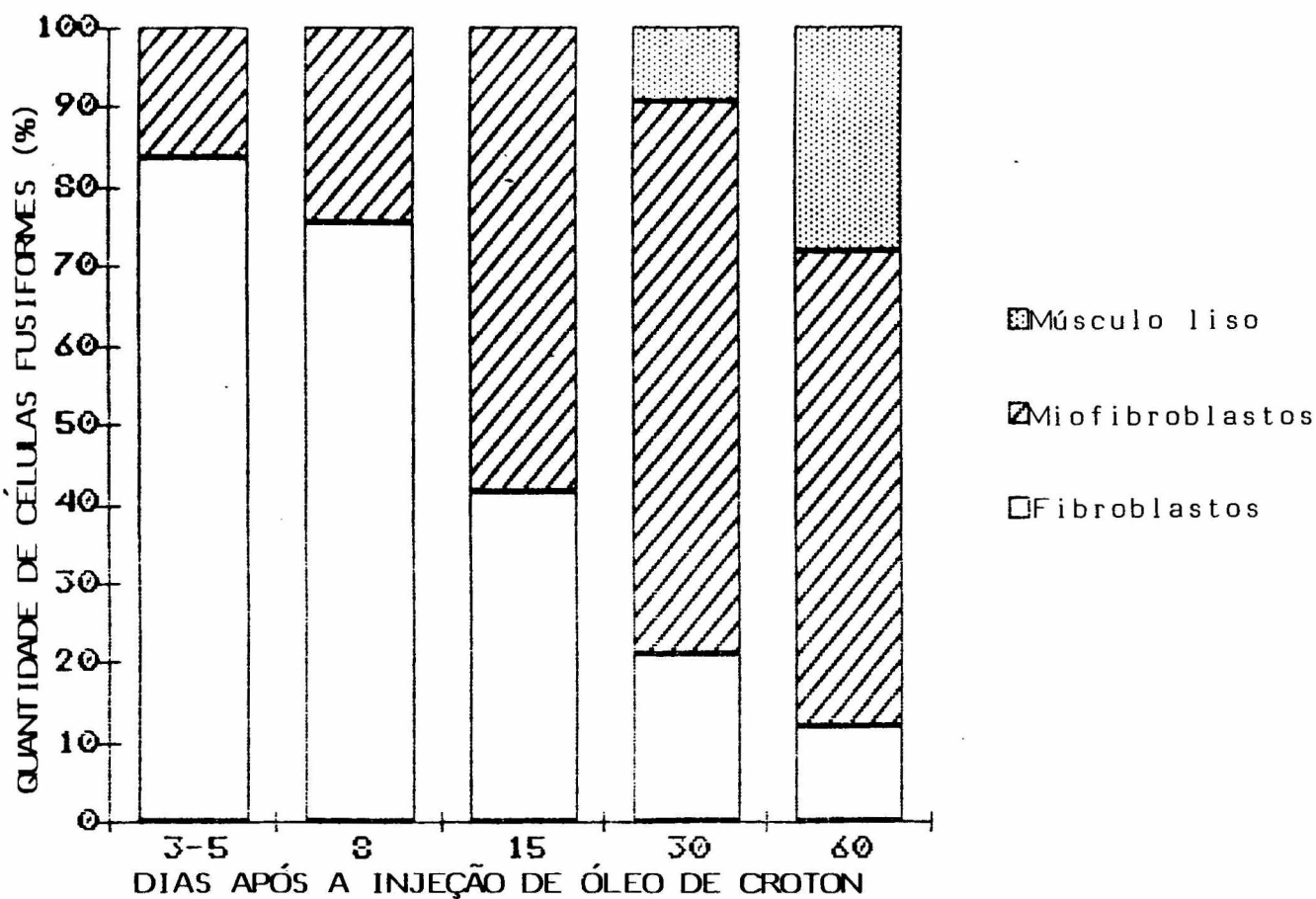
Variação sequencial das alterações histológicas na parede de bolsões inflamatórios, produzidos pela injeção de óleo de croton, em ratos. (0) ausente, (1) discreta, (2) moderada, (3) intensa.

TABELA II

VARIAÇÕES SEQUENCIAIS NAS PROPORÇÕES DOS DIFERENTES TIPOS DE CÉLULAS FUSIFORMES DA MATRIZ CONJUNTIVA NA PAREDE DE BOLSÕES INFLAMATÓRIOS PRODUZIDOS PELA INJEÇÃO DE ÓLEO DE CROTON EM RATOS.

TIPOS	CELULARES	DIAS APÓS A INJEÇÃO DO ÓLEO DE CROTON				
		3/5	8	15	30	60
FIBROBLASTOS		83,6%	75,2%	41,4%	20,9%	11,9%
MIOFIBROBLASTOS		16,4%	24,8%	58,6%	69,5%	60,0
MÚSCULO LISO		-	-	-	9,6%	28,1%

GRÁFICO II



Variação proporcional, sequencial, dos tipos de células fusiformes da matriz conjuntiva na parede de bolsões inflamatórios, produzidos pela injeção de óleo de croton, em ratos.

PRANCHA I

ASPECTOS MACROSCÓPICOS.

Figura A - Bolsão inflamatório in situ, após oito dias da injeção de óleo de croton.

Figura B - Bolsão inflamatório dissecado e enucleado, mostrando vasos congestos.

Figura C - Superfície de corte do bolsão inflamatório, exibindo superfície interna recoberta por fibrina.

ASPECTOS MICROSCÓPICOS.

Figura D - Parede do bolsão inflamatório com infiltrado inflamatório agudo e deposição lamelar de fibrina. (3 dias). H.E.X 480.

Figura E - Intenso infiltrado de neutrófilos na superfície em relação com a luz. (3 dias). H.E. X 310.

Figura F - Dissociação e fragmentação das fibras de colágeno. (3 dias). Picro-sirius (P.S). X 550.

IMUNOCITOQUÍMICA DE COMPONENTES DA MATRIZ.

Figura G - Fibras de colágeno do tipo I com fluorescência difusa e irregular. (3 dias). X 800.

Figura H - Intenso, difuso e irregular depósito de fibronectina

na parede do bolsão em relação com a luz. (3 dias). X 142.

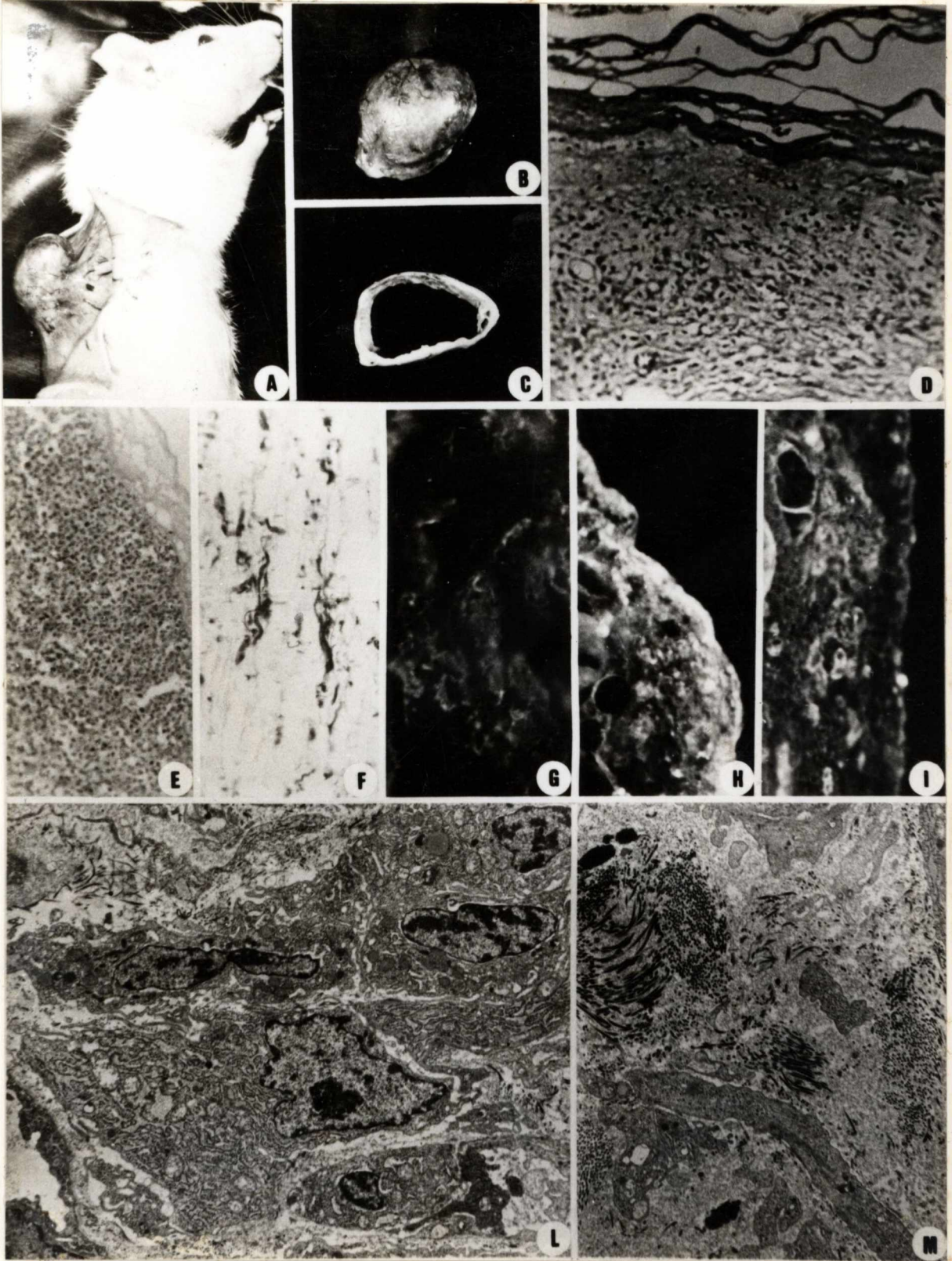
Figura I - Laminina em torno de vasos dilatados. (3 dias). X 300.

ASPECTOS ULTRA-ESTRUTURAIS.

Figura L - Fibroblastos na periferia de pequenos vasos, mostrando retículo endoplasmático rugoso (RER) hiperplasiado e dilatado, contendo secreção eletro-densa. X 5.158.

Figura M - Matriz conjuntiva com deposição de material discretamente eletro-denso e grumoso. Nota-se a dissociação e fragmentação dos feixes de colágeno. X 5.158.

PRANCHA I



FRANCHA II

ASPECTOS MICROSCÓPICOS (8 dia de evolução).

Figura A - Vista panorâmica da parede do bolsão inflamatório.
H.E. X 250.

Figura B - Deposição de finos feixes de colágeno dispostos paralelamente e intercalados por células e vasos. P.S. X 500.

Figura C - Proliferação de vasos dispostos em vários sentidos. De permeio há fibroblastos e células inflamatórias mononucleares. H.E. X 636.

Figura D - Células fusiformes da matriz conjuntiva, mostrando citoplasma alongado e núcleo com cromatina frouxa. H.E. X 800.

IMUNOCITOQUÍMICA DE COMPONENTES DA MATRIZ. (8 dias de evolução).

Figura E - Aspecto da fibronectina, formando malha multidirecional. X 500.

metabol
Figura F - Colágeno do tipo III, mostrando distribuição semelhante a fibronectina. X 181.

Figura G - Colágeno do tipo I disposto em finos feixes paralelos. X 933.

Figura H - Aspecto da laminina em torno de vasos em área de

intensa proliferação vascular. X 200.

Figura I - Colágeno do tipo IV delimitando vasos. X 500.

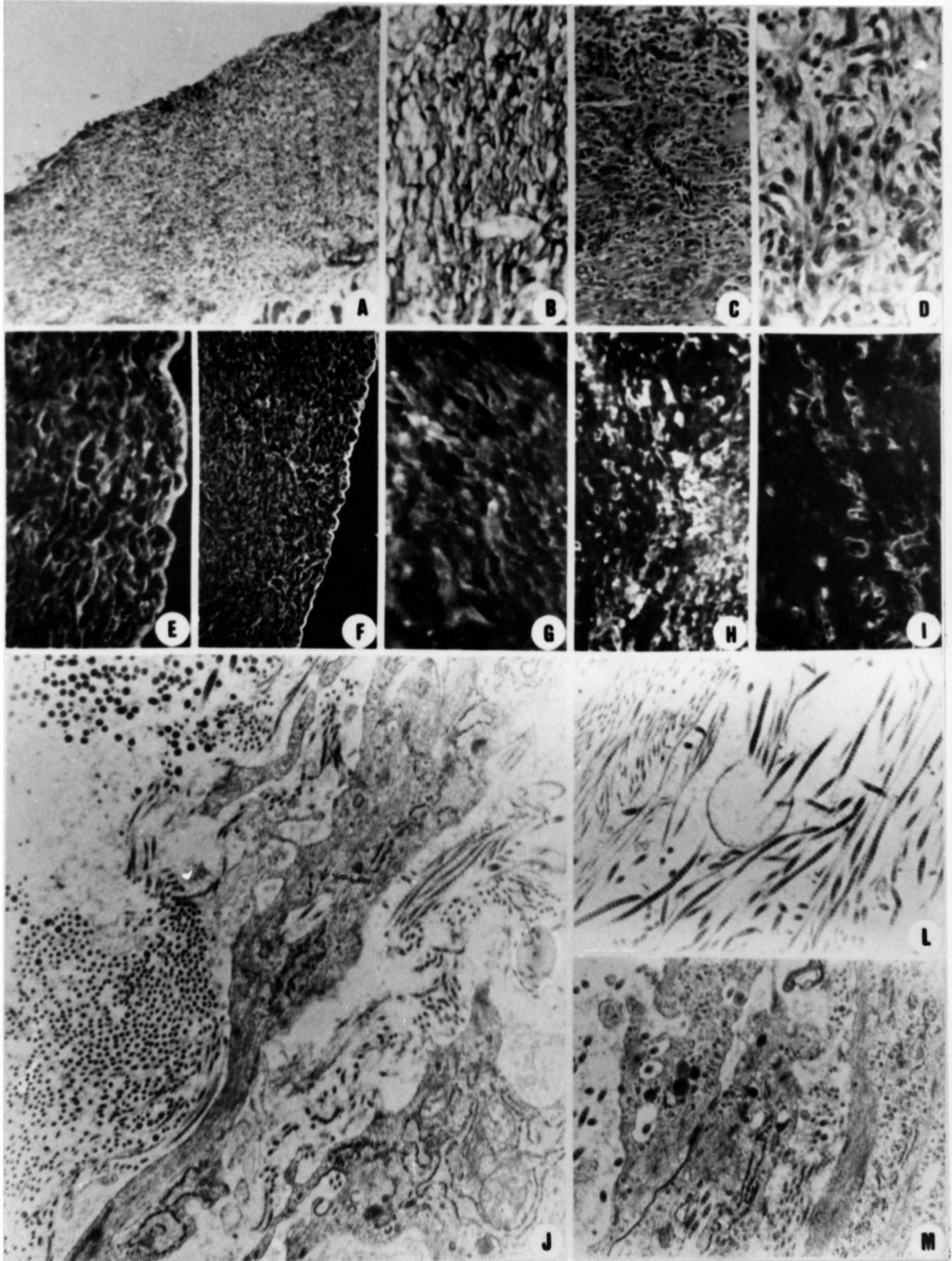
ASPECTOS ULTRA-ESTRUTURAIIS. (8 dias de evolução).

Figura J - Porção de uma célula fusiforme da matriz, mostrando RER dilatado e "vacúolo com fibras de colágeno fragmentadas. A matriz contém feixes de fibras em várias direções. X 15.970.

Figura L - Detalhe da matriz conjuntiva, vendo-se fibras com periodicidade característica ao lado de outras delgadas e sem periodicidade. X 13.150.

Figura M - Miofibroblastos com áreas de íntimo contacto entre as membranas ("tight junction"). Nota-se feixe de filamentos intra-citoplasmáticos, presença de lisossomos e vacúolos contendo colágeno internalizado. X 13.150.

PRANCHA II



PRANCHA III

(15 dias de evolução)

ASPECTOS MICROSCÓPICOS.

Figura A - Vista panorâmica da parede do bolsão. Há aumento da quantidade de tecido conjuntivo e infiltrado inflamatório discreto. H.E. X 480.

Figura B - Deposição de feixes de fibras colágenas paralelas, intercaladas por espaços claros, correspondentes a vasos e células fusiformes. P.S. X 800.

IMUNOCITOQUÍMICA DA COMPONENTES DA MATRIZ.

Figura C - Deposição desordenada de fibronectina com adensamento na superfície correspondente a luz. X 200.

Figura D - Colágeno do tipo III disposto de modo desordenado, formando uma malha, mostrando espaços vazios correspondentes a vasos. X 200.

Figura E - Colágeno do tipo I, formando fibras delgadas, com disposição paralela. X 500.

(30 dias de evolução)

ASPECTOS MICROSCÓPICOS

Figura F - Parede do bolsão, mostrando colagenização, com células dispostas em feixes intercalados por matriz

conjuntiva. H.E. X 280.

Figura G - Espessos feixes de colágeno intensamente corados.
P.S X 1.200.

IMUNOCITOQUÍMICA DE COMPONENTES DA MATRIZ

Figura H - Nota-se diminuição na quantidade de fibronectina.
X 200.

Figura I - Colágeno do tipo III, formando finos feixes paralelos. X 625.

Figura J - Espessos feixes de colágeno do tipo I, dispostos de modo paralelo. X 550.

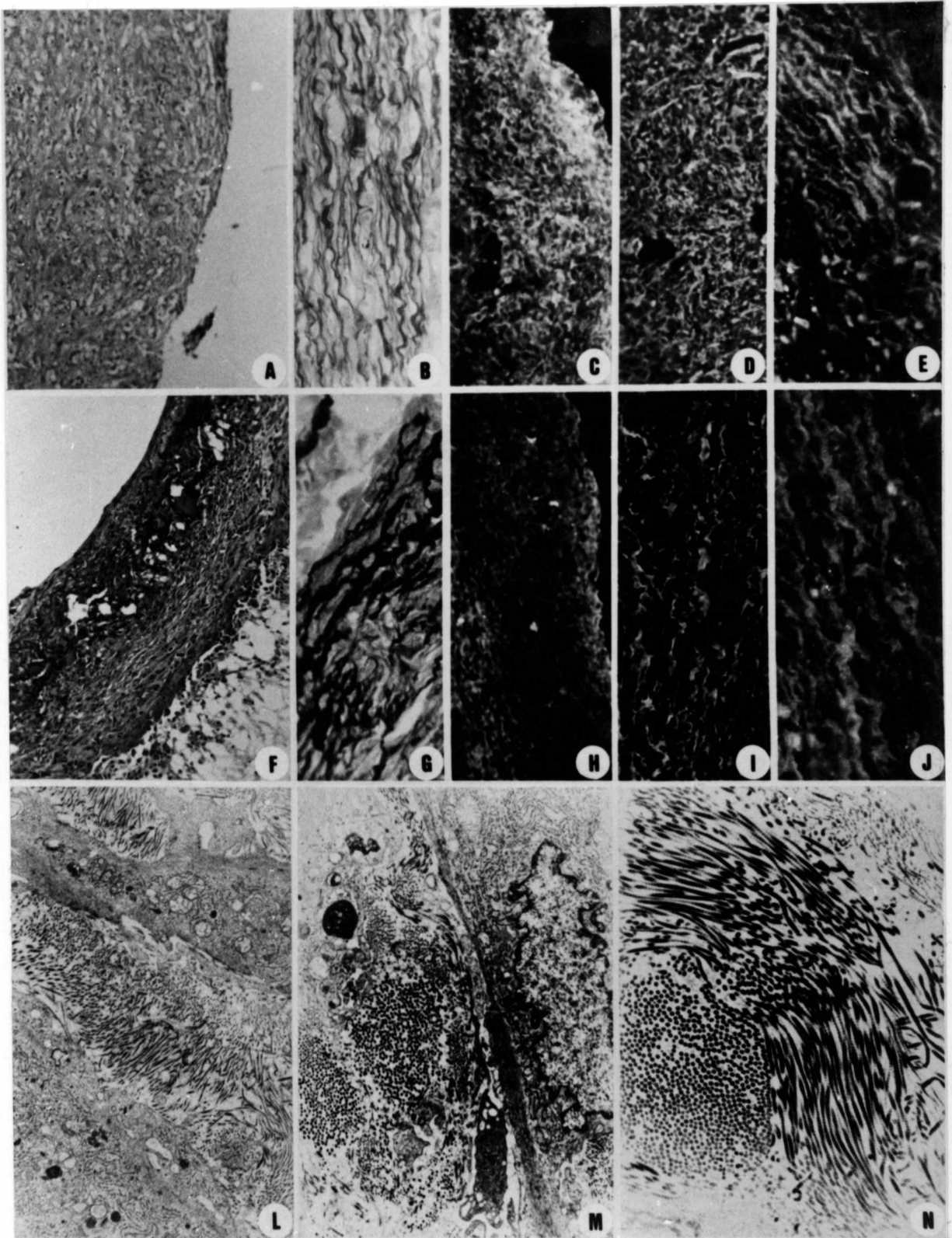
ASPECTOS ULTRA-ESTRUTURAIS

Figura L - Miofibroblastos com aparelhos fibrilares contráteis nítidos, intercalados por matriz colagênica, que faz ângulo reto com a superfície das células (15 dias de evolução). X 4.815.

Figura M - Miofibroblasto, mostrando RER hiperplasiado, aparelho contrátil periférico e núcleo irregular às custas de dobras da membrana. Na periferia ha feixe de fibras colágenas (30 dias de evolução). X 8.250.

Figura N - Detalhe de feixes de colágeno espessos (30 dias de evolução). X 4.815.

PRANCHA III



PRANCHA IV

(60 dias de evolução)

Figura A - Vista da superfície interna da parede do bolsão. Nota-se, na área mais superficial, uma matriz densa de aspecto hialinizado. Mais internamente são vistos feixes de células fusiformes, formando um "contínuo". T. Masson. X 625.

Figura B - Cápsula fibrosa formada por tecido conjuntivo denso. Há trabéculas de tecido projetando-se para a luz. P.S. X 625.

Figura C - Células fusiformes da matriz, tendo de permeio colágeno e células inflamatórias mononucleares. H.E. X 625.

Figuras D e E - Organização dos feixes de colágeno na parede em relação com a luz. P.S. X 333.

IMUNOCITOQUÍMICA DE COMPONENTES DA MATRIZ

Figura F - Fibronectina com aspecto denso em relação a luz do bolsão, e fibrilar nas porções mais internas. X 600.

Figura G - Colágeno do tipo III com distribuição semelhante a da fibronectina. X 600.

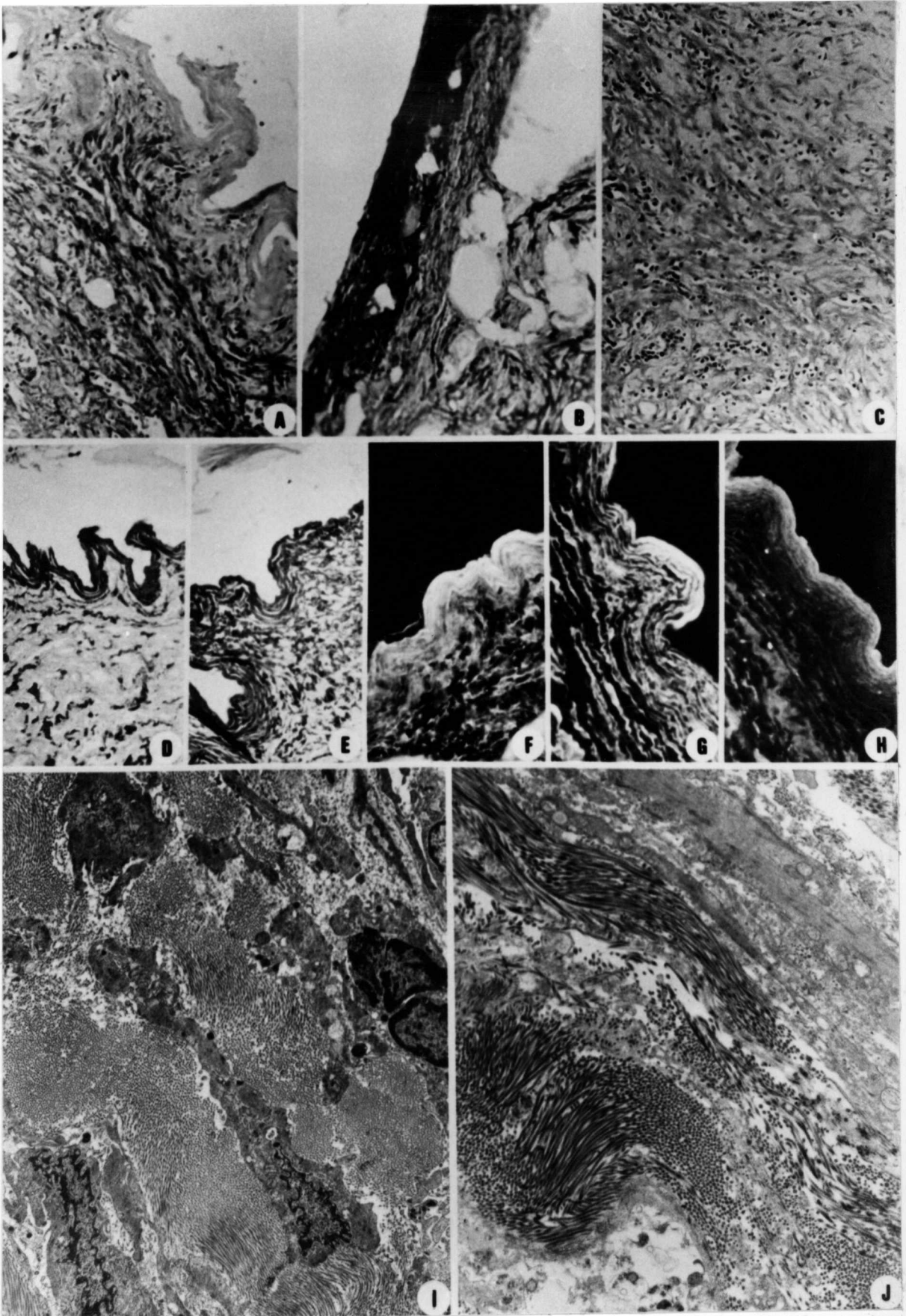
ASPECTOS ULTRA-ESTRUTURAIS

Figura I - Matriz conjuntiva constituída por densos feixes de

colágeno. De permeio são vistos miofibroblastos.
X 5.532.

Figura J - Matriz colagênica com feixes de aspecto ondulado. No quadrante superior direito há porção de uma célula muscular lisa, e no inferior esquerdo, foco de citólise. X 7.700.

PRANCHA IV



PRANCHA V

Figura A - Pericito com RER hiperplasiado. X 5.404

Figura B - Pericitos com RER hiperplasiado e discretamente dilatado, contendo secreção eletro-densa. X 10.587.

Figura C - Observam-se semelhanças entre um fibroblasto livre na matriz extra-celular e um pericito envolto pela membrana basal do vaso. X 10.587.

Figura D - Miofibroblasto com RER hiperplasiado, tendo, na periferia, tênue sistema fibrilar com áreas de densificação. X 4.814.

Figura E - Miofibroblasto com aparelho contrátil mais desenvolvido, mostrando RER dilatado. Note-se a polarização dos elementos contráteis em uma das extremidades da célula. X 4.434.

Figura F - Detalhe de um miofibroblasto com aparelho de Golgi e RER bem evidentes, mostrando, na periferia, aparelho fibrilar contrátil e na matriz peri-celular, depósito eletro-denso linear, semelhante a membrana basal. X 11.880.

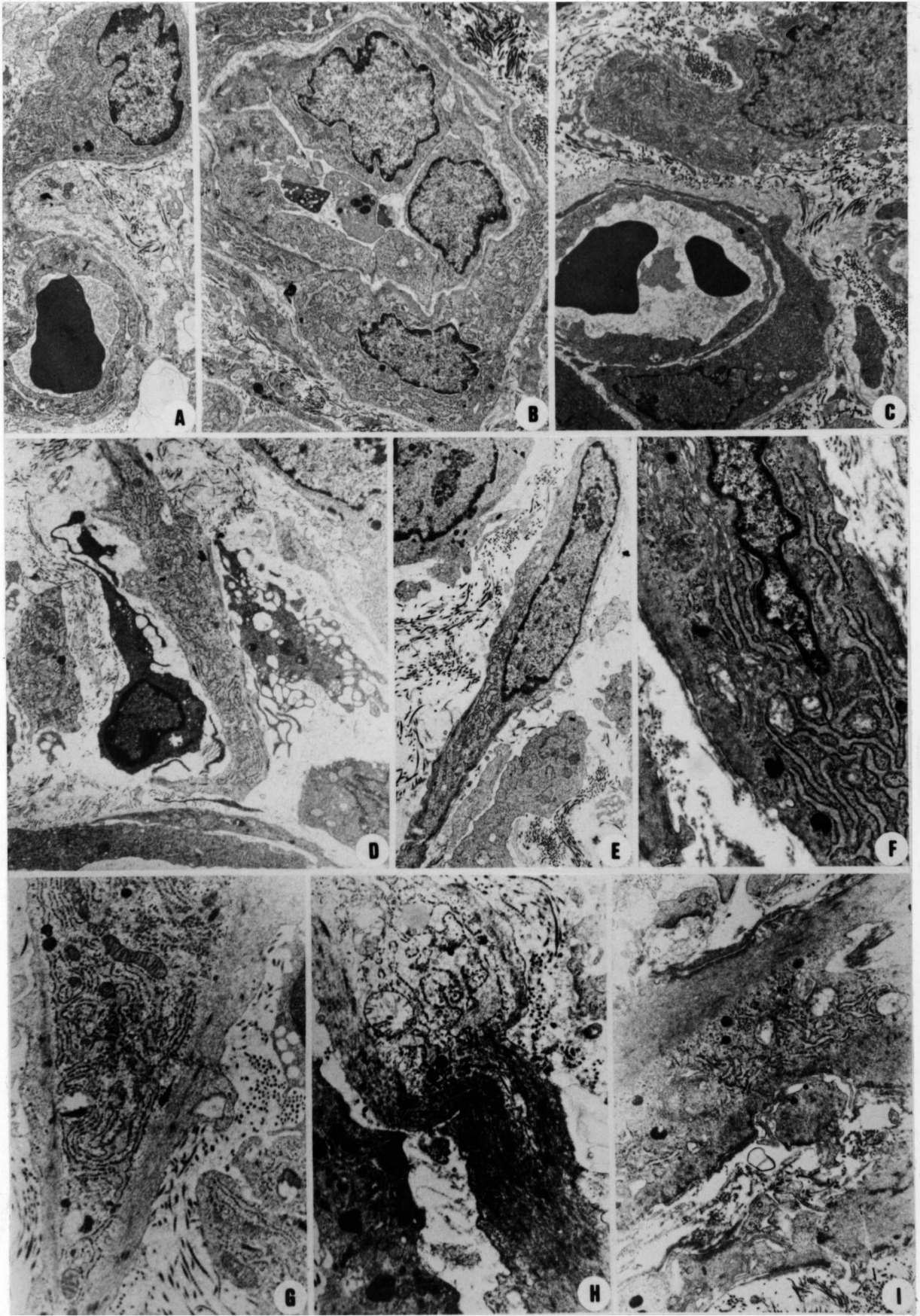
Figura G - Miofibroblasto com aumento do componente contrátil e RER hiperplasiado. X 8.983.

Figura H - Miofibroblasto com polarização dos elementos contráteis de um lado e de síntese proteica do outro. Chama a atenção a exuberância do componente contrátil.

X 8.983.

Figura I - Miofibroblastos muito desenvolvidos. Na periferia há material eletro-denso, semelhante à membrana basal. Nota-se, no 1/3 inferior da foto, duas células com características de células contráteis, com interdigitações das membranas plasmáticas. X 8.726.

PRANCHA V



PRANCHA VI

Figura A - Células musculares lisas com abundante sistema fibrilar contrátil com áreas de adensamento e escassez de outras organelas, exceto em áreas peri-nucleares. x 5.588.

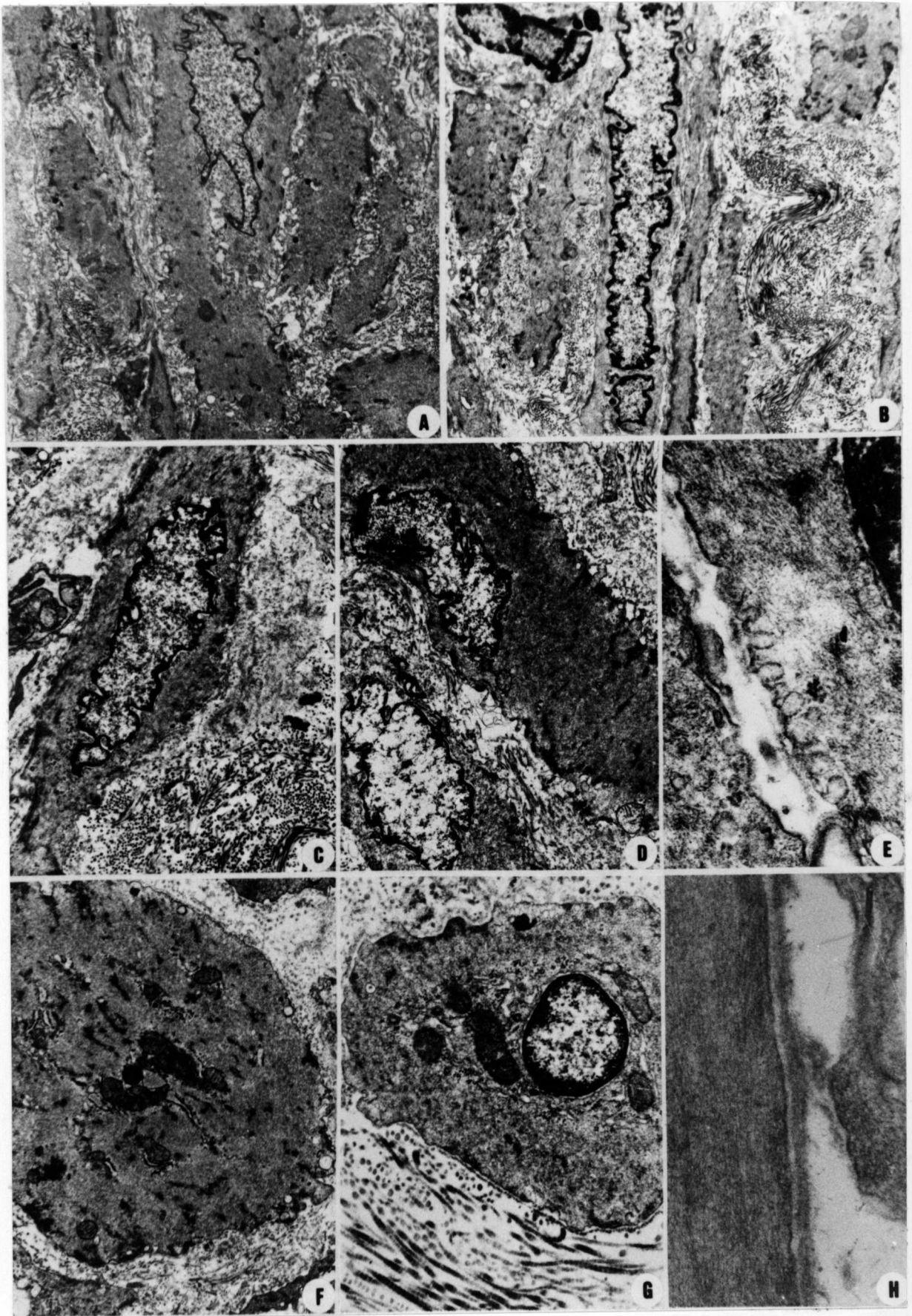
Figura B - Célula muscular lisa, mostrando núcleo com dobras da membrana. Os feixes colágenos têm aspecto ondulado. x 5.222.

Figuras C e D - Células musculares lisas, vendo-se na periferia matriz de aspecto granuloso, fragmentada e com depósitos eletro-densos. x 7.500 (C) e x 6.981 (D).

Figura E - Vesículas de pinocitose na periferia de uma célula muscular lisa. x 52.162.

Figuras F e G - Corte transversal de células musculares lisas delimitadas por membrana basal. Observa-se a abundância de filamentos e a escassez de outras organelas. x 7.700.

Figura H - Membrana basal com zona lúcida na periferia de célula muscular lisa. x 45.800.



PRANCHA VII

Figura A - Fibras de colágeno fragmentadas, algumas muito espessas e irregulares. (5 dias de evolução). P.S. x 1000.

Figura B - Observação da secção da fig.A à luz polarizada. Nota-se refringência irregular e microfragmentada das fibras espessadas. P.S. X 1000.

Figura C - Aspectos semelhantes aos vistos em A. P.S. x 625.

Figura D - Células fusiformes com citoplasma alongado e discretamente estriado no sentido longitudinal. Notam-se cavidades na periferia das células. H.E. x 937.

Figura E - Fragmentação das fibras colágenas à luz polarizada. P.S. x 611.

Figura F - Dissociação e fragmentação de fibras colágenas. Vê-se porção de um miofibroblasto com vários lisossomos primários e vacúolos contendo, colágeno cortado transversalmente. x 6.106.

Figura G - Célula fusiforme, tendo no citoplasma vacúolos contendo colágeno. x 13.200.

Figura H - Célula fusiforme com RER hiperplasiado, contendo vários vacúolos preenchidos por colágeno. x 10.780.

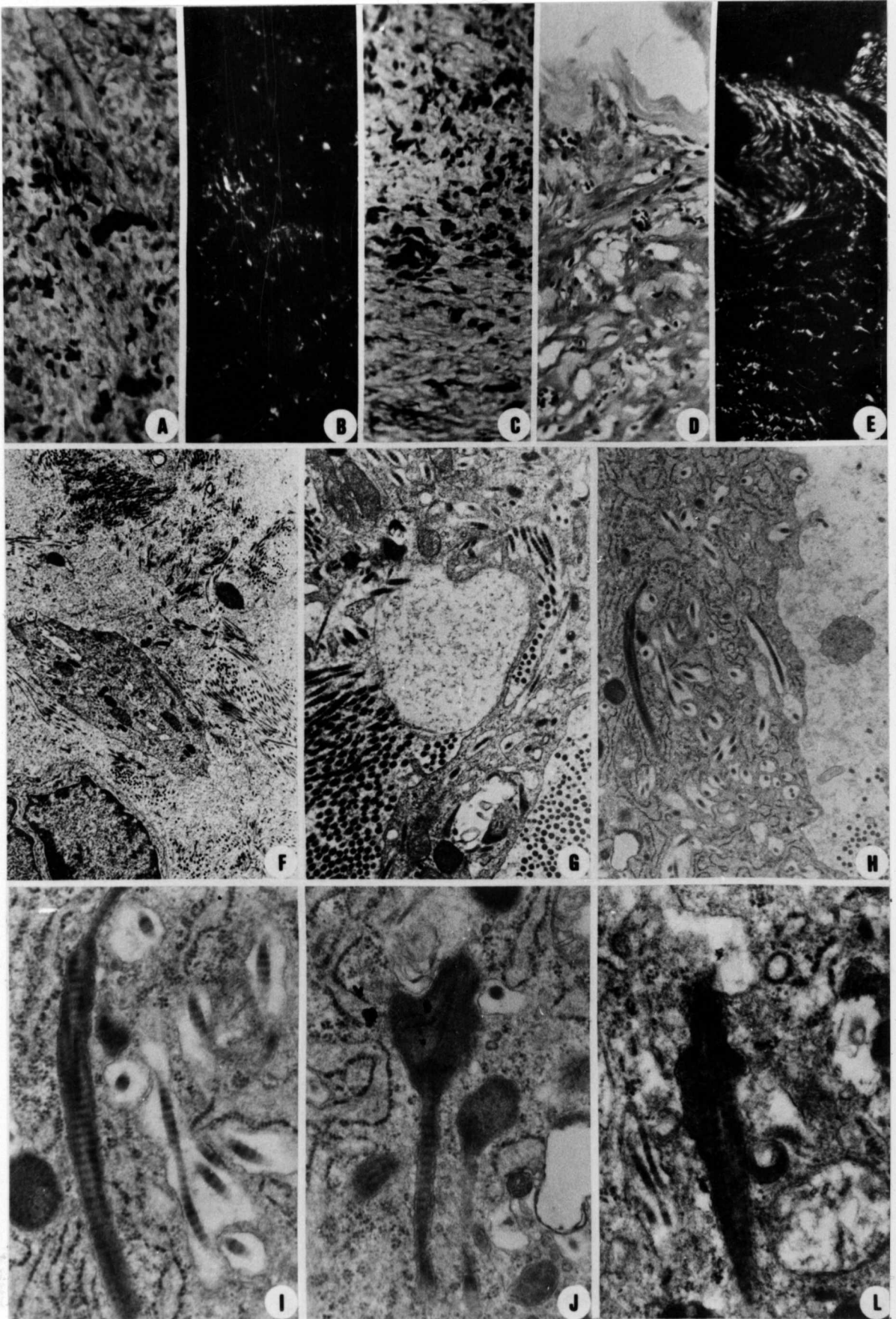
Figura I - Detalhe da figura H. Fibra colágenica espessa em vacúolo citoplasmático com conteúdo eletro-denso. Em

áreas há perda da periodicidade. x 34.350.

Figura J - Fibra de colágeno no interior de vacúolo citoplasmático, mostrando uma porção dilatada, eletrodensa e com desaparecimento da periodicidade. x 34.350

Figura L - Aspecto semelhante ao da foto anterior. Nota-se lisossomo em íntimo contacto com a membrana do vacúolo. x 34.350.

PRANCHA VII



PRANCHA VIII

Figura A - Fibras colágenas em corte transversal na periferia de miofibroblasto, mostrando diâmetros variados e contornos irregulares. De permeio há áreas de dissolução do colágeno e depósitos eletro-densos granuloso. Na célula há invaginação da membrana, formando-se um cisterna. x 53.500.

Figura B - Fibras colágenas emaranhadas, com perda da periodicidade. Na periferia há fragmentação de fibras e depósitos granuloso eletro-densos. x 34.350.

Figura C - Fragmentação e dissolução de fibras de colágeno nas proximidades de células. x 11.800.

Figura D - Mesmo aspecto na periferia de uma célula muscular lisa com múltiplas vesículas de pinocitose . x 19.725.

Figura E - Área de citólise que se acompanha de dissolução e fragmentação do colágeno.

Figura F - Colágeno multifragmentado e dissociado em fibras finas, tendo de permeio áreas de dissolução, entre células musculares lisas. x 11.846.

PRANCHA VIII

