




UFBA

**UNIVERSIDADE FEDERAL DA BAHIA
FACULDADE DE MEDICINA
FUNDAÇÃO OSWALDO CRUZ
CENTRO DE PESQUISAS GONÇALO MONIZ**



FIOCRUZ

Curso de Pós-Graduação em Patologia

DISSERTAÇÃO DE MESTRADO

**CONTRIBUIÇÃO DA AVALIAÇÃO OTORRINOLARINGOLÓGICA
NO DIAGNÓSTICODIFERENCIAL E NA DETECÇÃO
PRECOCE DA LEISHMANIOSE MUCOSA**

VIVIANE SAMPAIO BOAVENTURA DE OLIVEIRA

Salvador - Bahia - Brasil
2005



UNIVERSIDADE FEDERAL DA BAHIA
FACULDADE DE MEDICINA
FUNDAÇÃO OSWALDO CRUZ
CENTRO DE PESQUISAS GONÇALO MONIZ

Curso de Pós-Graduação em Patologia

DISSERTAÇÃO DE MESTRADO

**CONTRIBUIÇÃO DA AVALIAÇÃO OTORRINOLARINGOLÓGICA
NO DIAGNÓSTICO DIFERENCIAL E NA DETECÇÃO PRECOCE
DA LEISHMANIOSE MUCOSA**

VIVIANE SAMPAIO BOAVENTURA DE OLIVEIRA

Orientadora: Dra. Aldina Barral

Dissertação apresentada para a obtenção do grau de Mestre em Patologia, área de concentração em Patologia Experimental.

Ficha Catalográfica elaborada pela
Biblioteca do CPqGM/FIOCRUZ - Salvador - Bahia.

O48c Oliveira, Viviane Sampaio Boaventura de
Contribuição da avaliação otorrinolaringológica no diagnóstico diferencial e na detecção precoce da Leishmaniose mucosa [manuscrito] / por Viviane Sampaio Boaventura Oliveira. – 2005.
92 f. : il. ; 29 cm

Datilografado (fotocópia)
Dissertação (mestrado)- Universidade Federal da Bahia, Faculdade de Medicina, Centro de Pesquisas Gonçalo Moniz, 2005.
Orientadora: Prof^a. Dr^a. Aldina Barral, Laboratório Imunopatologia.

1. Leishmaniose mucosa. 2. Otorrinolaringologia. 3. Diagnóstico. I.
Título.


CDU 616.993-21-071

CONTRIBUIÇÃO DA AVALIAÇÃO OTORRINOLARINGOLÓGICA NO DIAGNÓSTICO
DIFERENCIAL E NA DETECÇÃO PRECOCE DA LEISHMANIOSE MUCOSA


VIVIANE SAMPAIO BOAVENTURA DE OLIVEIRA

FOLHA DE APROVAÇÃO


COMISSÃO EXAMINADORA



Dra. Alda Maria da Cruz
Pesquisadora
IOC / FIOCRUZ - RJ



Dra. Achiléa Candida Lisboa Bittencourt
Pesquisadora I-A
CNPq



Dra. Aldina Maria Prado Barral
Pesquisador Titular
CPqGM - FIOCRUZ

Aos meus pais
Ambrosina Sampaio Boaventura e Gilvandro Miranda Boaventura

Ao meu marido e ao meu filho
Humberto França Ferraz de Oliveira e Pedro Boaventura Ferraz de Oliveira

6. PERSPECTIVAS.....	65
7. REFERÊNCIAS BIBLIOGRÁFICAS	66
ANEXO 1- FICHA CLÍNICO-EPIDEMIOLÓGICA DE JEQUIÉ-BAHIA.....	80
ANEXO 2- FICHA CLÍNICO-EPIDEMIOLÓGICA DO ACRE	87
ANEXO 3 - TERMO DE CONSENTIMENTO	93

AGRADECIMENTOS

Aldina Barral, Manoel Barral-Netto, Jackson Costa, Cláudia Brodskyn, Eliane e pessoal do PIEJ, Camila Indiane de Oliveira, Virgínia Café, Andréa Rosato, Almério Libório, Fabiano Oliveira, André Báfica, Cecília Beatriz Fiúza Favali, Fernanda Novais, Maria José, Tatiana Moura, Vera Vinhas, Jorge Tolentino, Jânia Teixeira, Clarissa Teixeira, Régis Gomes, Dirceu Costa, Sebastião Neto, Deboraci Prates, Jackson Lemos e Camila, Rosália Meire, Colegas do curso de pós-graduação, Ana Maria Fiscina e pessoal da Biblioteca do CPqGM, Cristina e amigos da histopatologia

Pacientes de Jequié e Jiquiriçá

CAPES e Centro de Pesquisas Gonçalo Muniz- Fiocruz

Meus irmãos Rogério e Ricardo

Meus tios Marco e Ana

RESUMO

Apresentamos dois trabalhos onde investigamos a leishmaniose mucosa (LM) quanto ao diagnóstico precoce e à diferenciação com outras patologias nasais. No primeiro artigo avaliou-se a mucosa nasal de pacientes com leishmaniose cutânea (LC) primária em atividade, buscando diagnóstico precoce de lesão metastática. Por 18 meses foi realizado exame otorrinolaringológico de rotina nos pacientes com diagnóstico de LC primária no ambulatório do Centro de Referências para Doenças Endêmicas Pirajá da Silva (CERDEPS/PIEJ) - no município de Jequié-Bahia. Além da investigação clínica foram realizadas sorologia, reação intradérmica de Montenegro (IDRM), biópsia com estudo anatomo-patológico, imunohistoquímica (IMH) e isolamento dos parasitas. Foram encontrados seis casos de doença mucosa e cutânea concomitantes em pacientes com LC primária em atividade. Desses, em cinco a doença estava restrita à mucosa nasal. A maioria apresentava linfadenopatia e IDRM positiva. Cinco casos foram confirmados pela histopatologia com imunohistoquímica ou pela cultura com isolamento do parasita em hamster. A avaliação da produção de citocinas sérica e *in vitro*, após estimulação de células mononucleares do sangue periférico com antígeno de *Leishmania*, mostrou não haver diferença estatisticamente significativa entre os pacientes com LC e LM concomitantes e aqueles com LC localizada. A identificação de lesão mucosa em pacientes com LC primária certificou a importância da avaliação clínica rotineira da mucosa nasal. No segundo artigo, investigamos a elevada notificação de LM no estado do Acre no ano de 2002. Avaliando 44 pacientes encaminhados com suspeita de LM, verificamos que a leishmaniose foi confundida com diversas doenças da mucosa nasal, utilizando-se como critérios diagnósticos apenas a história clínica e a IDRM. Pelo exame otorrinolaringológico foi possível afastar a suspeita de LM ativa ou cicatrizada em 31 pacientes. Foram realizadas oito biópsias de lesão mucosa. Seis casos de LM foram confirmados pela anatomia patológica com IMH e dez pelo PCR (*polimerase chain reaction*), cuja sensibilidade foi de 100%. Os erros diagnósticos levaram ao tratamento inadequado com glucantime de pacientes sem LM e o retardo do diagnóstico de outras patologias nasais além do tratamento incorreto de formas clínicas mais graves da LM. Os trabalhos evidenciaram a importância da participação de um otorrinolaringologista na avaliação clínica rotineira de pacientes com leishmaniose na área endêmica.

ABSTRACT

This dissertation deals with the role of the otorhinolaryngological (ENT) examination in the diagnosis of human mucosal leishmaniasis (ML) and is presented as two manuscripts. The first report deals with the early detection of ML in patients with cutaneous leishmaniasis (CL). Our hypothesis was that mucosal lesions establish early in the course of CL. For a period of 18 months, 220 patients with suspected clinically active primary CL who seek medical care at the Centro de Referência para Doenças Regionais Pirajá da Silva (CERDEPS/PIEJ) were enrolled in the study. Patients were submitted to routine ENT examination, *Leishmania* serology, Montenegro skin test, evaluation of anti-leishmania *in vitro* cell-mediated immune response, determination of serum cytokine levels, histopathologic and immunohistochemistry exam and parasite isolation. All 220 cases had their CL diagnosis confirmed and six of them also had mucosal lesions, confirming the existence of concomitant LC and LM. *Leishmania* was isolated in five out of the six cases. Five patients with concomitant lesions had nasal-restricted mucosal lesions. Cell-mediated immune responses and serum cytokine levels did not differ between patients with concomitant LC and LM from those with CL. The rate of concomitant LC and LM is similar to the rate of ML in this endemic area, reinforcing the need of a careful ENT examination during the initial diagnosis of CL patients as an early detection of mucosal involvement may help reducing disfiguring mucosal lesions later on. The second report deals with practical difficulties in the diagnosis of ML in an endemic area. An extremely elevated rate of ML diagnosis had been reported from Acre in 2002 where diagnosis had been based on history and a positive result on MST. Our hypothesis was that other pathologies with nasal involvement was being misdiagnosed as ML, as a positive MST result could be due to previous CL. A careful ENT examination with nasal and laryngeal endoscopy was performed in 44 patients suspected ML patients, and 31 of them proved to have other diseases with nasal involvement. ML was confirmed in all of the other 13 cases by serology, histopathology and immunohistochemistry and/or PCR. The manuscript stresses the importance of a careful ENT examination, when possible combined with methods of *in situ Leishmania* detection, in the diagnosis of ML in the endemic areas. Combined the two reports reinforce the role of ENT examination in tegumentary leishmaniasis either as a tool of early detection of mucosal involvement in uncomplicated CL or as a confirmatory exam in suspected ML cases.

LISTA DE ABREVIATURAS

LTA -	Leishmaniose tegumentar americana
RI	Resposta Imune
CAA -	Célula apresentadora de antígenos
LC -	Leishmaniose cutânea
LM -	Leishmaniose mucosa
IDRM-	Intradermo reação de Montenegro
IFI-	Imunofluorescência Indireta
ELISA -	<i>Enzyme-Linked Immunosorbent Assay</i>
IMH-	Imunohistoquímica
Sbv -	Antimonial pentavalente
Th1 -	T helper 1
Th2 -	T helper 2
IL-12 -	Interleucina doze
IFN- γ -	Interferon gama
IL-4-	Interleucina quatro
TNF- α -	Fator de necrose tumoral alfa
TGF- β -	Fator de crescimento tumoral beta
IL-10 -	Interleucina dez
CMSP -	Células mononucleares do sangue periférico
MS -	Membros superiores
E-	Esquerda
CI-	Corneto inferior
D-	Direita
MI -	Membro inferior
PCR-	<i>Polimerase chain reaction</i>

LISTA DE ANEXOS

Anexo 1- Ficha clínico-epidemiológica do PIEJ- Jequié-BA

Anexo 2 - Ficha clínica do Acre

Anexo 3- Termo de consentimento

1. INTRODUÇÃO

1.1 EPIDEMIOLOGIA

A leishmaniose tegumentar americana (LTA) é uma doença infecciosa endêmica em vários países, com ampla distribuição global. Dados da Organização Mundial da Saúde mostram que o número de casos notificados vem aumentando desde 1992, atingindo no presente a incidência anual de 1,5 milhão, distribuídos em grande parte da América do Sul e Central, no sul da Europa, África e sul da Ásia (World Health Organization, Leishmaniasis Control) (Disponível em: <http://www.who.int/emc/diseases/leish/> . Acesso em 10/10/2004).

No Brasil, a incidência é de aproximadamente 30 mil casos novos por ano (COSTA, 2000). A doença vem apresentando expansão geográfica no país sendo que o número de municípios atingidos passou de 1861 em 1994 para 2.055 em 1998. A doença já foi descrita em todos os estados, mas o maior número de doentes encontra-se nos estados da Bahia, Maranhão, Pará e Mato Grosso. A Bahia destaca-se com incidência elevada - 3256 casos novos em 1999- sendo que os municípios da região sul e o distrito de Jequié figuram entre os principais pólos da doença (Disponível em: <http://www.funasa.gov.br> Acesso em 10/10/2004)

1.2 CONSIDERAÇÕES SOBRE O PARASITA E O VETOR

O agente causal da LTA é a *Leishmania spp.*, parasita intracelular flagelado da ordem Kinetoplastida, família Trypanosomatidae. É primariamente zoonótica, infecta vários mamíferos vertebrados e o homem é um hospedeiro acidental. Esses parasitas

possuem um ciclo de vida dimórfico, com formas promastigota – extracelular, quando habita os insetos vetores - e amastigota, quando infecta macrófagos do hospedeiro. Nas Américas têm sido descritas várias espécies com distribuição geográfica variável, muitas vezes refletidas no nome que recebem. No Brasil, as mais freqüentemente encontradas são *Leishmania (Leishmania) amazonensis*, *Leishmania (Viannia) guyanensis* e *Leishmania (Viannia) braziliensis*. A *Leishmania (Viannia) braziliensis* é o principal agente da forma mucosa da doença (COSTA, 2000).

A ocorrência da leishmaniose depende do inseto transmissor. Os vetores no Novo Mundo pertencem ao gênero *Lutzomia* e no Velho Mundo ao gênero *Phlebotomus* (KILLICK-KENDRIC, 1990; SACKS *et al.*, 2001). Aparentemente os flebótomos têm especificidade para a espécie de *Leishmania* que transmitem. Na Bahia, *L. intermedia* e *L. whitmani* transmitem a *L. (L.) braziliensis* (FOLLADOR *et al.*, 1999; VEXANAT *et al.*, 1986). Acredita-se que os hábitos alimentares do inseto ou a atividade inibitória ou estimulatória da secreção intestinal desses vetores seja responsável por essa seletividade (DABA *et al.*, 2002).

1.3 A INFECÇÃO E A DISSEMINAÇÃO DO PARASITA

A infecção humana ocorre pela picada do flebótomo infectado. Dentro do intestino do vetor o parasita encontra-se no estágio promastigota (flagelado). Durante o repasto sanguíneo essa forma infectante é injetada na derme do hospedeiro junto com a secreção salivar do inseto. Os componentes salivares do vetor promovem modificações no sítio de inoculação do parasita facilitando a sobrevivência do mesmo. A saliva do flebótomo contém algumas substâncias anticoagulantes, permitindo a formação do lago

sanguíneo para o repasto, e outras com atividades imunomoduladoras, que facilitam a infecção (MBOW *et al.*, 1998; RIBEIRO,1987; RIBEIRO, 1995).

Nos hospedeiros vertebrados, a presença do parasita na derme vai determinar a ativação de mecanismos de defesa da imunidade inata, como sistema complemento, trombinas, cininas, plaquetas e fagócitos (DE ALMEIDA *et al.*, 2003). O padrão dessa resposta imune (RI) inata na fase inicial vai determinar o tipo de resposta - Th1 ou Th2- desenvolvida pelo hospedeiro. A interação das células apresentadoras de antígeno (CAA) com os linfócitos é fundamental no desenvolvimento da RI específica. Monócitos, células dendríticas e neutrófilos podem funcionar com CAA nessa fase inicial da infecção (DE ALMEIDA, 2002; DE ALMEIDA *et al.*, 2003). As células dendríticas imaturas da epiderme parecem ter papel relevante nesse estágio inicial da infecção pela *Leishmania*, migrando para a derme e em seguida para o linfonodo drenante após o contato com o parasita e em resposta a quimiocinas e citocinas pró-inflamatórias (BALDWIN *et al.*, 2004;; FILIPPI *et al.*, 2003; MBOW *et al.*, 1998) . Células dendríticas são as principais CAA para linfócitos T não primados (DE ALMEIDA *et al.*, 2003). A principal célula hospedeira para a *Leishmania* é o macrófago(HANDMAN *et al.*, 2002). Essas CAA têm papel importante na ativação dos linfócitos dos linfonodos drenantes, mas também têm participação na disseminação do parasita pelo sistema circulatório (MBOW *et al.*, 1998., MOLL *et al.*, 1993). Promastigotas e amastigotas podem ser mortas por monócitos e a destruição dos parasitas está relacionada com os efeitos tóxicos dos metabólitos de oxigênio produzidos durante a explosão respiratória. As promastigotas podem sobreviver aos mecanismos de defesa do hospedeiro e proliferar. Esses parasitas desenvolveram mecanismos para subverter a atividade microbicida dos macrófagos e permanecem viáveis dentro dos fagolisossomos. Nesses vacúolos parasitóforos as amastigotas

proliferam e, após serem liberadas, podem re-infectar outras células (MBOW *et al.*, 1998).

A disseminação do parasita pode ocorrer por via hematogênica ou linfática (MARTINEZ *et al.*, 1992; PESSOA & BARRETO, 1948). Antes do aparecimento da lesão cutânea, pacientes podem apresentar linfadenopatia e é possível isolar parasitas desses linfonodos (BARRAL *et al.*, 1992.; BARRAL *et al.*, 1995). Há relatos de hemoculturas positivas para *Leishmania* em pacientes com quadros de imunodeficiência (MARTINEZ *et al.*, 1992; BOWDRE *et al.*, 1981)

1.4 LEISHMANIOSE CUTÂNEA (LC)

A infecção pode permanecer assintomática ou progredir, com manifestação clínica da lesão. As manifestações clínicas são relacionadas em parte à espécie de *Leishmania*, ao ambiente onde ocorreu a infecção e à RI do hospedeiro. Existem quatro formas clínicas da LTA: cutânea localizada, cutânea disseminada, cutânea difusa e mucosa. A forma cutânea localizada é a mais prevalente dentre as quatro citadas.

A doença tegumentar, que engloba as formas cutânea, mucosa e difusa, surge após um período de incubação variável, geralmente de alguns meses. Na LC, qualquer área do corpo pode ser acometida, sendo que a lesão de pele primária acontece no local da picada do inseto transmissor. Geralmente a doença manifesta-se como úlcera cutânea precedida de pequena pápula ou nódulo no centro de uma área eritematosa. A úlcera tem características de bordas elevadas e fundo granuloso, com diâmetro variável e margens hiperemiadas. Os pacientes podem apresentar lesão única ou múltipla, localizadas ou raramente disseminadas (COSTA, 2000; PESSOA & BARRETO, 1948).

A duração da doença primária pode ser rápida, com tendência à cura espontânea, ou crônica. A maioria dos pacientes apresenta cura espontânea nos três primeiros meses de infecção (PESSOA & BARRETO, 1948). A lesão pode persistir por meses ou anos, mas a terapêutica adequada tende a reduzir o tempo de atividade da doença. O estabelecimento de uma RI específica protetora mantém o paciente livre da doença, mas a *Leishmania* permanece quiescente mesmo após a resolução clínica da lesão (AZULAY *et al.*, 1995; BITTENCOURT *et al.*, 1993; PESSOA & BARRETO, 1948)

Pacientes curados podem apresentar recorrência da leishmaniose, desenvolvendo lesões cutâneas, chamadas metastáticas, em sítios distintos daqueles da lesão primária, por reativação da infecção. O aparecimento de novas lesões também pode ser consequência de re-infecção, adquirida após nova exposição à picada de inseto infectado (WÉIGLE *et al.*, 1996). Na área endêmica é difícil diferenciar a re-infecção da reativação da doença cutânea (SARAVIA *et al.*, 1990)

1.5 A LEISHMANIOSE MUCOSA (LM)

Enquanto para as lesões tardias da LC questiona-se se há reativação ou re-infecção, para a forma mucosa admite-se na maioria dos casos a ocorrência de reativação, como metástase da lesão cutânea. Cerca de quatro por cento dos pacientes que apresentaram a lesão na pele evoluem com comprometimento das mucosas. Essa proporção pode variar de acordo com a área estudada (HERWALDT, 1999; LLANOS-CUENTAS *et al.*, 1984; MARSDEN, 1986; MARZOCHI *et al.*, 1994; NETTO *et al.*, 1990). Entre os pacientes que desenvolvem LM, aproximadamente 50% o fazem nos dois primeiros anos após a cura da LC primária e há casos detectados mais de 10 anos após a resolução da lesão da pele (WALTON *et al.*, 1973). As lesões mucosas

raramente acontecem em pacientes sem história prévia de doença cutânea e especula-se que pode resultar do contato direto do vetor com áreas mucosas mais externas (MARSDEN, 1985; MARZOCHI *et al.*, 1994) ou de infecções cutâneas inaparentes ou assintomáticas.

Apesar da maioria das descrições de lesão mucosa serem apenas posteriores à cura da lesão cutânea, existem relatos de concomitância dessas lesões. Casos de concomitância têm sido descritos desde o início do século. PESSOA & BARRETO (1948), descreveram cinco casos de lesão cutânea e mucosa simultâneas e sem contigüidade. Relatou ainda proporção de 11,8% destes casos entre os diagnosticados como LTA na área endêmica estudada. Outros autores também referiram casos de simultaneidade dessas lesões (DE-OLIVEIRA *et al.*, 1995; FOLLADOR *et al.*, 1999; MARSDEN, 1986; MARSDEN *et al.*, 1994; MARZOCHI *et al.*, 1994a; MARZOCHI *et al.*, 1994b; PIRMEZ *et al.*, 1999)

Marzochi *et al.* (1994a e 1994b) classificaram a doença cutânea e mucosa simultânea de forma mucocutânea. Eles subdividiram as formas mucocutâneas em:

- a. Forma mucocutânea por contigüidade – há contigüidade da lesão cutânea, ativa ou cicatrizada, com a lesão mucosa.
- b. Forma mucocutânea simultânea – as lesões cutâneas e mucosas ocorrem em sítios distintos e distantes, simultaneamente.

1.5.1 CARACTERÍSTICAS CLÍNICAS

Na LM, a região septal anterior é mais freqüentemente envolvida, com graus variados de comprometimento a depender do tempo de início da lesão (MARSDEN, 1986). As primeiras alterações podem ser pequenas lesões vegetantes no septo anterior, de aspecto polipóide, placas granulosas ou pontos esbranquiçados no septo e cabeça dos

cornetos inferiores (MARTINEZ *et al.*, 1992; PESSOA & BARETO, 1948). Com a progressão, a mucosa sofre erosão, há destruição de cartilagem nasal, infiltração da região vestibular e columela. Essa última pode ser totalmente destruída causando queda da ponta do nariz e outras deformidades estéticas. A infiltração da pele nasal externa, apresentando hiperemia, edema e aumento da base da pirâmide nasal, é conhecida como “nariz de tapir” ou “focinho de anta”. Edema, eritema, úlcera, perfuração, crostas amareladas, epistaxe e obstrução nasal constituem sinais e sintomas freqüentes (OSORIO *et. al.*, 1998). A mucosa dos cornetos inferiores também é freqüentemente envolvida, principalmente na parte anterior (MARSDEN, 1986; OSORIO *et. al.*, 1998; PESSOA & BARRETO, 1948). O curso da LM é imprevisível: enquanto alguns doentes persistem com pequenas lesões durante anos, outros desenvolvem rapidamente destruição tecidual e perfuração septal (MARSDEN, 1986).

Entre 50 e 70% dos pacientes com LM apresentam apenas um sítio mucoso afetado, quase sempre localizado no nariz (MARSDEN, 1986; OSORIO *et. al.*, 1998; ZAJTCHUK *et al.*, 1999) . O restante tem envolvimento de dois ou mais sítios, sendo que geralmente um deles é a mucosa nasal (MARSDEN, 1986; OLIVEIRA-NETO *et. al.*, 2000; OSORIO *et. al.*, 1998; ZAJTCHUK *et al.*, 1999). Outros sítios de lesão são cavidade oral; faringe, laringe, traquéia e seio maxilar (COSTA *et al.*, 1986; GRANT *et al.*, 1994; MARSDEN *et al.*, 1994; MARSDEN *et al.*, 1998; OLIVEIRA-NETO *et. al.*, 2000; PESSOA & BARRETO, 1948). Há infiltração em região gengival, palato mole, úvula, pilares amigdalianos e parede posterior de faringe. Nas lesões de nasofaringe, as coanas podem ser atingidas e causar estenose. A infiltração da laringe pode causar disfonia, disfagia e tosse seca pelo surgimento de granulações nas pregas vocais e na supra-glote. Raramente a doença progride até obstrução respiratória alta causando a

morte do paciente (GRANT *et al.*, 1994). Casos de remissão espontânea foram reportados por MARSDEN (1986) mas constituem exceção.

1.5.2 DIAGNÓSTICO

Para o diagnóstico da LTA consideram-se, além das características clínicas e epidemiológicas supracitadas, exames laboratoriais específicos. A intradermo reação de Montenegro (IDRM) é bastante utilizada nas áreas endêmicas e consiste na injeção intradérmica de antígeno de *Leishmania*, avaliando-se posteriormente a RI celular do paciente pelo tamanho da induração formada no local da aplicação. Esse teste avalia a resposta de hipersensibilidade tardia. A sensibilidade do teste varia de 86 a 100%. O teste é positivo na maioria dos pacientes com lesão cutânea de início há mais de 30 dias ou com doença mucosa em atividade (COSTA, 2000; MARSDEN, 1986; NETTO-E.M., 1990; SASSI, *et al.*, 1999). O teste também é positivo em indivíduos da área endêmica que foram infectados e permaneceram assintomáticos (Marzochi *et al.*, 1980; Souza *et al.*, 1992). Pacientes com outras doenças infecciosas endêmicas como doença de Chagas também podem apresentar teste positivo, pois a *Leishmania* e o *Trypanosoma cruzi* compartilham antígenos. O teste é importante na complementação diagnóstica, na definição de infecção prévia e em inquéritos epidemiológicos (SOSA-ESTANI *et al.*, 2000; World Health Organization, Leishmaniasis Control) Disponível em: <http://www.who.int/emc/diseases/leish/> . Acesso em 10/10/2004.

Os testes sorológicos visam detectar anticorpos anti-*Leishmania* nos pacientes. O teste de detecção de anticorpos anti-*Leishmania* mostra títulos mais elevados para pacientes com lesões mucosas em comparação com lesões cutâneas, principalmente em casos de lesões múltiplas (LLANOS-CUENTAS *et al.*, 1984). O Enzyme-Linked

Immunosorbent Assay (ELISA) é mais sensível que a IFI. Ambos apresentam alta sensibilidade e especificidade, entretanto ocorrem resultados falso-positivos em pacientes com doença de Chagas, hanseníase e tuberculose por reação cruzada com os antígenos (BITTENCOURT *et al.* 1968; ROFFI *et al.*, 1980).

O diagnóstico definitivo da leishmaniose depende da identificação do parasita nas lesões. A *L.(L.) amazonensis* e a *L.(V.) guyanensis* são os parasitas mais facilmente identificados pelos métodos parasitológicos. Porém, a identificação por esfregaço ou cultura da *L. braziliensis*, principal responsável pelos casos de LM no nosso meio, é mais difícil. A histopatologia associada a imunohistoquímica (IMH) apresenta sensibilidade de 51% (KENNER *et al.*, 1999). Os achados histopatológicos da LM são reação exudativa, com infiltrado de macrófagos e linfócitos no epitélio, algumas vezes acompanhado de exudato neutrofílico. Pode ocorrer granuloma na lâmina própria, vasculite e trombose com comprometimento de mucosa e cartilagem (AMATO *et al.*, 2003; SANGUEZA *et al.*, 1993). O achado de parasitas é menos freqüente que nas biópsias de lesões cutâneas e a IMH pode auxiliar essa identificação (AMATO *et al.*, 2003 ; ZAJTCHUK *et al.*, 1999). Outras formas de detecção do parasita são inoculação de fragmento de tecido obtido da lesão, triturado e inoculado em animal susceptível (hamster ou camundongo Balb/c) e o cultivo em meios enriquecidos (NNN) (PESSOA & BARRETO, 1948) Esses métodos apresentam baixa sensibilidade (PESSOA & BARRETO, 1948; ZAJTCHUK *et al.*, 1999). Técnicas moleculares também são utilizadas na identificação de parasitas em pacientes com LC e LM, apresentando elevada sensibilidade e especificidade (BLACKWELL, 1996; GHALIB *et al.*, 1992; ONUMA *et al.*, 2001; PIRMEZ *et al.*, 1999).

No diagnóstico diferencial da LM consideram-se outras doenças granulomatosas como paracoccidiodomicose, sífilis, sarcoidose, rinosporidiose e histoplasmose, além

de hanseníase virchowiana e do linfoma de células NK/T tipo nasal. Outras causas de perfuração septal devem ser avaliadas no diagnóstico diferencial de LM, como o uso crônico de cocaína e o trauma (MARSDEN, 1986; MARSDEN *et al.*, 1994; ZAJTCHUK *et al.*, 1999).

1.5.3 TRATAMENTO

O tratamento adequado da LC pode acelerar a resolução da lesão e diminuir a chance de desenvolver doença metastática (MARSDEN, 1986). Para o tratamento da LM utilizam-se doses elevadas de antimonial pentavalente (Sb^{+5}) – 20mg/Kg de peso em dose única diária durante 30 dias. A droga é administrada por via parenteral e geralmente necessita-se de mais de um ciclo de tratamento para obter remissão da doença. Os efeitos colaterais incluem artralgia, mialgia, cefaléia, epigastralgia, pancreatite, elevação de transaminases e de uréia e arritmias. É necessário o controle dos níveis séricos de amilase e transaminases, bem como da função renal e da atividade elétrica do coração semanalmente (COSTA, 2000). O longo tempo de tratamento e a dose elevada acarretam em maior incidência de reações adversas que por vezes impedem a sua continuidade (COSTA, 2000; ZAJTCHUK *et al.*, 1999). As outras opções terapêuticas, em caso de falha com uso de Sb^{+5} ou suspensão da droga pela toxicidade, são a pentamidina, que também apresenta efeitos colaterais importantes como desenvolvimento de diabetes mellitus e arritmias cardíacas, e a anfotericina B. Essa última também pode apresentar nefrotoxicidade e é administrada apenas em ambiente hospitalar (MARSDEN, 1986; ZAJTCHUK *et al.*, 1999).

1.6 A RESPOSTA IMUNE (RI) NA LEISHMANIOSE TEGUMENTAR AMERICANA

A RI do hospedeiro ao parasita é essencial para determinar o surgimento da doença. No modelo murino de infecção por *L. major*, há resposta dicotômica entre os dois subgrupos de linfócitos T auxiliares: Th1 e Th2. O perfil de citocinas produzidas pelo subtipo Th1, com elevação de IL-12 e IFN- γ , está associado à cura da doença e é encontrado nos animais C57BL/6. A ativação de células Th2 e conseqüente produção de IL-4, que ocorre nos animais Balb/c, resulta em progressão da doença (REINER *et. al.*, 1995). O tratamento desses animais com anticorpo monoclonal anti-IL-4 no momento da infecção modifica a evolução controlando a doença (CHATELAIN *et. al.*, 1992).

Essa resposta dicotômica não está evidente em humanos provavelmente devido à particularidade do sistema imune e às variabilidades genéticas do parasita e do homem. Entretanto diferentes manifestações clínicas correlacionam-se com padrões de RI anérgica e de hiper-responsividade, encontrando-se em um pólo a forma cutânea difusa e no outro a forma mucosa, respectivamente (BARRAL *et. al.*, 1995; MORIEARTY *et. al.*, 1978).

Na fase inicial da infecção humana, após a entrada no macrófago, a leishmania induz produção de TNF- α , TGF- β ou IL-10. A sobrevivência da leishmania depende de qual citocinas predominam nessa fase inicial da infecção. Dessa forma, o perfil de citocinas produzidas pelo macrófago determina se a infecção será controlada ou se evoluirá para doença. Enquanto o TNF- α é necessário para o controle da infecção, TGF- β e IL-10 têm atividade moduladora da RI e facilitam a sobrevivência do parasita (BARRAL A *et. al.*, 1995; BARRAL-NETTO M *et. al.*, 1992; BARRAL-NETTO *et al.*, 1998). O TNF- α é uma citocina pró-inflamatória produzida por macrófagos e linfócitos T, entre outros

tipos celulares, cuja produção é elevada na presença de IFN- γ . A IL-10 é produzida por macrófagos, linfócitos B e Th2 e mastócitos. Essa citocina pode prevenir a morte do parasita evitando a ativação do macrófago e a apresentação de antígeno diminuindo a resposta de células T. Essa citocina tem papel de oposição à atividade do IFN- γ em humanos, promovendo a desativação de macrófagos (BARRAL-NETTO *et al.*, 1998).

Estabelecida a doença, o perfil da RI modifica de acordo com a fase da mesma. Em estágio precoce da doença cutânea (lesão há menos de 60 dias) detectam-se baixos níveis de IFN- γ após estimulação *in vitro* de CMSP com antígeno de *Leishmania* (ALMEIDA *et. al.*, 1995). O IFN- γ tem função crucial na ativação de macrófagos que são o componente celular efetor da atividade leishmanicida (NATHAN *et al.*, 1983). Os macrófagos ativados produzem óxido nítrico, resultando na morte do parasita (BARRAL-NETTO *et al.*, 1998; VOULDOUKIS *et al.*, 1995).

Os baixos níveis dessa citocina na fase inicial da LC podem permitir a multiplicação dos parasitas nos macrófagos (RIBEIRO-DE-JESUS *et. al.*, 1998). Pacientes com LC apresentam um misto de produção de citocinas de padrão Th1 e Th2 durante doença ativa e produção de citocinas predominantemente Th1 após a cura, no sobrenadante de CMSP estimuladas com antígeno de leishmania (COUTINHO *et al.*, 1998).

A progressão da doença cutânea relaciona-se a presença de IL-10. Células isoladas de lesões cutâneas crônicas apresentam maior quantidade de RNAm para IL-10 em comparação as células encontradas nas lesões iniciais (MELBY *et al.*, 1994).

Pacientes com LM apresenta intensa resposta do tipo celular com IDRM positiva e linfócitos com intensa resposta proliferativa que se correlaciona com o tempo de atividade da doença (CARVALHO *et. al.*, 1985). Os pacientes que desenvolvem lesão mucosa produzem citocinas tipo Th1, como IFN- γ e TNF- α , embora também sejam detectados níveis baixos de produção de IL-5 (DA-CRUZ *et al.*, 2002). Os níveis de

IFN- γ e TNF- α são mais elevados em comparação com os pacientes com doença cutânea apenas (BACELLAR O *et al.*, 2002; MELBY *et al.*, 1994). Ocorre redução dos níveis de TNF- α em pacientes com LM após tratamento adequado(DA-CRUZ *et. al.*,1996; RIBEIRO-DE-JESUS *et. al.*, 1998). A produção de IL-10 encontra-se reduzida no sobrenadante de células de pacientes com LM estimuladas com antígeno de leishmania, comparando com resultados obtidos para pacientes com LC e há baixa expressão de RNAm de IL-10 nas lesões mucosas (BACELLAR O *et al.*, 2002).

CMSP de pacientes com formas clínicas mais graves da doença cutânea ou com a forma mucosa produzem maior quantidade de IFN- γ e TNF- α e maior resposta proliferativa de linfócitos após estímulo com antígeno de *Leishmania*, sugerindo que essas citocinas podem participar da patogênese da doença (MELBY *et al.*, 1994; RIBEIRO-DE-JESUS *et. al.*, 1998).

2. OBJETIVOS

2.1 GERAL

Determinar a importância da avaliação otorrinolaringológica no diagnóstico diferencial e na detecção precoce da LM

2.2 ESPECÍFICOS

2.21 Artigo I- IDENTIFICAÇÃO DE CASOS DE LEISHMANIOSE TEGUMENTAR AMERICANA COM LESÕES MUCOSA E CUTÂNEA CONCOMITANTES: DIAGNÓSTICO PRECOCE DE DOENÇA MUCOSA TARDIA?

- Detectar precocemente lesão mucosa em pacientes assintomáticos para este sítio de doença e com diagnóstico de LC primária.
- Verificar as características clínicas e laboratoriais dos pacientes com LC e LM concomitantes pela história, exame físico, IDR, sorologia, exame histopatológico com imunohistoquímica e isolamento do parasita.
- Avaliar a RI dos pacientes com LC e LM concomitantes, através da produção sérica de IL-10, IFN- γ e TNF- α e da produção de IFN- γ e TNF- α no sobrenadante de culturas de CMSP estimuladas com antígeno de *Leishmania*

2.22 Artigo II – IMPORTÂNCIA DA AVALIAÇÃO OTORRINOLARINGOLÓGICA NO DIAGNÓSTICO DA LEISHMANIOSE MUCOSA NO ESTADO DO ACRE

- Reavaliar diagnóstico de LM em um grupo de pacientes no estado do Acre, procedendo exame otorrinolaringológico e avaliação complementar- IDR, sorologia, exame anatomo-patológico com imunohistoquímica e PCR.
- Investigar a adequação do tratamento clínico entre os pacientes com diagnóstico de LM
- Caracterizar os pacientes com diagnóstico de LM no estado do Acre quanto aos sinais, sintomas e achados de exame físico.

3. MANUSCRITOS

3.1 Artigo I- IDENTIFICAÇÃO DE CASOS DE LEISHMANIOSE TEGUMENTAR AMERICANA COM LESÕES MUCOSA E CUTÂNEA CONCOMITANTES: DIAGNÓSTICO PRECOCE DE DOENÇA MUCOSA TARDIA?

Boaventura, V. [#], Café, V. ^{#§}, Costa, J. [#], Rosato A. [#], Oliveira F. [#], Favali, C.B.F. [#], Brodskyn, C.I. [#], Freitas, L.A.R. ^{#§}, Barral-Netto, M. ^{#§}, Barral, A. ^{#§}

[#]Centro de Pesquisas Gonçalo Muniz, Fundação Oswaldo Cruz, Salvador, BA, Brasil,

[§] Faculdade de Medicina, Universidade Federal da Bahia, Salvador, BA, Brasil.

Autor para correspondência – Aldina Barral; LIP, Centro de Pesquisas Gonçalo Muniz, FIOCRUZ, Av. Waldemar Falcão, 121, Brotas, Salvador, BA, Brasil, telefone (71)356 8785 Ramal 211, fax (71) 356 2593.

E-mail: abarral@cpqgm.fiocruz.br

RESUMO

A leishmaniose tegumentar americana (LTA) é uma doença de distribuição global, endêmica em vários países da América do Sul, África e Ásia. A forma clínica mais comum é a leishmaniose cutânea (LC) localizada. Cerca de 4% os pacientes com LC desenvolvem leishmaniose mucosa (LM), que acomete principalmente a mucosa nasal e apresenta pouca sintomatologia nos estágios iniciais da doença. A maioria dos casos de LM é diagnosticada tardiamente, meses ou anos após a LC. Examinamos a mucosa nasal de pacientes com LC primária em atividade, buscando diagnóstico precoce de lesão metastática. Por 18 meses foi realizado exame otorrinolaringológico de rotina nos pacientes com diagnóstico de LC primária no ambulatório do Centro de Referências para Doenças Endêmicas Pirajá da Silva (CERDEPS/PIEJ) - no município de Jequié-Bahia. Além da investigação clínica realizou-se sorologia, reação intradérmica de Montenegro (IDRM), exame anatomo-patológico com imunohistoquímica (IMH) e isolamento de parasitas. Encontramos seis pacientes com LC e LM concomitantes e assintomáticos para a doença da mucosa nasal. Cinco pacientes apresentavam doença mucosa restrita à cavidade nasal e o mesmo número

tinha linfadenopatia associada. A IDRМ foi negativa apenas em um paciente e esse tinha história de LC há menos de 30 dias. Cinco casos foram confirmados pela histopatologia com imunohistoquímica ou pela cultura com isolamento do parasita em hamster. A avaliação da produção de citocinas sérica e *in vitro*, após estimulação de células mononucleares do sangue periférico com antígeno de *Leishmania*, mostrou não haver diferença estatisticamente significativa entre os pacientes com LM e LC concomitantes e aqueles com LC localizada. A identificação de lesão mucosa em pacientes com LC primária mostrou a importância da avaliação rotineira da mucosa nasal.

INTRODUÇÃO

A leishmaniose é uma doença endêmica em vários países da América do Sul, da África e da Ásia (1-5). A leishmaniose tegumentar americana (LTA) acomete geralmente a pele e, menos frequentemente, a mucosa. A lesão cutânea inicial surge no local da picada do inseto transmissor, sendo conhecida como leishmaniose cutânea (LC) primária. Posteriormente, podem surgir outras lesões cutâneas ditas metastáticas.

A leishmaniose mucosa (LM) apresenta-se na clínica como lesões granulosas acometendo na maioria dos casos a região nasal anterior, principalmente o septo e a cabeça da concha inferior (1,2,5). As lesões nasais costumam ser indolores e assintomáticas, permanecendo despercebidas pelo paciente até surgirem destruição parcial da mucosa, envolvimento de cartilagem ou acometimento de pele vizinha (1,5), com aparecimento de epistaxe, rinorréia e crostas. Em aproximadamente um terço dos pacientes, a doença mucosa atinge também a orofaringe e a laringe (1,2,5,6) tornando-se potencialmente letais se não forem tratadas adequadamente. No Brasil, a espécie de parasita envolvida na patogenia desta forma clínica é a *Leishmania braziliensis*(7).

A doença mucosa na maioria dos casos ocorre secundária à lesão cutânea, entre poucas semanas a muitos anos após a sua cura e é denominada de LM metastática ou tardia (3,5,7,8). Apesar da LM ser diagnosticada geralmente após a cicatrização da lesão cutânea inicial, há casos bem documentados de concomitância dessas duas formas clínicas. No início do século, PESSOA & BARRETO (5) descreveram proporção de 11,8% destes casos entre os diagnósticos de LTA. Outros autores também referiram casos de simultaneidade nas lesões cutânea e mucosa (1,3,8). Nestes casos, a intradermo

reação de Montenegro (IDRM) é positiva e intensa e os níveis de anticorpos específicos para *Leishmania* apresentam-se bastante elevados(3).

A resposta imune (RI) identificada na LTA varia com a forma clínica apresentada pelo paciente. Nos casos de comprometimento mucoso, a produção de IFN- γ é mais elevada do que nos pacientes com lesão cutânea apenas (9-11). Esta citocina, que é característica de RI tipo 1, tem função crucial na ativação de macrófagos que são o componente celular efetor da atividade leishmanicida (12). Os níveis de TNF- α estão elevados no sobrenadante de células mononucleares do sangue periférico (CMSP) de pacientes com LM estimuladas com antígeno de *Leishmania* (9).

O diagnóstico clínico da doença mucosa em estágio precoce é incomum e acontece geralmente como achado casual no exame físico rotineiro de pacientes que tiveram lesão cutânea no passado. Entretanto, essas lesões precoces podem ocorrer concomitante à lesão cutânea inicial. Neste trabalho, foram avaliados 220 pacientes com LTA acompanhados no centro de referência em doenças endêmicas Pirajá da Silva, município de Jequié- Bahia sendo encontrados seis casos de leishmaniose cutânea e mucosa concomitantes. Os pacientes foram caracterizados quanto aos achados clínicos, exames laboratoriais e anatomo-patológicos, as culturas com isolamento de parasitas e o perfil de RI *in vitro* destes pacientes.

MÉTODOS

DESENHO DO ESTUDO

Trata-se de estudo descritivo-analítico de seis casos de LC primária com lesão mucosa concomitante - identificados entre duzentos e vinte pacientes com LC examinados, durante 18 meses.

ÁREA DE ESTUDO E PACIENTES

Duzentos e vinte pacientes foram atendidos pela nossa equipe no ambulatório do PIEJ (Centro de referência em doenças endêmicas Pirajá da Silva) no município de Jequié- Bahia, no período de novembro de 2000 até junho de 2002, e diagnosticados como casos de LTA. Esses pacientes foram submetidos à avaliação clínica e exames complementares e seis doentes foram diagnosticados como portadores de leishmaniose cutânea primária com lesão mucosa concomitante. Duzentos e quatorze doentes apresentavam LC isoladamente sendo selecionados 12 pacientes para análise

comparativa do perfil de resposta imune. Os participantes deste estudo foram informados dos procedimentos a serem realizados e registraram seu consentimento pela assinatura de termo de consentimento.

PROCEDIMENTOS DIAGNÓSTICOS

Todos os 220 pacientes foram submetidos a anamnese e exame físico geral, dermatológico e otorrinolaringológico, com preenchimento de ficha com dados da investigação clínica. Além do exame clínico, foram realizadas: reação de Montenegro, sorologia para leishmania, estudo anatomo-patológico com imunohistoquímica e isolamento do parasita em hamster.

Para reação de Montenegro utilizou-se 0,1ml contendo 25µg de antígeno de *Leishmania* injetado na região anterior do antebraço com leitura após 48 a 72 horas. Considerou-se teste positivo quando a pápula ou nódulo formado no local da inoculação foi igual ou maior que 5mm.

Para exame sorológico foram coletados por punção venosa periférica 10ml de sangue para obtenção do soro e as amostras foram conservadas a 4° C até o uso. Utilizou-se ensaio de imunofluorescência indireta para (IFI) para detecção de anticorpo circulante (2).

A amostra de tecido cutâneo para exame histopatológico foi obtida por punch de 4mm sendo retirado fragmento da borda da lesão após assepsia e anestesia local com xilocaína a 2%. A biópsia da lesão mucosa foi realizada com pinça Takahachi cortante após anestesia local com xilocaína spray a 10%. Amostras de tecido cutâneo e da mucosa nasal conservadas em formalina tamponada a 10%. Secções desses tecidos foram coradas com HE. Realizou-se pesquisa de leishmania *in situ* pela técnica de imunoperoxidase utilizando anticorpo policlonal, como descrito previamente(13).

Uma amostra do material obtido por biópsia foi macerados e inoculada em hamster, por via intradérmica, nas patas traseiras. Os animais foram sacrificados após seis meses e realizado isolamento do parasita (5).

Foram classificados como LC e LM concomitantes os pacientes com diagnóstico de LC primária e localizada (sem história e/ou cicatriz cutânea de LC), que apresentavam LM, sem contigüidade com as lesões cutâneas, no momento da avaliação clínica inicial.

AVALIAÇÃO DA RESPOSTA IMUNE

Foram obtidas amostras do soro de pacientes com LC e LM concomitantes, ou com apenas doença cutânea para dosagem de IFN- γ , TNF- α e IL-10 pelo método de ELISA, de acordo com instruções do fabricante (Pharmingen, San Diego, CA). Para obtenção CMSP utilizou-se gradiente de Ficoll. Foi realizada análise de viabilidade celular com solução de Trypan Blue. As citocinas IFN- γ e TNF- α foram dosadas nos sobrenadantes de culturas estimuladas com antígeno de *L. amazonensis* durante 48 horas, pelo método de ELISA, de acordo com instruções do fabricante (Pharmingen, San Diego, CA). Optou-se por *L. amazonensis* pela facilidade de crescimento e manutenção do parasita em laboratório e pela semelhança da RI produzida pelos antígenos de *L. braziliensis* e *L. amazonensis*.

TRATAMENTO

Pacientes com diagnóstico de doença concomitante foram tratados com Antimoniato-N-metil-glucamina na dose de 20mg/Sbv/kg/dia durante 30 dias, de acordo com Manual de Controle de Leishmaniose Tegumentar Americana da Funasa-Ministério da Saúde – 5^a. edição. Um dos pacientes apresentava lesão envolvendo faringe e laringe e foi submetido a internamento hospitalar para tratamento. Uma paciente encontrava-se no segundo trimestre de gestação no momento do diagnóstico e, sendo o uso do Glucantime contra-indicado neste período, foi acompanhada sem tratamento até o final da gravidez. O tratamento foi iniciado no primeiro mês após o parto com a dose e o tempo de terapêutica referidos acima.

ANÁLISE ESTATÍSTICA

As variáveis apresentavam distribuição não paramétricas e foi realizado teste de ANOVA (um critério) usando o software GraphPad Prism

RESULTADOS

Dos 220 pacientes diagnosticados para LTA, 2,8% apresentavam forma concomitante da doença, ou seja, doença cutânea primária associada à lesão mucosa. Três eram do sexo feminino sendo que uma delas estava gestante no momento do

diagnóstico. A média de idade foi de 36 anos. Nenhum dos pacientes tinha passado de leishmaniose e assim não foi encontrada cicatriz cutânea. As lesões mucosas em cinco dos seis pacientes estavam restritas ao nariz, com infiltração, edema e/ou ulceração, não sendo encontrada destruição de cartilagem nasal anterior. Apenas um dos pacientes tinha doença atingindo a orofaringe e a laringe. Nos seis pacientes foram encontradas de uma a seis lesões cutâneas, distribuídas nos membros e/ou na face. Linfadenopatia estava presente em quatro dos seis pacientes e esta localizava-se próximo ao sítio das lesões cutânea ou mucosa (TABELA 1).

Em apenas um dos pacientes, com doença há vinte dias, a reação de Montenegro foi negativa, porém a sorologia foi positiva e o exame histopatológico mostrou grande quantidade de parasitas no HE e pela IMH. Sessenta por cento das sorologias realizadas foram positivas (TABELA 2). O exame histopatológico, a cultura *in vivo* e as dosagens de citocinas não foram obtidos em um dos pacientes, pois não foi realizada biópsia da lesão e as CMSP não se apresentavam viáveis após os métodos de separação. O diagnóstico foi confirmado pela sorologia, IDRМ e evolução clínica, com melhora significativa das lesões após tratamento com Glucantime (20mg/Kg/dia por 30 dias).

Todas as amostras de tecido inoculadas em hamster apresentaram-se positivas tendo sido isolada a *Leishmania braziliensis*.

Foi realizada dosagem sérica de IFN- γ e TNF- α (FIGURAS 1 e 2) e de IL-10 dos seis pacientes descritos e comparada com os valores obtidos para seis pacientes apenas com lesão cutânea atendidos na área endêmica no mesmo período. Para IFN- γ e TNF- α , não houve diferença estatisticamente significativa entre os grupos estudados. Os valores obtidos para IL-10 foram abaixo do nível de detecção do teste e por esse motivo não foi feito estudo comparativo. Houve menor variabilidade dos valores de IFN- γ entre os pacientes com doença concomitante (1077 ± 24.44 pg/ml) que entre os com doença exclusivamente cutânea (769.1 ± 509.0 pg/ml) (FIGURA 1).

Após cultura e estímulo específico das CMSP de quatro dos seis pacientes com doença concomitante e em doze pacientes com doença cutânea analisamos a produção de TNF- α e IFN- γ no sobrenadante. Houve tendência de níveis mais elevados de IFN- γ nos pacientes com doença concomitante (1478 ± 1887 pg/ml) em comparação com os pacientes de LC (977 ± 1168 pg/ml), mas esses resultados não foram estatisticamente significantes (FIGURA 3). Os níveis de TNF- α elevaram-se para 293 ± 504 pg/ml após estímulo com antígeno de *Leishmania* nos pacientes com LC. Essa elevação foi menor

nos pacientes com doença concomitante (33 ± 30 pg/ml) (FIGURA 4). Os níveis das duas citocinas avaliadas foram mais elevados nas culturas dos pacientes A e B em comparação com os C e D. Não houve diferença estatisticamente significativa entre os grupos com LC e LC e LM concomitantes (FIGURAS 5 e 6)

DISCUSSÃO

Neste trabalho encontramos uma prevalência de 2,8% de casos de doença mucosa e cutânea concomitantes na população de 220 pacientes atendidos no PIEJ (Centro de referência em doenças endêmicas Pirajá da Silva) com diagnóstico de LC primária, no período de dois anos. Poucos trabalhos citam a prevalência de simultaneidade de lesão cutânea e mucosa. Pestana *et al.* referem 11,8% de casos de lesões de pele e mucosa simultâneas (5). Estas descrições não relatam a lesão cutânea como primária e sabe-se que a lesão cutânea presente no momento do diagnóstico da doença mucosa pode ser tardia, secundária a reativação de lesão anterior ou a re-infecção cutânea (3,8). No nosso estudo, a LC e a LM parecem ter se desenvolvido simultaneamente.

No diagnóstico da leishmaniose, assim como de outras parasitoses, é necessária a identificação do agente agressor para confirmação da suspeita clínica. Neste trabalho, identificamos o parasita nos cinco casos biopsiados. Em estudos prévios não foi possível encontrar a *Leishmania* na maioria dos casos avaliados com quadro concomitante mucoso e cutâneo (1,5,14). A identificação de parasita na mucosa é difícil, principalmente em fases avançadas da doença, onde aparentemente parte da destruição tecidual encontrada é mediada pela RI local (15). A espécie isolada foi *L. braziliensis*, que é a principal responsável pela forma mucosa da doença em nosso meio (5,16).

As dosagem de citocinas em culturas *in vitro* de CMSP de pacientes com LM estimuladas com antígeno de *Leishmania* na literatura mostram níveis mais elevados que aqueles para pacientes com doença cutânea apenas (9). Nesse trabalho, as dosagens de citocina do sobrenadante de CMSP de pacientes com LC e LM concomitantes e LC não mostraram diferença estatisticamente significativa e houve tendência a níveis mais elevados de TNF- α no grupo com LC. Como os dados da literatura referem-se

geralmente a pacientes com diagnóstico da doença mucosa em fase tardia, é possível que o perfil de RI modifique-se com a progressão da lesão mucosa.

Nos poucos relatos encontrados na literatura a respeito de concomitância de lesão mucosa e cutânea, não há descrição de avaliação da RI (8). No presente estudo obtivemos níveis séricos de IFN- α e TNF- γ dos pacientes com essa forma clínica e comparamos com pacientes apenas com lesão cutânea. Foram encontrados níveis baixos para TNF- γ e não houve diferença entre os grupos quanto à produção de IFN- γ . Na literatura são poucas as avaliações séricas de citocinas em LTA (7,18). Da-Cruz *et al.* (18) realizaram dosagens séricas de TNF- α em vinte pacientes com LC e onze pacientes com LM. Detectaram-se níveis elevados nos pacientes com LM. Nessa descrição, os pacientes também tinham lesão mucosa com longo tempo de evolução, o que difere dos nossos pacientes.

No nosso estudo, a dosagem sérica de citocinas apresentou valores inferiores àqueles dos sobrenadantes de culturas de CMSP. Porém, na interpretação dos resultados, deve-se considerar tratar-se de valores obtidos em condições mais próximas do que acontece *in vivo*. Os resultados encontrados deverão ser complementados com a dosagem sérica de neopterina, para avaliar a atividade do IFN- γ , e confrontados com estudos *in situ* de IMH para essas citocinas.

Analisando os níveis de citocinas obtidos em quatro dos nossos doentes com LC e LM concomitantes, verificamos que dois deles apresentavam níveis de IFN- γ mais elevados e compatíveis com os encontrados em pacientes com doença mucosa isolada (9,19). Bacellar *et al* (9) encontraram valores de IFN- γ de 3.287 ± 2.442 pg/ml em pacientes com doença mucosa contra 1.639 ± 1.245 pg/ml naqueles com lesão cutânea. Os dois pacientes em cujas culturas foram identificados níveis elevados de IFN- γ apresentaram valores de TNF- α baixos, porém um pouco mais altos que os demais. Assim, o perfil de citocinas de padrão de RI tipo 1, como IFN- γ e TNF- α , foi variável nos pacientes com LC e LM concomitantes. Pelo pequeno número de doentes com essa forma clínica e pela variedade de resposta encontrada nas dosagens de citocinas, há dificuldade de analisar qual o perfil de resposta predominante.

O achado de LM em estágio inicial é incomum visto que o diagnóstico tardio da doença é a regra. Villela *et al.* (14) descreveram três casos com lesões precoces que apresentavam pequenos pontos esbranquiçados no septo nasal e nos cornetos inferiores. No nosso estudo quatro dos seis pacientes apresentavam doença mucosa e cutânea com

menos de 30 dias de evolução. As lesões estavam restritas ao septo nasal em cinco dos seis pacientes. Encontramos lesões compatíveis com aquelas descritas acima, com hiperemia e aspecto granuloso de mucosa septal. Dois pacientes apresentavam áreas de erosão da mucosa septal, com exposição da cartilagem, porém sem comprometimento da mesma. Um dos pacientes apresentava apenas áreas de hiperemia na mucosa septal anterior e no corneto inferior, o que é compatível com descrições de outros autores (5,20,21). É possível que muitos casos de doença cutânea que posteriormente evoluem para lesão metastática da mucosa já apresentem alterações nasais no momento do diagnóstico da lesão cutânea primária.

CONCLUSÃO

Apresentamos seis casos clínicos de LC e LM concomitantes, onde os diagnósticos da lesão mucosa foram realizados em estágios precoces da doença em quatro dos cinco pacientes com acometimento restrito ao septo nasal e/ou corneto inferior. Os seis pacientes não tinham passado de leishmaniose cutânea e em cinco deles houve identificação do parasita na histopatologia com imunohistoquímica ou na cultura *in vivo*. Estes casos demonstram a importância da avaliação rotineira da mucosa nasal em pacientes com LC. Acreditamos que muitos pacientes com lesão mucosa tardia já apresentavam acometimento de mucosa no momento do exame cutâneo. Pela variação nos níveis de citocinas em sobrenadante de cultura e pelo número restrito de doentes com essa forma clínica, não foi possível concluir a respeito do perfil da RI desses pacientes.

REFERÊNCIAS BIBLIOGRÁFICAS

1. MARSDEN, P.D. Mucosal leishmaniasis (“espundia” Escomel, 1991). **Trans. R. Soc. Trop. Med. Hyg.** **80**: 859-876, 1986.
2. ZAJTCHUK, J.T.; CASLER, J.D.; NETTO, E.M.; GROGL, M.; NEAFIE, R.C.; HESSEL, C.R.; DE MAGALHAES, A.V.; MARSDEN, P.D. Mucosal leishmaniasis in Brazil. **Laryngoscope**, **99**: 925-939, 1999.
3. MARZOCHI, M.C.A.; MARZOCHI, K.B.F. Tegumentary and visceral leishmaniasis in Brazil. Emerging anthroponosis and possibilities for their control. **Cad. Saúde Públ.** **10**: 359-375, 1994a.
4. HERWALDT, B.L. Leishmaniasis. **Lancet**, **354**:1191-99, 1999.

5. PESSOA, S.B.; BARRETO, M.P. Leishmaniose Tegumentar Americana. Rio de Janeiro: Serviço de documentação do Ministério da Educação e Saúde. **Imprensa Nacional**, 1948.
6. COSTA, J.M.L.; NETTO, E.M.; MARSDEN, P.D.; Acute airway obstruction due to oedema of larynx following antimony therapy in mucosal leishmaniasis. **Rev. Soc. Bras. Med. Trop.** **19**: 109, 1986.
7. COSTA, J.M.L. Manual de Controle da Leishmaniose Tegumentar Americana. 5^o edição, ver e ampl.. Brasília: Ministério da Saúde. Fundação Nacional de Saúde, 2000.
8. MARZOCHI, M.C.A.; MARZOCHI, K.B.F. Proposta de uma classificação clínica simplificada para as leishmanioses tegumentar do novo mundo. **Rev. Soc. Bras. Med. Trop.** **27 (supl. 1)**: 91, 1994.
9. BACELLAR, O.; LESSA, H.; SCHRIEFER, A.; MACHADO, P.; RIBEIRO-DE-JESUS, A.; DUTRA, W.O.; GOLLOB, K.J.; CARVALHO, E.M. Up-regulation of Th1-type responses in mucosal leishmaniasis patients. **Infect. Immun.** **70**: 6734 – 6740, 2002.
10. OLIVEIRA, L.F.B. Marcadores clínicos e imunológicos capazes de prever a evolução e a resposta terapêutica na Leishmaniose Tegumentar Americana, 2003, **Departamento de Anatomia Patológica e Medicina Preventiva**, Universidade Federal da Bahia, Salvador; 2003; 1-58.
11. MELBY, P.C.; ANDRADE-NARVAEZ, F.J.; DARNELL, B.J.; VALENCIA-PACHECO, G.; TRYON, V.V.; PALOMO-CETINA, A. Increased expression of proinflammatory cytokines in chronic lesions of human cutaneous leishmaniasis. **Infect. Immun.** **62**: 837-842, 1994.
12. NATHAN, C.F.; MURRAY, H.W.; WIEBE, M.E.; RUBIN, B.Y. Identification of Inteferon-gama as a Lynphokyne That Activates Human Macrophages Oxidative Metabolism and Antimicrobial Activity. **J. Exp. Med.** **158**: 670-689, 1983.
13. BARRAL, A.; PEDRAL-SAMPAIO, D.; GRIMALDI, JR. G.; MOMEN, H.; MCMAHON-PRATT, D.; DE JESUS, A.R.; ALMEIDA, R.; BADARÓ, R.; BARRAL-NETTO, M.; CARVALHO, E.M.; JOHNSON, W.D. Leishmaniasis in Bahia, Brazil: evidence that *Leishmania amazonensis* produces a wide spectrum of clinical disease. **Am. J. Trop. Med. Hyg.** **44**: 536-546, 1991
14. VILELA, F., PESTANA, B.R., PESSOA, S.B. Presença de *Leishmania braziliensis* na mucosa nasal sem lesão aparente em casos recentes de leishmaniose cutânea. **Hospital.** **16**: 953-960, 1936 .

15. BRODSKYN, C.I.; BARRAL, A.; BOAVENTURA, V.; CARVALHO, E.; BARRAL-NETTO, M. Parasite-driven in vitro human lymphocyte cytotoxicity against autologous infected macrophages from mucosal leishmaniasis. **J Immunol.** **159(9):** 4467-73, 1997.
16. LLANOS-CUENTAS, E.A; MARSDEN, P.D.; LAGO, E.L.; BARRETO, A.C.; CUBA, C.C.; JOHNSON, W.D. Human mucocutaneous leishmaniasis in Três Braços, Bahia, Brazil. An area of *L. braziliensis braziliensis* transmission. II Cutaneous disease: presentation and evolution. **Rev. Soc. Bras. Med. Trop.** **17:** 169-391,1984
17. WEINSTOCK, C.; KNOBLOCH, J.; SCHUTHEIS, W.; NORTHOFF, H. Impaired Production of Cytokines in a Case of Human Leishmaniasis. **CID** **25:**1334-1339, 1997.
18. DA-CRUZ A.M.; DE OLIVEIRA M.P.; DE LUCA P.M.; MENDONCA S.C.; COUTINHO S.G. Tumor necrosis factor-alpha in human american tegumentary leishmaniasis. **Mem. Inst. Oswaldo Cruz** **91(2):**225-229,1996
19. RIBEIRO-DE-JESUS, A.; ALMEIDA, R.P.; LESSA, H.; BACELLAR, O.; CARVALHO, E.M. Cytokine profile and pathology in human leishmaniasis. **Braz. J. Med. Biol. Res.** **31:** 143-148, 1998.
20. MARTINEZ, J.E; ALBA; ARIAS, L.; ESCOBAR, M.A.; SARAVIA, N.G. Haemoculture of *Leishmania (Viannia) braziliensis* from two cases of mucosal leishmaniasis: re-examination of haematogenous dissemination. **Trans. R. Soc. Trop. Med. Hyg.** **86:**392-4, 1992.
21. INSAURRALDE, C. Leishmaniosis Americana en Otorrinolaringologia. **II Congreso Sudamericano de Otorrinolaringologia, Relatos Oficiales.** Pg 171-172, 1944

Tabela 1. Descrição dos pacientes de acordo com sexo, faixa etária, local da lesão cutânea, características da lesão mucosa, presença de linfadenopatia e presença de cicatriz antiga.

Paciente	Idade (anos)/ sexo	Nº de lesões cutâneas	Local da lesão cutânea	Tempo de doença	Local / Aspecto clínico da lesão mucosa
A- 4558	24/F	Três	MS D	30 dias	Septo e CI E / *
B- 4256	35/M	Uma	MI E	20 dias	Septo anterior e CI D / Erosão e edema
C- 5359	52/M	Seis	face e MI E	08 meses	Septo anterior D e E , CI E, palato mole, faringe, laringe/ Úlcera, perfuração septal, Edema e aspecto gran
D -2761	19/F	Uma	MI D	15 dias	CI D e CI E / Lesões circunscritas hiperemiadas
E -5454	16/F	Quatro	região frontal e lábios	20 dias	Septo anterior e cabeça de CI D e CI E/ Hiperemia, ec e erosão
F – 3397	71/M	Uma	MI E	08 meses	Septo nasal anterior D e E /Hiperemia e aspecto granu

MS- membro superior

D- direito

CI- corneto

E-esquerdo

MI – membro inferior

* dado de aspecto da lesão não disponível

Tabela 2. Resultados dos exames complementares realizados: intradermo reação de Montenegro, imunofluorescência indireta, exame histopatológico com IMH, isolamento do parasita.

Paciente	IDRM [#]	Sorologia - IFI ⁺	Exame histopatológico / IMH	Isolamento do parasita (<i>L. braziliensis</i>)
A- 4558	+ + + +	negativo	Positivo	Positivo
B- 4256	Negativo	1/80	Positivo	Positivo
C- 5359	+ +	1/160	Negativo	Positivo
D -2761	++	negativo	Negativo	Positivo
E -5454	+ +	1/80	NR*	NR *
F - 3397	+	NR*	Positivo	NR *

[#] Intradermo reação de Montenegro ⁺ Imunofluorescência indireta

*NR- não realizado

Figura 3. Níveis de IFN- γ de CMSP de pacientes com LC e com LC e LM concomitantes após estímulo com antígeno de *Leishmania*.

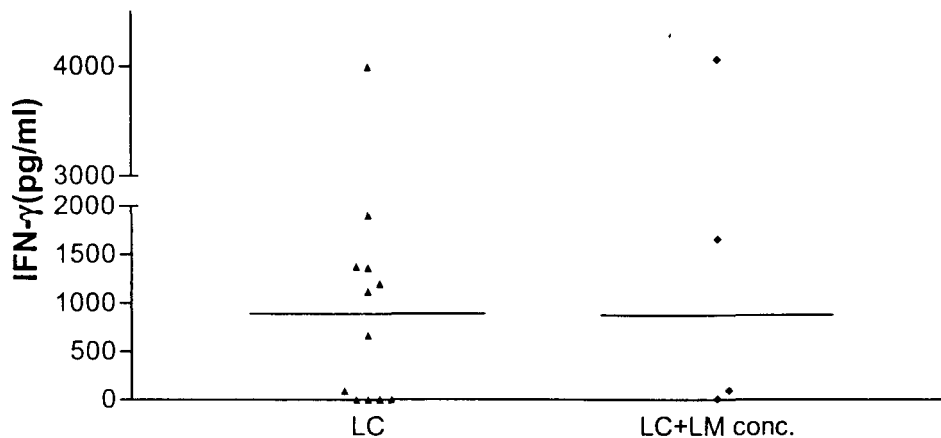


Figura 4 Níveis de TNF- α de CMSP de pacientes com LC e com LC e LM concomitantes após estímulo com antígeno de *Leishmania*.

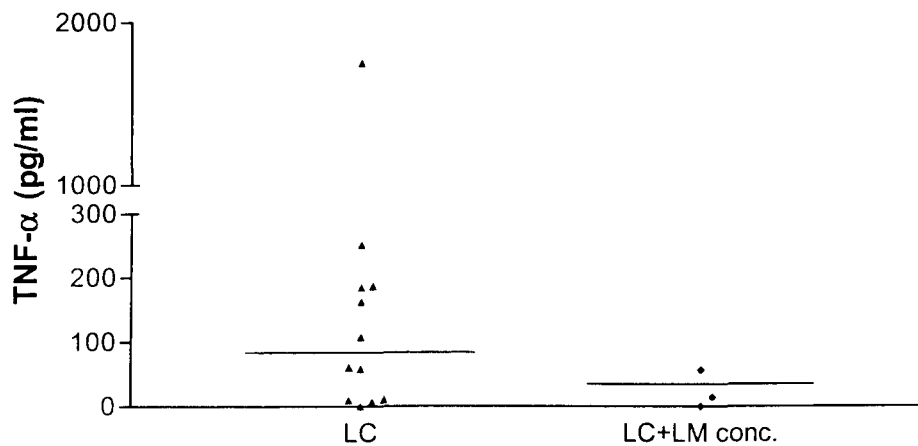
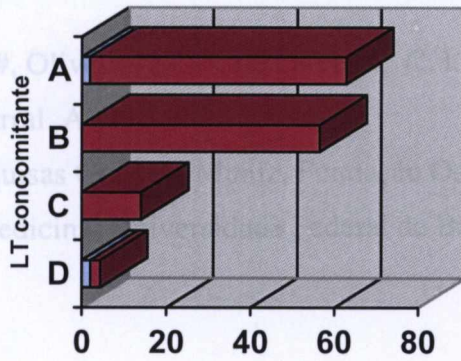
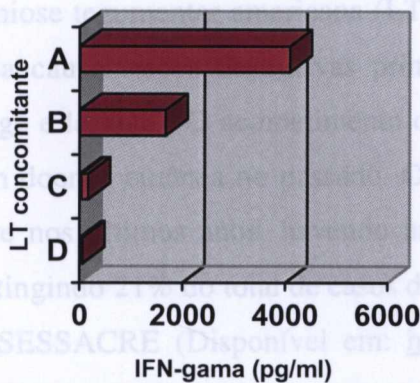


Figura 5. Níveis de TNF- α no sobrenadante de cultura *in vitro* de CMSP de quatro pacientes com LC e LM concomitantes



	D	C	B	A
■ Ag	2.4	14.08	56.51	60.92
■ Meio	2	0	0	1.92

Figura 6. Níveis de IFN- γ no sobrenadante de cultura *in vitro* de CMSP de quatro pacientes com LC e LM concomitantes



	D	C	B	A
■ Ag	35.17	132	1667.4	4077.3
■ Meio	24.02	35.6	4.64	11.42

3.2. Artigo II. IMPORTÂNCIA DA AVALIAÇÃO OTORRINOLARINGOLÓGICA NO DIAGNÓSTICO DA LEISHMANIOSE MUCOSA NO ESTADO DO ACRE

Boaventura, V. #, Oliveira, J.G.* , de Oliveira, C. I., # Novais, F., Freitas, L.A.R. #§,
Costa, J.# , # Barral, A. #§

#Centro de Pesquisas Gonçalo Muniz, Fundação Oswaldo Cruz, Salvador, BA, Brasil, §
Faculdade de Medicina, Universidade Federal da Bahia, Salvador, BA, Brasil,

*Fundacre

Autor para correspondência - Viviane Sampaio Boaventura de Oliveira; LIP, Centro de
Pesquisas Gonçalo Muniz, FIOCRUZ, Av. Waldemar Falcão, 121, Brotas, Salvador,
BA, Brasil, telefone (71)356 8785 Ramal 211, fax (71) 356 2593.

E-mail: voliveira@cpqgm.fiocruz.br

RESUMO

A leishmaniose tegumentar americana (LTA) é uma doença endêmica no Brasil e a forma mucosa causa lesões destrutivas principalmente no septo nasal, podendo acometer orofaringe e laringe. O acometimento da mucosa é descrito em cerca de 4% dos pacientes com doença cutânea no passado. O diagnóstico da LTA tem aumentado no estado do Acre nos últimos anos, havendo um acréscimo de casos notificados de doença mucosa, atingindo 21% do total de casos de LTA neste mesmo período, segundo dados da CGCE/SESSACRE (Disponível em: <http://www.funasa.gov.br> Acesso em 10/10/2004).

Neste estudo, avaliamos o papel do exame otorrinolaringológico e de exames moleculares como contribuição ao diagnóstico de LTA -forma mucosa- nas cidades de Rio Branco e Sena Madureira e na localidade de Antimari, no estado do Acre. Encontramos diagnósticos incorretos de LM em alta proporção (aproximadamente 70% dos casos encaminhados com suspeita de LM). Estes diagnósticos foram baseados na queixa clínica e na reação intradérmica de Montenegro (IDRM), sem avaliação por especialista. Cerca de 18% destes pacientes tiveram diagnósticos ratificados de rinite alérgica, quando devidamente avaliados pelo otorrino. Muitos destes indivíduos (32%)

foram tratados indevidamente com Glucantime, cujos efeitos colaterais são potencialmente graves. Os casos avaliados pelo otorrinolaringologista e com forte suspeita clínica da doença foram submetidos à biópsias para estudo anatomopatológico e PCR (reação de polimerase em cadeia). Os resultados destes exames mostraram maior sensibilidade do método molecular no diagnóstico da doença (100% , contra 80% para exame histopatológico). A avaliação do otorrinolaringologista é essencial para o diagnóstico correto da LTA- forma mucosa, podendo evitar tratamentos inadequados e casos avançados da doença, com lesões destrutivas e mutilantes.

INTRODUÇÃO

A leishmaniose tegumentar americana (LTA) caracteriza-se pelo aparecimento de lesões de pele (leishmaniose cutânea- LC), em sua grande maioria, ou lesões mucosas (leishmaniose mucosa - LM). A frequência da LM varia zero até 30 % do total de pacientes com LTA nas diferentes regiões endêmicas do Brasil (1-3) sendo que recentemente a maioria das casuísticas refere valores em torno de 4% (3). Esta variedade na proporção de casos diagnosticados da forma mucosa é decorrente do tempo de surgimento da leishmaniose na população estudada, da presença de uma demanda reprimida ou das diferenças na virulência da cepa de *Leishmania* envolvida nestas infecções.

Na maioria das vezes, a LM é precedida de lesão cutânea por um período que varia de meses a anos (1,3). As lesões mucosas estão principalmente localizadas na região anterior do septo nasal e na cabeça do corneto inferior podendo determinar destruição da cartilagem septal (1,3-5). Em aproximadamente dois terços dos pacientes, a lesão permanece restrita ao nariz. No restante dos casos, a faringe, palato, laringe e lábios são envolvidos nesta ordem de frequência, com aparecimento de granulações e úlceras em amígdalas, pilares amigdalianos, úvula, epiglote e pregas vocais (1-4, 6). Estas lesões provocam manifestações clínicas diversas desde obstrução respiratória, crostas, rinorréia até deformidades faciais, disfagia e disfonia, tornando o diagnóstico clínico difícil principalmente na fase inicial da doença. As seqüelas de cicatrizes e mutilações associam-se ao estigma social da doença contribuindo para isolamento social e profissional do paciente acometido. O diagnóstico precoce e preciso é imprescindível para evitar a evolução nefasta da doença.

A doença mucosa nunca tende a cura espontânea e há necessidade de altas doses de antimonial pentavalente para o tratamento, sendo descritos casos não responsivos a esta droga ou de riscos graves relacionados à terapêutica (6-8)

O diagnóstico de LTA tem aumentado no estado do Acre nos últimos anos, passando de 413 casos em 1997 para 903 em 2001, sendo que houve um aumento dos casos notificados de doença mucosa, atingindo 21% do total de casos de LTA neste mesmo período, segundo dados da CGCE/SESSACRE (Disponível em: <http://www.funasa.gov.br> Acesso em 10/10/2004), tornando-se o principal pólo da doença mucosa no país.

O objetivo deste estudo é investigar o aumento do número de casos novos de LM nas cidades de Rio Branco e Sena Madureira e na localidade de Antimari, no estado do Acre – Brasil.

MÉTODOS

ÁREA DE ESTUDO E PACIENTES

Foram avaliados 69 pacientes triados pela equipe local da Funasa com suspeita de LTA nas cidades de Rio Branco, Sena Madureira e na localidade de Antimari, estado do Acre. Destes pacientes, 44 tinham suspeita clínica prévia de acometimento de mucosa por avaliação dos médicos clínicos. A investigação foi realizada durante a segunda quinzena de agosto de 2002, por uma equipe composta de dois otorrinolaringologistas e um infectologista, encaminhados pela Funasa/Ministério da Saúde e Fiocruz-Bahia, além de profissionais da Funasa e agentes comunitários. Os pacientes foram informados sobre os procedimentos realizados e os participantes registraram seu consentimento através de assinatura de termo de consentimento.

PROCEDIMENTOS DIAGNÓSTICOS

Todos os pacientes foram submetidos a anamnese e exame físico otorrinolaringológico com preenchimento de ficha com dados da investigação clínica. Para realizar a intradermoreação de Montenegro (IDRM) utilizou-se 0,1ml contendo 25µg de antígeno de *Leishmania* injetado na epiderme com leitura após 48 a 72 horas. Considerou-se teste positivo quando a pápula ou nódulo formado no local da inoculação foi igual ou maior que 5mm. As amostras de tecido cutâneo e da mucosa nasal para

exame histopatológico foram conservadas em formalina tamponada a 10%. Secções de 5µm foram coradas com HE e foi realizado ensaio de imunoperoxidase usando anticorpo policlonal contra *Leishmania*, como descrito previamente(9).

Pacientes com suspeita de rinite alérgica foram submetidos ao teste cutâneo para alérgenos inalatórios com Prickit® (FDA Allergenic) contendo 10 alérgenos inalatórios diferentes. Promoveu-se uma leve punctura através de uma gota do alérgeno na face anterior do ante-braço após assepsia da pele com álcool a 70% e demarcação da região com caneta dermatográfica. Procedeu-se a leitura após 15 minutos do início do teste e foram considerados positivos aqueles com média de pápula maior ou igual a 3mm e controle negativo sem formação de pápula (10). Realizou-se teste imunoenzimático (ELISA) para detecção de anticorpo circulante, com ponto de corte de 0,07.

AMOSTRAS COLETADAS

A amostra de tecido cutâneo para exame histopatológico foi obtida por *punch* de 4mm sendo retirado fragmento da borda da lesão após anestesia local com xilocaína a 2%. As biópsias de pacientes com lesão mucosa suspeita foram realizadas com pinça Takahachi cortante após anestesia local com xilocaína spray a 10%. Um fragmento foi separado para estudo anátomo-patológico e PCR (reação de polimerase em cadeia). Para exame sorológico foram coletados por punção venosa periférica 10ml de sangue, que foi posteriormente desfibrinado e centrifugado para obtenção do soro e as amostras foram conservadas a 4° C até o uso.

PCR

Secções de 30µm de blocos de parafina de biópsias de pacientes foram usadas para extração de DNA. A extração de DNA das biópsias foi feito com o Kit Nucleon® HT de acordo com as instruções do fabricante. As amostras foram diluídas em 50 µl de TE (10mM Tris-HCl, pH 8.0; 0.1mM EDTA, pH 8.0). PCR foi realizado com primers 5'-GGG (G/T)AGGGGCGTTCT(G/C)CGAA-3' e 5'-(G/C)(G/C)(G/C)(A/T)CTAT(A/T)TTACACCAACCC C-3' que amplificam uma região conservada de 120-pb do minicírculo do cinetoplasto gerando um fragmento. Uma mistura da reação foi preparada contendo 50mM KCl, 10mM Tris-HCl (pH 8.0), 0.2mM de cada deoxinucleotídeo (Invitrogen, Carlsbad, CA), 1µM de cada primer, 1,25 unidades de Taq polimerase (Invitrogen, Carlsbad, CA) e 2.5µl de DNA da amostra em

um volume final de 25 µl. As condições de PCR foram: desnaturação a 94°C por 3 min, seguida de 30 ciclos de 94°C por 30 segundos, 55°C por 30 segundos e 94°C por 45 segundos com extensão final de 72°C por 10min. As reações de amplificação foram analisadas por eletroforese em gel de agarose seguida por marcação com brometo de etídeo e visualização sobre luz UV.

TRATAMENTO

Pacientes com diagnóstico de doença mucosa nasal foram tratados com Antimoniato-N-metil-glucamina (Sb^{+5}) na dose de 20mg/ Sb^V /kg/dia durante 30 dias e os pacientes com diagnóstico de leishmaniose cutânea foram tratados com 10 a 15mg/ Sb^V /kg/dia, de acordo com Manual de Controle de Leishmaniose Tegumentar Americana da Funasa - Ministério da Saúde – 5ª. edição (4). Pacientes com manifestação mucosa extranasal foram encaminhados para tratamento em unidade de referência da rede hospitalar local.

RESULTADOS

Foram examinados 69 pacientes no período de 26 a 30 de agosto do ano de 2002, nas cidades de Rio Branco, Sena Madureira e na localidade de Antimari. Destes pacientes, 44 tinham suspeita clínica anterior de acometimento de mucosa. Após avaliação clínica e exames complementares, 10 pacientes apresentavam lesão compatível com LM em atividade. Três pacientes apresentavam lesão cicatricial na mucosa nasal compatível com LM no passado e sem sinais de atividade no momento (FIGURA 1)

Dos quarenta e quatro pacientes encaminhados para avaliação com suspeita de LM trinta e quatro não tiveram doença confirmada pelo exame físico e exames complementares. Os diagnósticos diferenciais mais comuns apresentados foram rinite alérgica, desvio septal e rinite vasomotora, sendo que 17 pacientes apresentaram sintomas inespecíficos de ardor e dor nasal, sem alterações ao exame físico, com diagnóstico clínico não definido nesta avaliação inicial (FIGURA 2)

Destes pacientes avaliados, um grupo havia sido tratado com glucantime para suposta LM, sendo que a dose empregada variou de 10 a 200 ampolas. Quatorze pacientes (aproximadamente 32% daqueles com suspeita de LM) foram tratados previamente com glucantime sem evidência de lesão mucosa em atividade ou cicatriz

mucosa no momento da avaliação, sendo que aproximadamente 70% deles tinham reação de Montenegro positiva.(FIGURA 3)

Entre os casos de LM em atividade, os sintomas mais freqüentes foram crostas, epistaxe, rinorréia, prurido, obstrução e esternutos, sendo que a presença de crostas foi o único sintoma comum a todos os pacientes com doença mucosa (FIGURA 4).

Os achados de exame físico entre os pacientes com LM confirmada foram mais freqüentemente infiltrado nasal, hiperemia e ulceração, acometendo septo nasal e cornetos inferiores. Três pacientes apresentavam doença em orofaringe, sendo que dois deles tinham também acometimento de mucosa laríngea, necessitando de internamento hospitalar para tratamento.(figura 5)

Dos dez pacientes com suspeita clínica de LM em atividade, oito foram biopsiados com confirmação anátomo-patológica em seis deles. Os outros dois resultados revelaram, respectivamente, processo inflamatório crônico, não sendo identificada *Leishmania* na amostra, ou apenas material necrótico. Os testes de PCR destes pacientes foram todos positivos.

Vinte e cinco por cento dos casos de LM em atividade não apresentavam história prévia de leishmaniose ou cicatriz cutânea. Os pacientes com passado de LC tinham cicatrizes mais freqüentemente em membros inferiores e tórax.

DISCUSSÃO

O estudo mostrou um número superestimado de casos notificados de LM no Acre no período estudado. Entre os pacientes com suspeita de LM encaminhados para avaliação otorrinolaringológica, a confirmação ocorreu em apenas 29,5%. Muitos pacientes foram tratados com glucantime provavelmente de forma indevida já que não apresentaram, na avaliação otorrinolaringológica, indícios de doença ativa ou progressa. A maioria destes pacientes foi submetida a tratamento sendo utilizado como parâmetro diagnóstico a IDR e queixas clínicas nasais inespecíficas, sem avaliação do especialista. Na cidade de Sena Madureira houve maior freqüência de tratamento inadequado com glucantime. Dos 12 pacientes avaliados com suspeita de doença mucosa, nove haviam sido tratados com glucantime e apenas um apresentava, de fato, a doença e fora tratado inadequadamente, com dez ampolas de glucantime. Assim, vários indivíduos utilizaram a glucantime sem indicação clínica. O tratamento com glucantime pode gerar efeitos colaterais como artralgia, palpitações, choque pirogênico, edema e

insuficiência renal. O mal estar e a artralgia, que são efeitos colaterais frequentes, podem limitar as atividades laborativas diárias no período do tratamento. Além disso, o uso inadequado do glucantime representa um custo desnecessário e elevado.

Pacientes com diagnóstico equivocado de LM apresentavam outras patologias responsáveis pelos sintomas nasais e tiveram retardo no tratamento adequado. Por outro lado, doentes com LM em atividade foram tratados com subdoses da droga e acompanhados inadequadamente. Isto contribui para maior índice de recrudescência da doença e de resistência à droga (3,6,7). A referência de um otorrinolaringologista para avaliação dos casos suspeitos de LM é necessária para minimizar os erros diagnósticos. Na maioria dos diagnósticos diferenciais realizados não houve necessidade de exames adicionais para excluir a hipótese de LM.

Alguns exames complementares foram utilizados para definição diagnóstica dos casos de LM. O PCR neste estudo apresentou elevada sensibilidade, sendo superior ao exame histopatológico associado a imunofluorescência o que está de acordo com estudos recentes deste método diagnóstico (11,12). Entretanto, em outros estudos, esta sensibilidade do PCR é variável entre 63 e 97% (10,12-14). A IDRМ positiva é de pouca valia para análise de doença em atividade na área endêmica, visto que a maioria dos indivíduos no campo já teve contato prévio com o antígeno e tem reatividade positiva. O valor deste teste é maior quando ocorre resultado negativo durante a avaliação de um paciente com suspeita de LM em atividade, diminuindo a possibilidade desse diagnóstico, pois os pacientes com a forma mucosa apresentam hiper-responsividade de células T e hipersensibilidade tardia (15). Neste estudo, a utilização da IDRМ junto com queixas nasais inespecíficas como critérios diagnósticos únicos para LM culminou em uma taxa elevada de erros. O exame físico isolado também não é suficiente, pois os achados podem ser encontrados em outras doenças com acometimento nasal, como paracoccidiodomicose, hanseníse virchowiana e sífilis (4,16). A associação de exames complementares com avaliação otorrinolaringológica é necessária para diagnóstico da LM.

Entre os pacientes analisados com LM em atividade, observaram-se estágios avançados da doença, sendo frequente o achado de perfuração septal. Três pacientes já apresentavam acometimento extra-nasal e dois deles tinham doença atingindo laringe. Estes casos totalizaram 40% dos doentes com lesão mucosa, que é um valor proporcionalmente elevado comparado aos relatos de literatura, onde cerca de um terço dos pacientes têm envolvimento de orofaringe e menos de 10% têm acometimento de

laringe (3,16). Estas descrições de lesões em estágios mais graves revelam uma deficiência no diagnóstico e tratamento precoces desta forma clínica, e é muito improvável que decorram da ação de um tipo de parasita mais patogênico.

CONCLUSÃO

Na avaliação realizada concluiu-se não haver uma apresentação epidêmica de casos de LM no Acre, como suposto pelos dados oficiais obtidos através de notificação compulsória. Havia um percentual considerável de erros diagnósticos atribuíveis ao atendimento prestado sem a presença de um otorrinolaringologista. O diagnóstico e acompanhamento inadequados promoveram o retardo no tratamento das pessoas com outras patologias nasais, a exposição de pacientes sem LM aos efeitos colaterais do uso do glucantime e ao tratamento incorreto de formas clínicas mais graves da LM.

Nos oito casos em eu foi empregado, o método de PCR apresentou sensibilidade de 100% no diagnóstico da forma mucosa da LTA.

AGRADECIMENTOS

Agradecemos à equipe da Funasa do Ministério da Saúde e à Secretaria de Saúde do estado do Acre por viabilizarem o trabalho, fornecendo transporte, estadia, material e equipe de apoio no campo.

REFERÊNCIAS BIBLIOGRÁFICAS

1. HERWALDT, B.L. Leishmaniasis. **Lancet**, **354**:1191-99, 1999.
2. LLANOS-CUENTAS, E.A.; MARSDEN, P.D.; CUBA, C.C.; BARRETO, A.C.; CAMPOS, M. Possible risk factors in development of mucosal lesions in leishmaniasis. **Lancet**, **2(8397)**:295, 1984.
3. MARSDEN, P.D. Mucosal leishmaniasis (“espundia” Escomel, 1991). **Trans. R. Soc. Trop. Med. Hyg.** **80**: 859-876, 1986.
4. OSORIO, L.E; CASTILLO, C.M.; OCHOA, M.T.; Mucosal leishmaniasis due to *Leishmania (Viannia) panamensis* in Colombia: clinical characteristics. **Am. J. Trop. Med. Hyg.**, **59(1)**: 49-52, 1998.

5. MARSDEN, P.D.; LESSA, H.A.; OLIVEIRA, M.R.; ROMERO, G.A.; MAROTTI, J.G.; SAMPAIO, R.N.; BARRAL, A.; CARVALHO, E.M.; CUBA, C.C.; MAGALHAES, A.V.; MACEDO, V.O. Clinical Observation of Unresponsive Mucosal Leishmaniasis. **J. Trop. Med. Hyg** **59**: 543-545,1998.
6. GROGL, M., THOMASIN, T.N., FRANKE, E.D. Drug Resistance In Leishmaniasis; its implication in Systemic chemotherapy of cutaneous and mucocutaneous disease. **Am J.Trop. Med. Hyg** **47**: 117-126, 1992
7. COSTA, J.M.L.; NETTO, E.M.; MARSDEN, P.D.; Acute airway obstruction due to oedema of larynx following antimony therapy in mucosal leishmaniasis. **Rev. Soc. Bras. Med. Trop.** **19**: 109, 1986
8. BARRAL, A.; PEDRAL-SAMPAIO, D.; GRIMALDI, JR. G.; MOMEN, H.; MCMAHON-PRATT, D.; DE JESUS, A.R.; ALMEIDA, R.; BADARÓ, R.; BARRAL-NETTO, M.; CARVALHO, E.M.; JOHNSON, W.D. Leishmaniasis in Bahia, Brazil: evidence that *Leishmania amazonensis* produces a wide spectrum of clinical disease. **Am. J. Trop. Med. Hyg.** **44**: 536-546, 1991.
9. RODRIGUES, E.H.; FELINTO DE BRITO, M.E.; MENDONCA, M.G.; WERKHAUSER, R.P.; COUTINHO, E.M.; SOUZA, W.V.; MILITAO DE ALBUQUERQUE, M.D.E. F.; JARDIM, M.L.; ABATH, F.G. Evaluation of PCR for Diagnosis of American Cutaneous Leishmaniasis in an Area of Endemicity in Northeastern Brazil. **J. Clin. Microb**, **40(10)**:3572-3576, 2002.
10. BERNSTEIN, I. L.; STORMS, W. W. Practice parameters for allergy diagnostic testing. Joint Task Force on Practice Parameters for the Diagnosis and Treatment of Asthma. The American Academy of Allergy, Asthma and Immunology and the American College of Allergy, Asthma and Immunology. **Ann. Allergy Asthma Immunol.** **75(6)**: 543-625, 1995.
11. MEDEIROS, A.C.R.; RODRIGUES, S.S.; ROSELINO, A.M.F. Comparison of the Specificity of PCR and the Histopathological Detection of *Leishmania* for the Diagnosis of American Cutaneous Leishmaniasis. **Braz. J. Med. Biol. Res.** **35 (4)**:421-424, 2002.

12. ONUMA, H.; MATSUI, C.; INOUE, K.; UEZATO, H.; NONAKA, S.; HASHIGUCHI, Y.; MOROHASHI, M. A case of mucosal leishmaniasis: beneficial usage of polymerase chain reaction for diagnosis. **Int. J. Dermatol.** **40**: 765-767, 2001.
13. EL HASSAN, A.M., KROON, C.C.M., ELTOUM, E.A., GHALIB, H.W. Identification of *Leishmania* from Mucosal Leishmaniasis by Recombinant DNA Probes. **Trans. Royal Soc. Trop. Med. Hyg**, **86**:158-160, 1992
14. CARVALHO, E.M.; JOHNSON, W.D.; BARRETO, E.; MARSDEN, P.D.; COSTA J.M.L.; REED S.; ROCHA H. Cell mediated immunity in American cutaneous and mucosal leishmaniasis. **J. Immunol.** **135**: 4144-4148, 1985
15. ZAJTCHUK, J.T.; CASLER, J.D.; NETTO, E.M.; GROGL, M.; NEAFIE, R.C.; HESSEL, C.R.; DE MAGALHAES, A.V.; MARSDEN, P.D. Mucosal leishmaniasis in Brazil. **Laryngoscope**, **99**: 925-939, 1999.
16. COSTA, J.M.C. Manual de Controle da Leishmaniose Tegumentar Americana.. 5º edição, ver e ampl.. Brasília: Ministério da Saúde. Fundação Nacional de Saúde, 2000.

FIGURA 1. Distribuição dos casos suspeitos e casos confirmados de LM segundo local do atendimento

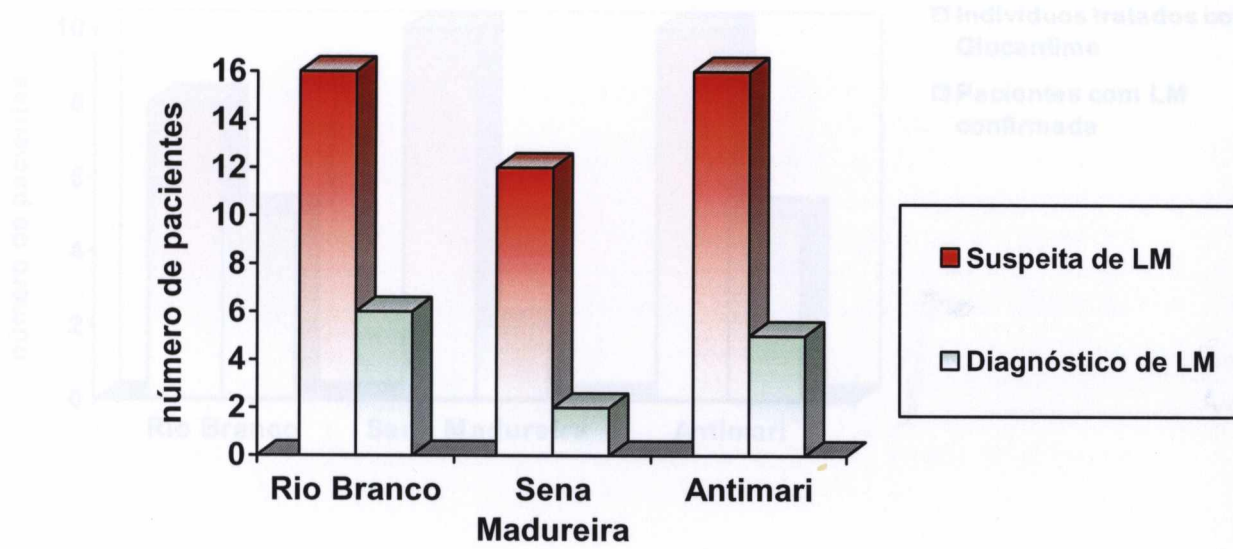


FIGURA 2. Diagnósticos dos pacientes atendidos com suspeita de LM não confirmada

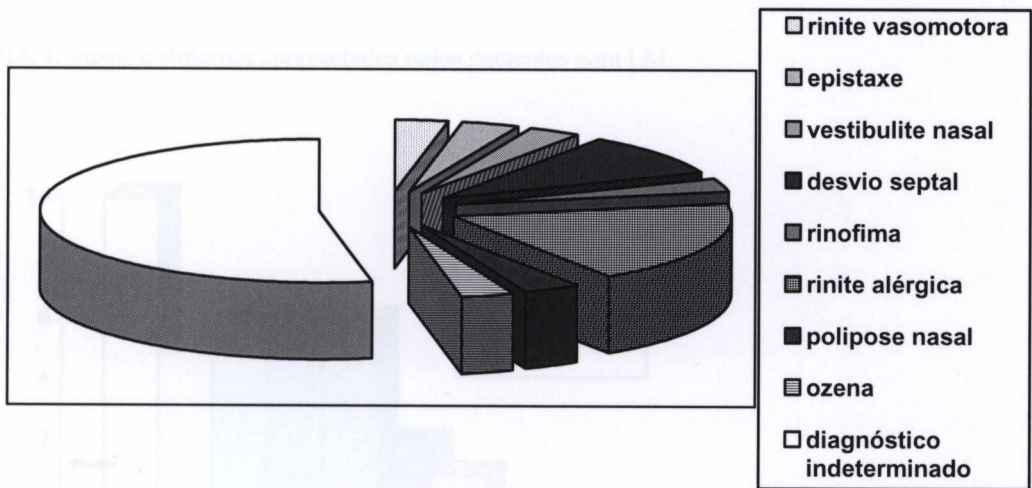


FIGURA 3. Total de indivíduos tratados com glucantime e de pacientes com LM confirmada, segundo local do atendimento.

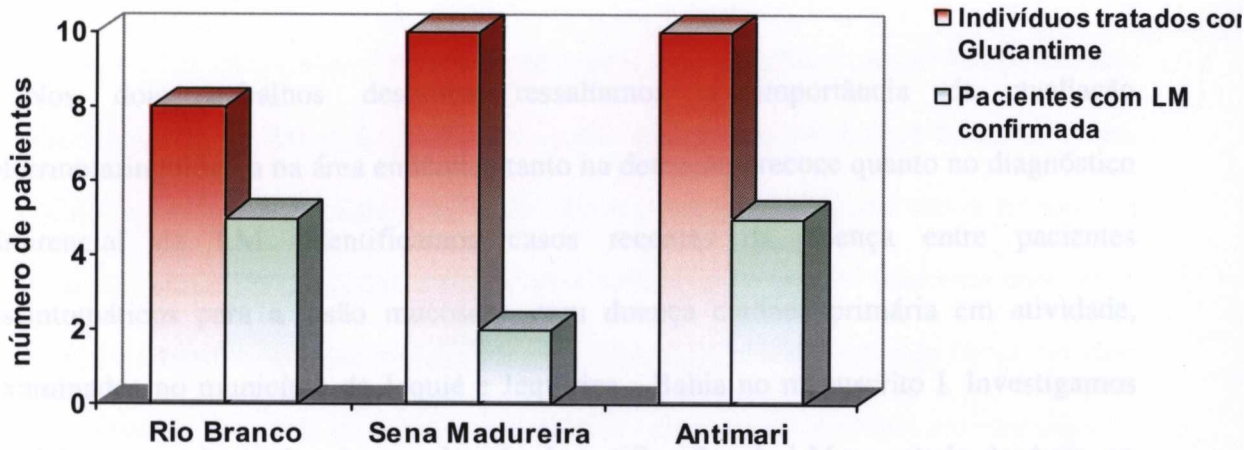


FIGURA 4. Sinais e sintomas apresentados pelos pacientes com LM

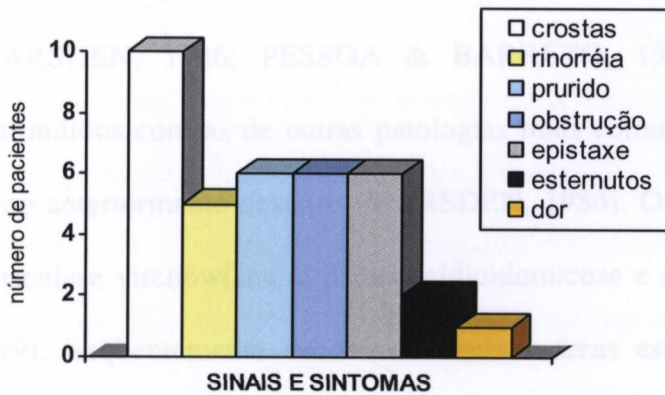
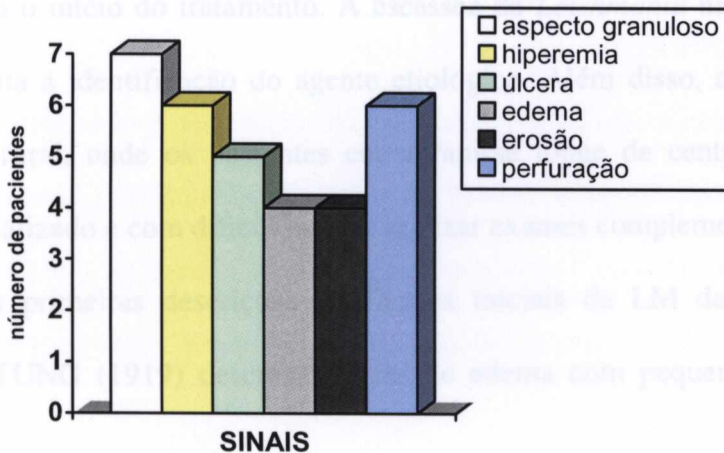


FIGURA 5. Achados de exame físico dos pacientes com LM.



4. DISCUSSÃO

Nos dois trabalhos descritos ressaltamos a importância da avaliação otorrinolaringológica na área endêmica tanto na detecção precoce quanto no diagnóstico diferencial da LM. Identificamos casos recentes da doença entre pacientes assintomáticos para a lesão mucosa e com doença cutânea primária em atividade, examinados no município de Jequié e Jequiçá - Bahia no manuscrito I. Investigamos também a ocorrência de número elevado de notificações de LM no estado do Acre, no manuscrito II.

A LM geralmente é descrita como doença de evolução lenta e quando é identificada e tratada, a maioria dos pacientes já apresenta lesões de caráter destrutivo, como a perfuração septal (PESSOA & BARRETO, 1948). Alguns fatores contribuem para o retardo no diagnóstico. Nas fases iniciais a sintomatologia é pobre e inespecífica (MARSDEN, 1986; PESSOA & BARRETO, 1948). Os sinais e sintomas são confundidos com as de outras patologias mais comuns a exemplo da rinite alérgica, como anteriormente descrito (MARSDEN, 1986). Outras doenças infecciosas, como a hanseníase virchowiana, a paracoccidiodomicose e a tuberculose (ZAJTCHUK *et al.*, 1999), freqüentemente encontradas nessas áreas estudadas, também fazem parte do diagnóstico diferencial, com características clínicas semelhantes à LM, o que por vezes retarda o início do tratamento. A escassez da *Leishmania* nas lesões mucosas também dificulta a identificação do agente etiológico. Além disso, a LM é mais freqüente no meio rural, onde os pacientes encontram-se longe de centros de tratamento médico especializado e com dificuldade de realizar exames complementares.

As primeiras descrições das lesões iniciais da LM datam do início do século. HARTUNG (1919) descreveu áreas de edema com pequenas granulações em locais

restritos da mucosa. BARRETO(1935) descreveu hiperemia circunscrita com uma leve infiltração na mucosa nasal septal ou no corneto inferior. No artigo I, o exame rotineiro de doentes com LC primária mostrou que lesões que poderiam passar despercebidas foram detectadas na mucosa nasal desses pacientes. As lesões iniciais descritas foram pequenas áreas hiperemiadas, edema de mucosa, associando-se ou não a erosão e a granulação, limitadas ao septo anterior e/ou corneto inferior. A anatomia patológica revelou infiltrado de células mononucleares, com IMH positiva em três casos, necrose fibrinóide ou de coagulação, granulomas, células epitelióides e em um caso vasculite.

Mesmo na ausência de sintomas, é possível identificar lesões, que geralmente estão em estágio inicial, como visto para cinco dos pacientes com doença concomitante, mas que já podem estar acometendo também a faringe e a laringe – paciente C do artigo I. Nesse trabalho, a identificação precoce da lesão mucosa foi possível com exame rotineiro pelo otorrinolaringologista de todos os pacientes recém-diagnosticados com LC primária na área endêmica. A LM acomete mais frequentemente pessoas residentes na zona rural, principalmente lavradores. Como essa população dispõe de poucos recursos financeiros e reside em áreas distantes dos centros de diagnóstico e tratamento, o diagnóstico dá-se frequentemente quando os pacientes já apresentam queixas clínicas e a doença encontra-se infiltrando regiões extensas do septo e/ou mucosa oral, faríngea e laríngea. Nesse estágio, a resposta ao tratamento é pior e aumentam-se os riscos de complicações como obstrução respiratória e óbito (MARSDEN, 1986; COSTA *et al.*, 1986).

No diagnóstico diferencial da LM, a avaliação otorrinolaringológica também se faz imprescindível. ZAJTCHUK *et al.*(1999) analisando 67 pacientes com suspeita clínica de LM ativa ou inativa nas áreas endêmicas de Corte de Pedra e Três Braços- Bahia, encontraram nove casos sem evidência de doença ativa ou cicatriz na mucosa. No

estudo que realizamos no Acre verificamos que o grande número de erros diagnósticos e o tratamento inadequado de doentes com lesões mucosas deveu-se à falta do exame adequado. O diagnóstico incorreto da LM pode ser comum na área endêmica se forem considerados apenas a história clínica e a IDRM. Os sintomas referidos não são específicos da LM e várias patologias nasais podem manifestar-se com esse quadro, a exemplo daquelas referidas no manuscrito II. MARSDEN (1986) referiu que caso não seja possível a detecção do parasita, o diagnóstico da LM na área endêmica deve compreender a história, as características clínicas da lesão mucosa e o teste cutâneo intradérmico positivo para antígeno de *Leishmania* e que a combinação desses três critérios em uma população têm alto valor preditivo. A IDRM é bastante utilizada nas áreas endêmicas e pacientes com lesão cutânea de início há mais de 30 dias ou com doença mucosa em atividade costumam apresentar teste positivo. A sensibilidade do método é elevada, porém pessoas residentes na área endêmica que foram infectadas, mas permaneceram assintomáticas podem apresentar positividade. O teste isoladamente não tem valor diagnóstico devendo ser analisado em associação a outros exames e aos dados clínicos.

No Brasil, a LM tem como principal agente etiológico a *L. braziliensis*, mas esse parasita é dificilmente encontrado nas lesões mucosas. A escassez de parasitas é evidente nos exames anátomo-patológicos das lesões e mesmo com a complementação pela IMH há dificuldade de identificação. Técnicas moleculares têm sido empregadas com sucesso na avaliação de lesões cutâneas e mucosas (GHALIB *et al.*, 1992; ONUMA *et al.*, 2001; PIRMEZ *et al.*, 1999. PIRMEZ *et al.* (1999) encontraram 94% de positividade com uso do PCR comparado com 62% das técnicas convencionais (incluindo esfregaço, exame anatomo-patológico e cultura), em um grupo de 216 pacientes com LTA cutânea em uma área endêmica de *L (V) braziliensis*. Entre 24

pacientes com doença mucosa, a positividade foi de 71% contra 17% pelas outras técnicas. Avaliando 41 pacientes com doença mucosa residentes no Acre – Brasil, Oliveira *et al.* (aceito para publicação) utilizando a técnica de PCR encontraram sensibilidade de 97,1% e especificidade de 100%, demonstrando a superioridade dessa técnica em comparação com a IDRM e a histopatologia com IMH. No artigo II realizamos PCR em material de biópsia de oito casos de LM, obtendo sensibilidade de 100%.

A observação de acometimento simultâneo de mucosa e pele datam do início do século XX. Em 1939, PESTANA *et al.* (1939) encontraram simultaneidade em 11,8% dos casos de LM. No mesmo ano, VILLELA (1939) descreveu 10% de simultaneidade de lesões mucosas e cutâneas entre doentes com LM sendo que 70% das lesões mucosas foram detectadas até cinco anos após as lesões de pele. Esse autor relatou:

“... a nossa impressão particular é fundamentada não só na observação constante, em diagnósticos fortuitos ou casuais como também a extensão das lesões atribuídas a pequeno lapso de tempo, é de que a repercussão nas mucosas na maioria dos casos é concomitante às úlceras cutâneas, ou sempre que ainda persista uma dessas lesões. Se os doentes antes não procuraram o médico é devido, em geral, á sua baixa condição social ou material, ou porque, dada a deficiência de meios, os clínicos se vêem sempre em dificuldade para firmar diagnóstico precoce, coisa puramente da alçada dos especialistas, já que exige aparelhagem apropriada e complexa.”

Outros autores também relataram lesões mucosas e cutâneas simultâneas (MARS DEN, 1986; MARZOCHI *et al.*, 1994b; OSORIO *et al.*, 1998; ZAJTCHUK *et al.*, 1999). OSORIO *et al.*, (1998) descreveram lesões simultâneas causadas pela *L. (V.) panamensis* em 14 pacientes. ZAJTCHUK *et al.* (1999) relataram nove casos de lesões concomitantes por *L. braziliensis*, entre esses alguns sem confirmação parasitológica e

com IDRM negativa. MARZOCHI *et al.* (1994b) observaram que esses pacientes apresentavam IDRM fortemente positivas e elevados níveis séricos de anticorpos específicos para *Leishmania*. Para a maioria das lesões descritas como simultâneas nos estudos analisados não há referência se a lesão cutânea encontrada é primária ou metástica, não sendo possível concluir se o surgimento da primeira lesão cutânea foi concomitante à doença mucosa.

No presente estudo, as lesões cutâneas e mucosas concomitantes foram diagnosticadas em pacientes com LC primária, sendo que quatro deles apresentavam tempo de doença cutânea de menos de 30 dias. Pela semelhança da proporção de casos de LC e LM concomitantes (2,7%) desse estudo com aqueles de LM encontrados na literatura (entre 2 e 4%) sugerimos que muitos, senão todos os pacientes com doença mucosa tardia já devam apresentar algum grau de acometimento mucoso nos estágios iniciais da doença cutânea..

A RI do hospedeiro ao parasita é essencial na determinação das diversas apresentações clínicas da doença. Este perfil de resposta é caracterizado pela análise das citocinas produzidas durante a infecção. Por sua vez, as variações no perfil de produção de citocina podem representar em última análise as diferenças genéticas e de padrão de susceptibilidade encontrados nos estudos de HLA. A resposta à infecção por *Leishmania* em populações humanas naturalmente expostas é heterogênea e ainda não está definido se as diferenças nas respostas são determinadas geneticamente. Porém há evidências clínicas de que as diferenças de fenótipos estão relacionadas com os genótipos. O HLA DQw3 parece ser mais freqüente entre pacientes brasileiros com a forma mucosa da leishmaniose em comparação com controles saudáveis sem história de LTA (PETZL-ERLER *et al.*, 1991).

Encontramos poucos dados na literatura sobre níveis séricos de citocinas em pacientes com LTA. DA CRUZ *et al.* (1996) verificaram níveis de TNF- α mais elevados entre doentes com LM comparado a LC. Nos pacientes com doença concomitante descritos no artigo I detectamos baixos níveis de produção de TNF- α . Como esses pacientes apresentam doença mucosa em estágio inicial acreditamos que por esse motivo o perfil de produção de citocina sérica é semelhante àquele encontrado para doentes com LC. Verificamos níveis séricos elevados de IFN- γ , porém também evidenciamos níveis elevados para pacientes com LC, não ocorrendo diferença estatisticamente significativa entre os grupos. A IL-10 não foi detectada pelo método de ELISA nos pacientes com doença concomitante. Em níveis baixos, essa citocina deve ter pouca participação moduladora nessa fase da doença, o que poderia contribuir para a evolução das lesões posteriormente.

Estudos *in vitro* com dosagem de citocinas no sobrenadante de CMSP de pacientes com LTA são freqüentemente encontrados na literatura. RIBEIRO-DE-JESUS *et al.* (1998) mostraram que há diminuição dos níveis de IFN- γ na cultura de CMSP de pacientes nos estágios precoces da doença tegumentar. Os baixos níveis dessa citocina na fase inicial da LM podem permitir a proliferação do parasita e o surgimento da doença. Entretanto encontramos níveis reduzidos dessa citocina apenas em dois dos quatro pacientes com doença concomitante. Uma delas estava gestante. Durante a gestação, ocorre uma supressão da RI mediada por célula, que seria potencialmente deletéria ao feto, com aparente desvio de resposta de Th1 para Th2 e com descrição de remissão de doenças como artrite reumatóide e da esclerose múltipla (LUPPI, 2003). Os níveis de citocinas encontrados nessa paciente podem refletir esse desvio da resposta. Na LTA, a atividade linfoproliferativa correlaciona-se com o tempo de progressão da doença (CARVALHO *et al.*, 1985). Citocinas produzidas por linfócitos, como IFN- γ e

TNF- α , estão mais elevadas em pacientes com LM tardia. Dois pacientes apresentaram níveis elevados de IFN- γ , sugerindo participação dessa citocina na patogênese dessa forma clínica desde a fase inicial.

As manifestações clínicas da LM parecem estar também relacionadas à atividade citotóxica de linfócitos e células NK. A atividade citotóxica de linfócitos TCD8+ e células NK está aumentada em pacientes com LM em comparação com doentes com LC (BRODSKY *et al.*, 1997). Há menor atividade citotóxica de linfócitos de pacientes com LM recente em comparação com pacientes com LM tardia, aproximando-se dos resultados obtidos para pacientes com LC (BARRAL-NETTO *et al.*, 1995). Acreditamos que, com a evolução da doença, persistindo níveis elevados de IFN- γ , haja ativação de linfócitos TCD8⁺, elevação da resposta citotóxica e piora das lesões mucosas.

A patogênese da LM ainda não foi elucidada. Alguns autores acreditam na possibilidade de infecção por auto-inoculação: pacientes com LC transmitiriam o parasita para a mucosa nasal sadia após manipulação da lesão cutânea. Outros sugerem as vias linfática e cutânea para disseminação. Alguns fatores de risco foram descritos para o desenvolvimento de LM. LLANOS-CUENTAS *et al.* (1984) observaram maior frequência de LM entre pacientes com lesões cutâneas múltiplas ou extensas de longa duração abaixo da linha da cintura. Entretanto, SAMPAIO (1984) não encontrou associação entre cicatriz de LC abaixo da cintura e LM. Pacientes com história de tratamento inadequado da lesão cutânea inicial têm maior chance de desenvolver LM (LLANOS-CUENTAS *et al.*, 1984; MARSDEN *et al.*, 1984; MARSDEN *et al.*, 1986). Acreditamos que muitos pacientes já apresentam lesão mucosa no momento do diagnóstico da LC primária e que o tratamento incorreto causa progressão da lesão, sendo identificada posteriormente como LM tardia. Os seis pacientes com diagnóstico

de LC e LM concomitantes foram tratados com glucantime, com esquema utilizado para casos de LM. Quatro pacientes foram acompanhados por um período de cinco a dezesseis meses (média de dez meses), encontrando-se sem lesão cutânea ou mucosa em atividade.

A presença da *Leishmania* no tecido nasal de pacientes com a LC parece ocorrer em fases precoces da infecção da pele. VILELA *et al.* (1936) realizaram raspados nas mucosas nasais íntegras de doentes com lesões cutâneas primárias e encontraram parasitas em alguns casos. Nesse grupo, alguns desenvolveram doença nasal durante o seguimento de seis meses. Entretanto, como este procedimento causa ferimento no tecido nasal, não houve continuidade dos estudos de identificação *in situ* de *Leishmania sp.* Nos casos de lesão mucosa.

Se a *Leishmania* estiver presente na mucosa nasal sadia de alguns pacientes com LC, algum fator desencadeante deve contribuir para o desenvolvimento da lesão mucosa. Para LC, lesão metastática ou recidiva pode ocorrer na presença de trauma. WALTON *et al.* (1974) descreveram quatro casos de soldados americanos no Panamá que, após anos longe da área endêmica e uma vez expostos a pequeno trauma, desenvolveram lesão no sítio do trauma. WORTMANN *et al.*, (2000) descreveram alguns casos de pacientes com LC que desenvolveram lesão no sítio de trauma cutâneo. Além do trauma, a presença de outra infecção pode predispor ao desenvolvimento de lesão metastática por *Leishmania*. BARIO *et al.* (1996) relataram um caso de infecção por *Leishmania* em lesão por *Herpes zoster* de um paciente HIV positivo. Pacientes com LC podem apresentar macrófagos infectados circulantes que na presença de processo inflamatório seriam atraídos para o sítio do trauma. Acreditamos que alguns casos de LM nasal estejam relacionados a trauma, principalmente porque as lesões nesse sítio

desenvolvem-se preferencialmente na região septal anterior e na cabeça do corneto inferior, locais expostos a pequenos traumas por manipulação.

A preferência da *Leishmania* pela mucosa nasal anterior pode estar relacionada à temperatura desse sítio. Sabe-se que algumas espécies de *Leishmania*, como a *L. braziliensis*, preferem baixas temperaturas para proliferação (BERMAN *et. al.*, 1981). Como essa região está exposta às correntes de ar inspiradas, a temperatura local está mais baixa que a corporal e isso pode favorecer o crescimento do parasita. O desenvolvimento de um modelo experimental adequado para avaliar a RI da LM poderá auxiliar no entendimento dessas questões.

5. CONCLUSÃO

- A lesão mucosa na leishmaniose pode surgir concomitante à lesão cutânea primária.
- O exame rotineiro da mucosa de pacientes com LC primária em atividade permite estabelecer diagnóstico precoce da LM.
- O exame ORL, associado à história clínica e à IDRМ, confirmam ou descartam o diagnóstico da LM na maioria dos pacientes com suspeita clínica.
- O aumento do número de notificações de LM no estado do Acre deveu-se a erros diagnósticos.
- O PCR é um importante método diagnóstico para LM, com elevada sensibilidade.

6. PERSPECTIVAS

Para quatro dos seis pacientes com doença mucosa e cutânea concomitantes foram obtidos pares de isolados, com material da lesão cutânea e da lesão mucosa. Esse material será submetido à análise genotípica dos parasitas para definir se as infecções da pele e da mucosa foram causadas pela mesma cepa de *Leishmania*. Esses dados auxiliariam na confirmação da simultaneidade da infecção.

Pretendemos analisar a produção de citocinas *in situ* tanto na lesão mucosa quanto na cutânea, para pacientes com doença concomitante, através de estudos de IMH.

Com o objetivo de verificar a localização precoce do parasita na mucosa nasal e identificar pacientes com LC sob possível risco de desenvolver lesão mucosa, pretendemos continuar a avaliação de pacientes com LC, sem lesão mucosa aparente, tentando identificar parasitas em material nasal pelo método de PCR. O material é obtido através de pequena cureta plástica, denominada Rhinoprobe, utilizada para estudos de citologia nasal. O método é indolor e não causa ferimento à mucosa. Os dados preliminares mostram positividade em alguns casos de LC.

7. REFERÊNCIAS BIBLIOGRÁFICAS

ALCAIS, A.; ABEL, L.; DAVID, C.; TORREZ, M.E.; FLANDRE, P.; DEDET, J.P. Risk factors for onset of cutaneous and mucocutaneous leishmaniasis in Bolivia. **Am. J. Trop. Med. Hyg.** **57(1)**:79-84, 1997.

ALMEIDA, R.P.; ROCHA, P.; JESUS, A.R.; COSTA, J.; CARVALHO, E.M. Evaluation of cellular immune responses in patients with different clinical forms of tegumentary leishmaniasis. **Allergy J. Immunol.** **14**:11-19, 1995.

AMATO, V.S.; DE ANDRADE, H.F.; DUARTE, M.I.S. Mucosal leishmaniasis: *in situ* characterization of the host inflammatory response, before and after treatment. **Acta Tropica** **85 (1)**: 39-49, 2003.

AZULAY, R.D.; AZULAY, R.D.JR. Immune-clinical-pathologic spectrum of leishmaniasis. **Int. J. Dermatol.** **34**:303–307, 1995.

BARRIO, J.; LECONA, M.; COSIN, J.; OLALQUIAGA, F.; J. HERNANZ, J.M.; SOTO, J. *Leishmania* infection occurring in herpes zoster lesions in an HIV-positive patient. **Br. J. Dermatol.** **134(1)**:164-6, 1996.

BALDWIN T., HENRI, S.; CURTIS, J.; O'KEEFFE, M.; VREMEC, D. SHORTMAN, K.; HANDMAN, E. Dendritic Cell Populations in *Leishmania major*-Infected Skin and Draining Lymph Nodes. **Infect. Immun.** **72(4)**: 1991 – 2001, 2004.

BARRAL, A.; BARRAL-NETTO, M.; ALMEIDA, R.; DE JESUS, A.R.; GRIMALDI JÚNIOR, G; NETTO, E.M.; SANTOS I.; BACELLAR O.; CARVALHO E.M. Lymphadenopathy associated with *Leishmania braziliensis* cutaneous infection. **Am. J. Trop. Med. Hyg.** **47**:587-92, 1992.

BARRAL, A.; COSTA, J.M.; BITTENCOURT, A.L.; BARRAL-NETTO, M.; CARVALHO, E.M. Polar and subpolar diffuse cutaneous leishmaniasis in Brazil: clinical and immunopathologic aspects. **Int. J. Dermatol.** **34(7)**: 474-9, 1995.

BARRAL, A.; GUERREIRO, J.; BOMFIM, G.; CORREIA, D.; BARRAL-NETTO, M.; CARVALHO, E.M. Lymphadenopathy as the first sign of human cutaneous infection by *Leishmania braziliensis*. **Am. J. Trop. Med. Hyg.** **53**: 256-259, 1995.

BARRAL, A.; PEDRAL-SAMPAIO, D.; GRIMALDI, JR. G.; MOMEN, H.; MCMAHON-PRATT, D.; DE JESUS, A.R.; ALMEIDA, R.; BADARÓ, R.; BARRAL-NETTO, M.; CARVALHO, E.M.; JOHNSON, W.D. Leishmaniasis in Bahia, Brazil: evidence that *Leishmania amazonensis* produces a wide spectrum of clinical disease. **Am. J. Trop. Med. Hyg.** **44**: 536-546, 1991.

BARRAL, A.; TEIXEIRA, M.; REIS, P.; VINHAS, V.; COSTA, J.; LESSA, H.; BITTENCOURT, A.L.; REED, S.; CARVALHO, E.M.; BARRAL-NETTO, M. Transforming growth factor-beta in human cutaneous leishmaniasis. **Am. J. Pathol.** **147(4)**:947-54, 1995.

BARRAL-NETTO, M.; BARRAL, A.; BRODSKYN, C.I.; CARVALHO, E.M.; REED, S.G. Cytotoxicity in human mucosal and cutaneous leishmaniasis. **Parasite Immunol.** **17(1)**:21-8, 1995.

BARRAL-NETTO, M.; BARRAL, A.; BROWNELL, C.E.; SKEIKY, Y.A.; ELLINGSWORTH, L.R.; TWARDZIK, D.R.; REED, S.G. Transforming growth factor-beta in leishmanial infection: a parasite escape mechanism. **Science**, **257**:545-548, 1992.

BARRAL-NETTO, M., BRODSKYN, C., CARVALHO, E.M., BARRAL, A. Human_leishmaniasis@cytokines.bahia.br. **Braz. J. Med. Biol. Res.** **31**: 149-155, 1998.

BACELLAR, O.; LESSA, H.; SCHRIEFER, A.; MACHADO, P.; RIBEIRO-DE-JESUS, A.; DUTRA, W.O.; GOLLOB, K.J.; CARVALHO, E.M. Up-regulation of

Th1-type responses in mucosal leishmaniasis patients. **Infect. Immun.** **70**: 6734 – 6740, 2002.

BARRETO, M. Das formas mucosas da leishmaniose tegumentar americana e seu tratamento. **Rev. Otorinol.** **3**: 446-461, 1935.

BERMAN, J.D.; NEVA, F.A. Effect of temperature on multiplication of *Leishmania* amastigotes within human monocyte-derived macrophages in vitro. **Am. J. Trop. Med. Hyg.** **30(2)**: 318-21, 1981.

BITTENCOURT, A.L.; COSTA, J.M.; CARVALHO, E.M.; BARRAL, A. Leishmaniasis recidiva cutis in American cutaneous leishmaniasis. **Int. J. Dermatol.** **32(11)**: 802-805, 1993.

BITTENCOURT, A.L., SODRE, A., ANDRADE, Z.A. Pesquisa de anticorpos circulantes pelo método de imunofluorescência na leishmaniose tegumentar. **Rev. Inst. Med. Trop. Sao Paulo** **10(4)**:247-252, 1968.

BLACKWELL, J.M. Genetic susceptibility to leishmanial infections: studies in mice and man. **Parasitology** **112**: Suppl:S67-74, 1996.

BOWDRE, J. H.; CAMPBELL, J. L.; WALKER, D.H.; TART, D. E. Culture of a *Leishmania* species from peripheral blood leucocytes. **Am. J. Clin. Path.**, 75:435-438, 1981;

BRODSKY, C.I.; BARRAL, A.; BOAVENTURA, V.; CARVALHO, E.; BARRAL-NETTO, M. Parasite-driven in vitro human lymphocyte cytotoxicity against autologous infected macrophages from mucosal leishmaniasis. **J Immunol.** **159(9)**: 4467-73, 1997;

CARVALHO, E.M.; JOHNSON, W.D.; BARRETO, E.; MARSDEN, P.D.; COSTA, J.M.L.; REED, S.; ROCHA, H. Cell mediated immunity in American cutaneous and mucosal leishmaniasis. **J. Immunol.** **135**: 4144-4148, 1985.

CASTES, M.; ANGELLI, A.; VERDE, O.; RONDON, A.J. Characterization of the cellular immune response in american cutaneous leishmaniasis. **Clin. Immunol. Immunopathol.** **27**: 176-186, 1983.

CHATELAIN, R.; VARKILA, K.; COFFMAN, R.L. IL-4 induces a Th2 response in *Leishmania major*-infected mice. **J. Immunol.** **148(4)**:1182-1187,1992

COSTA, J.M.L. Manual de Controle da Leishmaniose Tegumentar Americana. 5^o edição, ver e ampl.. Brasília: Ministério da Saúde. Fundação Nacional de Saúde, 2000.

COSTA, J.M.L.; NETTO, E.M.; MARSDEN, P.D.; Acute airway obstruction due to oedema of larynx following antimony therapy in mucosal leishmaniasis. **Rev. Soc. Bras. Med. Trop.** **19**: 109, 1986.

COUTINHO, S.G.; DA-CRUZ, A.M.; BERTHO, A.L.; SANTIAGO, M.A.; DE-LUCA, P. Immunologic patterns associated with cure in human American cutaneous leishmaniasis. Cytokines and T cell phenotypes in cutaneous leishmaniasis. **Braz. J. Med. Biol. Res.** **31**: 139-142,1998.

CUBA CUBA, C.A.; MARSDEN, P.D.; BARRETO, A.C.; JONES, T.C.; RICHARDS, F. The use of different concentrations of leishmanial antigen in skin testing to evaluate delayed hypersensitivity in American cutaneous leishmaniasis. **Rev. Soc. Bras. Med. Trop.** **18**: 231-236, 1985.

DA-CRUZ, A.M.; DE OLIVEIRA, M.P.; DE LUCA, P.M.; MENDONCA, S.C.; COUTINHO, S.G. Tumor necrosis factor-alpha in human american tegumentary leishmaniasis. **Mem. Inst. Oswaldo Cruz** **91(2)**:225-229,1996.

DA-CRUZ, A.M.; BITTAR, R.; MATTOS, M.; OLIVEIRA-NETO, M.P.; NOGUEIRA, R.; PINHO-RIBEIRO, V.; AZEREDO-COUTINHO, R.B.; COUTINHO, S.G. T-cell-mediated immune responses in patients with cutaneous or mucosal leishmaniasis: long-term evaluation after therapy. **Clin. Diagn. Lab. Immunol.** **9(2)**:251-256, 2002.

DE ALMEIDA, M.C. Infective inoculum for *Leishmania*. **Trends Parasitol.** **18:** 154-155, 2002.

DE ALMEIDA, M.C; VILHENA, V.; BARRAL, A.; BARRAL-NETTO, M.
Leishmanial infection: analysis of its first steps. A review. **Mem. Inst. Oswaldo Cruz.** **98(7):** 861-70, 2003.

DE OLIVEIRA, M.R., MACEDO, V.O.; DE CARVALHO, E.M.; BARRAL, A.;
MAROTTI, J.G.; BITTENCOURT, A.; DE ABREU, M.V.; ORGE, M. LA G. O.;
LESSA, H.A., MARSDEN, P.D. Estudo evolutivo da leishmaniose mucosa (7 a
17 anos de seguimento) causada por *Leishmania (Viannia) braziliensis* em
Três Braços, Bahia. **Rev. Soc. Bras. Med. Trop.** 28(4):325-32, 1995.

DABA, S.; YOUSSEF, F.G.; STERLING, L.M.; EL SAWAF, B.M. Vector-Host-
Parasite inter-relationships in Leishmaniasis: A New Concept. **Egypt. J. Biol.** **4:** 157-
164, 2002.

FERNANDES, N.C.;MORGAN, I.;MACEIRA, J.P.; CUZZI, T.; NOE, R.A.M.;
American tegumentary *Leishmaniasis*: hospitalized cases in Rio de Janeiro. **An. Bras.
Dermatol.** (79) no.4 Rio de Janeiro July/Aug. 2004.

FILIPPI, C., HUGUES, S.; CAZARETH, J.; JULIA, V; GLAICHENHAUS, N.;
UGOLINI S. CD4+ T cell polarization in mice is modulated by strain-specific major
histocompatibility complex-independent differences within dendritic cells. **J. Exp.
Med.** **198(2):** 201-9, 2003.

FOLLADOR, I.; ARAUJO, C.; CARDOSO, M.A.; TAVARES-NETTO, J.; BARRAL,
A.; MIRANDA, J.C.; BITTENCOURT, A.; CARVALHO, E.M. [Outbreak of
American Cutaneous Leishmaniasis in Canoa, Santo Amaro, Bahia, Brazil]. **Rev. Soc.
Bras. Med. Trop.** **32:** 497-503,1999.

GHALIB, H.W.; ELTOUM, E.A.; KROON, C.C.; EL HASSAN, A.M. Identification of *Leishmania* from mucosal leishmaniasis by recombinant DNA probes. **Trans. R. Soc. Trop. Med. Hyg.** **86**:158-60, 1992.

GRANT, A.; SPRAGGS, P.D.; GRANT, H.R.; BRYCESON, A.D. Laryngeal leishmaniasis. **J. Laryngol. Otol.** **108**: 1086-1088, 1994.

HERWALDT, B.L. Leishmaniasis. **Lancet**, **354**:1191-99, 1999.

HANDMAN, E.; BULLEN, D.V.R. Interaction of *Leishmania* with the host macrophage. **Trends Parasitol.** **18 (8)**: 332-334, 2002.

HARTUNG, F. P.P. Contribuição ao diagnóstico clínico da leishmaniose nasal. Tese Fac. Med. & Cir. S. Paulo, 1919.

JOSHI, A.; AGRAWAL, S.; GARG, V.K.; THAKUR, A.; AGARWALLA, A.; JACOB, M. Severe mucosal involvement in a patient with cutaneous leishmaniasis from Nepal. **Int. J. Dermatol.** **39**:317-318, 2000.

KENNER, J.R.; ARONSON, N.E.; BRATTHAUER, G.L.; TURNICKY, R.P.; JACKSON, J.E.; TANG, D.B.; SAU, P. Immunohistochemistry to identify *Leishmania* parasites in fixed tissues. **J. Cutan. Pathol.** **26(3)**: 130-136, 1999.

KILLICK-KENDRICK, R. Phlebotomine vectors of the leishmaniasis: a review. **Med. Vet. Entomol.** **4**:1-24, 1990.

LIN, R.Y.; NAHAL, A.; LEE, M.; CLARIN, E.; MENIKOFF, H. Clinical predictors of nasal secretory cell quantities in allergy clinic patients. **Ann. Allergy Asthma Immunol.** **80**: 477-482, 1998.

LLANOS-CUENTAS, E.A.; MARSDEN, P.D.; LAGO, E.L.; BARRETO, A.C.; CUBA, C.C.; JOHNSON, W.D. Human mucocutaneous leishmaniasis in Três Braços, Bahia, Brazil. An area of *L. braziliensis braziliensis* transmission. II Cutaneous disease:

presentation and evolution. **Rev. Soc. Bras. Med. Trop.** **17:** 169-391,1984.

LLANOS-CUENTAS, E.A.; MARSDEN, P.D.; CUBA, C.C.; BARRETO, A.C.; CAMPOS, M. Possible risk factors in development of mucosal lesions in leishmaniasis. **Lancet** **2(8397):**295, 1984.

LUPPI, P. How immune mechanisms are affected by pregnancy. **Vaccine** **21:** 3352-3357, 2003.

MARSDEN, P.D. Clinical Presentation of *Leishmania braziliensis braziliensis*. **Parasitology Today**, **1:**129-133, 1985.

MARSDEN P.D. Mucosal leishmaniasis due to *Leishmania (Viannia) braziliensis* L(V)b in Três Braços, Bahia-Brazil. **Rev. Soc. Bras. Med. Trop.** **27:** 93-101,1994.

MARSDEN, P.D.; BADARO, R.; NETTO, E.M.; CASLER, J.D. Spontaneous clinical resolution without specific treatment in mucosal leishmaniasis. **Trans. R. Soc. Trop. Med. Hyg.** **85(2):**221, 1991.

MARSDEN, P.D.; LESSA, H.A.; OLIVEIRA, M.R.; ROMERO, G.A.; MAROTTI, J.G.; SAMPAIO, R.N.; BARRAL, A.; CARVALHO, E.M.; CUBA, C.C.; MAGALHAES, A.V.; MACEDO, V.O. Clinical Observation of Unresponsive Mucosal Leishmaniasis. **J. Trop. Med. Hyg** **59:** 543-545,1998.

MARSDEN, P.D.; LLANOS CUENTAS, E.A.; LAGO, E.L.; CUBA, C.C.; BARRETO A.C.; COSTA, J.M.; JONES, T.C.; Human mucocutaneous leishmaniasis in Três Braços, Bahia-Brazil. An area of *Leishmania braziliensis braziliensis* transmission. III Mucosal disease. Presentation and inicial evolution. **Rev Soc Bras Med Trop** **17:** 179-186, 1984.

MARTINEZ, J.E; ALBA; ARIAS, L.; ESCOBAR, M.A.; SARAVIA, N.G. Haemoculture of *Leishmania (Viannia) braziliensis* from two cases of mucosal

leishmaniasis: re-examination of haematogenous dissemination. **Trans. R. Soc. Trop. Med. Hyg.** **86**:392-4, 1992.

MARZOCHI MCA, COUTINHO SG, SABROZA PC, SOUZA WJS. Reação de imunofluorescência indireta e intradermoreação para leishmaniose tegumentar americana em moradores na área de Jacarepaguá (Rio de Janeiro). Estudo comparativo dos resultados observados em 1974 e 1978. **Rev. Inst. Med. Trop. São Paulo** **22**: 149-155, 1980.

MARZOCHI, M.C.A.; MARZOCHI, K.B.F. Tegumentary and visceral leishmaniasis in Brazil. Emerging anthroponosis and possibilities for their control. **Cad. Saúde Públ.** **10**: 359-375, 1994a.

MARZOCHI, M.C.A.; MARZOCHI, K.B.F. Proposta de uma classificação clínica simplificada para as leishmanioses tegumentar do novo mundo. **Rev. Soc. Bras. Med. Trop.** **27 (supl. 1)**: 91, 1994b.

MBOW, M.L.; BLEYENBERG, J.A.; HALL, L.R.; TITUS, R.G. *Phlebotomus papatasi* sand fly salivary gland lysate down-regulates a Th1, but up-regulates a Th2, response in mice infected with *Leishmania major*. **J. Immunol.** **161(10)**: 5571-5577, 1998.

MELBY, P.C.; ANDRADE-NARVAEZ, F.J.; DARNELL, B.J.; VALENCIA-PACHECO, G.; TRYON, V.V.; PALOMO-CETINA, A. Increased expression of proinflammatory cytokines in chronic lesions of human cutaneous leishmaniasis. **Infect. Immun.** **62**: 837-842, 1994.

MOLL, H.; FUCHS, H.; BLANK, C.; ROLLINGHOFF, M. Langerhans cells transport *Leishmania major* from the infected skin to the draining lymph node for presentation to antigen-specific T cells. **Eur. J. Immunol.** **23(7)**:1595-601, 1993.

MORIEARTY, P.L.; BITTENCOURT, A.L.; PEREIRA, C.; TEIXEIRA, R.; BARRETO, E.; GUIMARAES, N.A. Borderline cutaneous leishmaniasis.

Clinical, immunological and histological differences from mucocutaneous leishmaniasis. **Rev. Inst. Med. Trop. Sao Paulo** 20(1): 15-21,1978.

NATHAN, C.F.; MURRAY, H.W.; WIEBE, M.E.; RUBIN, B.Y. Identification of Interferon-gamma as a Lymphocyte That Activates Human Macrophages Oxidative Metabolism and Antimicrobial Activity. **J. Exp. Med.** 158: 670-689, 1983.

NETTO- E.M. Avaliação de procedimentos imunodiagnósticos numa área endêmica de leishmaniose tegumentar na Bahia. Tese de Mestrado. Universidade Federal da Bahia, Salvador, BA, Brasil, 1990.

NETTO, E.M.; MARSDEN, P.D.; LLANOS-CUENTAS, E.A.; COSTA, J.M.; CUBA, C.C.; BARRETO, A.C.; BADARO, R.; JOHNSON, W.D.; JONES, T.C. Long-term follow-up of patients with *Leishmania (Viannia) braziliensis* infection and treated with Glucantime. **Trans. R. Soc. Trop. Med. Hyg.** 84(3): 367-70, 1990.

OLIVEIRA, J. G. S.; NOVAES, F. O.; DE OLIVEIRA, C. I.; CRUZ -JUNIOR, A. C.; CAMPOS, L. F.; ROCHA, A. V.; BOAVENTURA V.S.; LIBÓRIO, A.; COSTA, J. M. L.; A. BARRAL. Polymerase Chain Reaction (PCR) highly sensitive for diagnosis of mucosal leishmaniasis. **Acta tropica.** 94(1):55-9, 2005.

OLIVEIRA-NETO, M.P.; MATTOS, M.; PIRMEZ, C.; FERNANDES, O.; GONCALVES-COSTA, S.C.; SOUZA, C.F.; GRIMALDI, G.J.R. Mucosal leishmaniasis ("espundia") responsive to low dose of N-methyl glucamine (Glucantime®) in Rio de Janeiro, Brazil. **Rev. Inst. Med. Trop. S. Paulo,** 42 (6): 323-327, 2000.

ONUMA, H.; MATSUI, C.; INOUE, K.; UEZATO, H.; NONAKA, S.; HASHIGUCHI, Y.; MOROHASHI, M. A case of mucosal leishmaniasis: beneficial usage of polymerase chain reaction for diagnosis. **Int. J. Dermatol.** 40: 765-767, 2001.

OSORIO, L.E.; CASTILLO, C.M.; OCHOA, M.T.; Mucosal leishmaniasis due to *Leishmania (Viannia) panamensis* in Colombia: clinical characteristics. **Am. J. Trop. Med. Hyg.** 59(1): 49-52, 1998.

PESSOA, S.B.; BARRETO, M.P. Leishmaniose Tegumentar Americana. Rio de Janeiro: Serviço de documentação do Ministério da Educação e Saúde. **Imprensa Nacional**, 1948.

PESTANA, B.R. PESSOA, S.B., CORRÊA, A. Notas sobre a leishmaniose no município de Marília, S. Paulo. **Folha Med.** **20**: 97-98, 1939.

PETZL-ERLER, M.L; BELICH, M.P.; QUEIROZ-TELLEZ, F. Association of Mucosal Leishmaniasis with HLA. **Hum. Immunol.** **32**: 254-260, 1991.

PIRMEZ, C.; TRAJANO, V.S.; PAES-OLIVEIRA, M; DA-CRUZ, A. M.; GONÇALVES-DA-COSTA, S.C.; CATANHO, M.; DEGRAVE, W.; FERNANDES O.; Use of PCR in Diagnosis of Human American Tegumentary Leishmaniasis in Rio de Janeiro, Brazil. **J. Clin. Microbiol.** **37 (6)**: 1819–1823, 1999.

REINER, S. L.; LOCKSLEY, R. M. The regulation of immunity to *Leishmania major* **Annu. Rev. Immunol.** **13**:151-77, 1995.

RIBEIRO, J.M. Role of saliva in bloodfeeding by arthropods. **Annu. Rev. Entomol.** **32**:463–78,1987.

RIBEIRO, J.M. Blood-feeding arthropods: live syringes or invertebrate pharmacologists? **Infect. Agents Dis.** **4**:143–52, 1995.

RIBEIRO-DE-JESUS, A.; ALMEIDA, R.P.; LESSA, H., BACELLAR, O.; CARVALHO, E.M. Cytokine profile and pathology in human leishmaniasis. **Braz. J. Med. Biol. Res.** **31**: 143-148, 1998.

ROFFI, J.; DEDET, J.P.; DESJEUX, P.; GARRE, M.T. Detection of circulating antibodies in cutaneous leishmaniasis by enzyme-linked immunosorbent assay (ELISA). **Am. J. Trop. Med. Hyg.** **29(2)**: 183-189,1980.

ROSATO, A. B. Estudo Do Polimorfismo Genético De Isolados De *Leishmania*.
Departamento de Anatomia Patológica e Medicina Preventiva. Salvador:
Universidade Federal da Bahia, 2004, p 36

SACKS, D.; KAMHAW, S. Molecular aspects of parasite-vector and
vector-host interactions in leishmaniasis. **Annu. Rev. Microbiol.** **55**: 453–83, 2001
SANGUEZA O.P.; SANGUEZA J.M.; STILLER M.J.; SANGUEZA P.
Mucocutaneous leishmaniasis: a clinicopathologic classification. **J. Am. Acad.
Dermatol.** **28**: 927-932, 1993.

SAMPAIO, R.N.R. Tratamento hospitalar da leishmaniose cutâneo-mucosa. Tese de
Mestrado, Universidade Federal de Minas Gerais, Belo Horizonte, MG, Brasil.

SARAVIA NG, WEIGLE K, SEGURA I, GIANNINI SH, PACHECO R, LABRADA
LA, GONCALVES A. Recurrent lesions in human *Leishmania braziliensis*
infection--reactivation or reinfection? **Lancet** 336 (8712): 398-402, 1990.

SASSI, A.; LOUZIR, H.; BEN, SALAH. A.; MOKNI, M.; BEN OSMAN, A.;
DELLAGI, K. Leishmanin skin test lymphoproliferative responses and cytokine
production after symptomatic or asymptomatic *Leishmania major* infection in Tunisia.
Clin. Exp. Immunol. **116 (1)**: 127-132, 1999.

SOUSA, W.J., SABROZA, P.C., SANTOS, C.S., DE SOUSA, E., ENRIQUE, M.I.,
COUTINHO, S.G. Montenegro skin test for American cutaneous leishmaniasis carried
out on school children in Rio de Janeiro, Brazil: an indicator of transmission risk. **Acta
Tropica.** 52:111-119, 1992.

SCHUBACH, A.; HADDAD, F.; OLIVEIRA-NETO, M.P.; DEGRAVE, W.; PIRMEZ,
C.; GRIMALDI, G.; FERNANDES, O. Detection of *Leishmania* DNA by polymerase
chain reaction in scars of treated human patients. **J. Infect. Dis.** **178**: 911-4, 1998.

SOSA-ESTANI, S.; SEGURA, E.L.; SALOMON, O.D.; GOMEZ, A.; PERALTA, M.; COUTADA, V.; RUIZ, L.M.. Tegumentary leishmaniasis in Northern Argentina: distribution of infection and disease, in three municipalities of Salta, 1990-1992. **Rev. Soc. Bras. Med. Trop.** **33(6)**: 573-82, 2000.

SKEIKY, Y.A.; BENSON, D.R.; GUDERIAN, J.A.; WHITTLE, J.A.; BACELAR, O.; CARVALHO, E.M.; REED, S.G. Immune responses of leishmaniasis patients to heat shock proteins of *Leishmania* species and humans. **Infect. Immun.** **63**: 4105-4114, 1995.

STROBEL, M.; N'DIAYE, B.; MARCHAND, J.P.; DEDET, J.P. [2d case of cutaneous leishmaniasis with mucous involvement in Senegal]. **Bull. Soc. Pathol. Exot. Filiales** **71**: 423-9, 1978.

VEXANAT, J.A.; BARRETO, A.C.; CUBA, C.A.C.; MARSDEN, P.D. [Epidemiological Characteristics of American Cutaneous Leishmaniasis in an Endemic Region of the State of Bahia. Iii. Phlebotomine Fauna]. **Mem. Inst. Oswaldo Cruz**, **81**:293-301, 1986.

VILLELA, F. Dados estatísticos sobre leishmaniose das mucosas em Araçatuba, S. Paulo. **Folha Med.** **20**: 243-244, 1939.

VILELA, F., PESTANA, B.R., PESSOA, S.B. Presença de *Leishmania braziliensis* na mucosa nasal sem lesão aparente em casos recentes de leishmaniose cutânea. **Hospital.** **16**: 953-960, 1936 .

VOULDOUKIS, I.; RIVEROS-MORENO, V.; DUGAS, B.; OUAAZ, F.; BECHEREL, P.; DEBRE, P.; MONCADA, S.; MOSSALAYI, M.D. The killing of *Leishmania major* by human macrophages is mediated by nitric oxide induced after ligation of the Fc epsilon RII/CD23 antigen. **Proc. Nat. Acad. Sci. USA** **92**: 7804-7808, 1995.

WAECKER, N.J.J.R.; SHOPE, T.R.; WEBER, P.A.; BUCK, M.L.; DOMINGO, R.C.; HOOPER, D.G. The Rhino-Probe nasal curette for detecting respiratory syncytial virus in children. **J. Ped. Infec. Dis.** **12**:326-329, 1993.

WALTON, B.C.; VALVERDE, L. Evidence for trauma as precipitating factor of American leishmaniasis after occult infection. [abstract F6(13)] In: Proceedings of 3d International Congress of Parasitology(Munich) Vienna: Facta Publication.3:1571-1572,1974.

WALTON, B.C.; VALVERDE, L. Racial differences in espundia.. **Ann. Trop. Med. Parasitol.** **73**(1): 23-9,1979.

WALTON, B.C.; VALVERDE, L.; EGUIA Y EGUIA, O. Onset of espundia many years after occult infection with *Leishmania braziliensis*. **Am. J. Trop. Med. Hyg.** **22**: 696-698, 1973.

WEIGLE, K.; SARAVIA, N.G.; Natural history, clinical evolution, and the host-parasite interaction in New World cutaneous Leishmaniasis. **Clin. Dermatol.** **14**(5): 433-50, 1996.


WEINSTOCK, C.; KNOBLOCH, J.; SCHUTHEIS, W.; NORTHOFF, H. Impaired Production of Cytokines in a Case of Human Leishmaniasis. **CID** **25**:1334-1339, 1997.

WHO. The Leishmaniasis and *Leishmania*/HIV Co-Infections. **WHO-Fact Sheet Revised May, 2000.**

WORTMANN, G.W.; ARONSON, N.E.; MILLER, R.S.; BLAZES, D.; OSTER, C.N. Cutaneous leishmaniasis following local trauma: a clinical pearl. **Clin. Infect. Dis.** **31**(1): 199-201, 2000.

ZAJTCHUK, J.T.; CASLER, J.D.; NETTO, E.M.; GROGL, M.; NEAFIE, R.C.; HESSEL, C.R.; DE MAGALHAES, A.V.; MARSDEN, P.D. Mucosal leishmaniasis in Brazil. **Laryngoscope**, **99**: 925-939, 1989.

ANEXO 1- FICHA CLÍNICO-EPIDEMIOLÓGICA DE JEQUIÉ-BAHIA



**Centro de Referência em Doenças
Endêmicas Pirajá da Silva**



PROGRAMA DE CONTROLE DA LEISHMANIOSE TEGUMENTAR AMERICANA (LTA)

FICHA CLÍNICO-EPIDEMIOLÓGICA

A- PARTE CLÍNICA

1. Data de Preenchimento _____ Nº de Registro _____

2. IDENTIFICAÇÃO

Nome: _____ Apelido: _____

Data Nascimento: __/__/__ Sexo: __ Cor: __ Ocupação: _____ Peso _____

Local de Nascimento: _____ Idade _____

Local Provável de contágio: _____

Última procedência: _____

Residência atual: _____

Tempo de moradia: _____ Residência(s) anterior(es): () 1-Sim () 2- Não () 9- NSI

Onde: _____ Há quanto tempo: _____ meses

Local onde reside (ou contágio) tem alguém com LTA: () 1-Sim () 2-Não () 9-NSI

Número de familiares em casa (Excluir paciente): _____

Número de familiares que tiveram LTA: _____ Ano _____

3. ANTECEDENTES MÉDICOS

Já teve LTA: () 1- Sim () 2-Não () 9-NSI

Foi tratado: () 1- Sim () 2- Não () 9-NSI

Natureza do tratamento () 1- Tópico () 2-Sistêmico () 9-NSI

Droga usada: _____ Dose: _____

Ano de tratamento: _____ Onde foi tratado: _____

4. ANTECEDENTES FAMILIARES

Algum caso de LTA na família: () 1- Sim () 2- Não () 9-NSI

Nome: _____ Idade: _____

Ano da doença: _____ Localidade: _____

Grau de parentesco com o caso index: _____

Nome: _____ Idade: _____

Ano da doença: _____ Local: _____

Grau de parentesco com o caso index: _____

Nome: _____ Idade: _____

Ano da doença: _____ Local: _____

Grau de parentesco com o caso index: _____

Nome: _____ Idade: _____

Ano da doença: _____ Local: _____

Grau de parentesco com o caso index: _____

5. SITUAÇÃO EPIDEMIOLÓGICA

Localização do domicílio: () 1. área urbana () 2. área rural () 3- Peri-urbana () 9- NSI

Quantas pessoas residem no domicílio: _____ N^o de cômodos: _____

Instalações sanitárias: () 1- Sim () 2- Não () 9- NSI

Caso sim:

() 1- Dentro do domicílio () 2- Fora do domicílio

() 3- Fora do domicílio e comum a vários domicílios () 9- NSI

Cria animais no quintal: () 1- Sim () 2- Não () 9- NSI

Caso sim, qual(is):

Galinha () 1- Sim () 2- Não () 9- NSI

Cavalos () 1- Sim () 2- Não () 9- NSI

Porcos () 1- Sim () 2- Não () 9- NSI

Cabras () 1- Sim () 2- Não () 9- NSI

Carneiros () 1- Sim () 2- Não () 9- NSI

Jumentos () 1- Sim () 2- Não () 9- NSI

Cães () 1- Sim () 2- Não () 9- NSI

Outros () 1- Sim () 2- Não () 9- NSI Qual _____

Renda familiar mensal (sal. Mínimos) () < 1 () 1 a 2 () 3 a 4 () > 4

6. EXAME FÍSICO

A. Presença de Linfonodos: () 1. Sim () 2. Não () 9. NSI

Caso sim, localização: () 1. EpitrocLEAR () 2. Tibial posterior () 3. Axilar
() 4. Crural () 5. Cervical () 6. Suboccipital () 7. Submandibular
() 8. Inguinal () 9. Outros

Tamanho do gânglio (cm) _____

B. Lesão de Pele: () 1. Sim () 2. Não () 9. NSI

Nº Total de Lesão(ões): _____

Nº Lesão(ões) ulceradas: _____

Duração: _____ (meses)

Localização(ões): _____

Tamanho(s): _____ (cm)

Característica(s) () 1. úmida () 2. vegetante

() 3. mínima () 4. seca () 5. Disseminada

() 6. Verucoíde () 7. Outras () 9. NSI

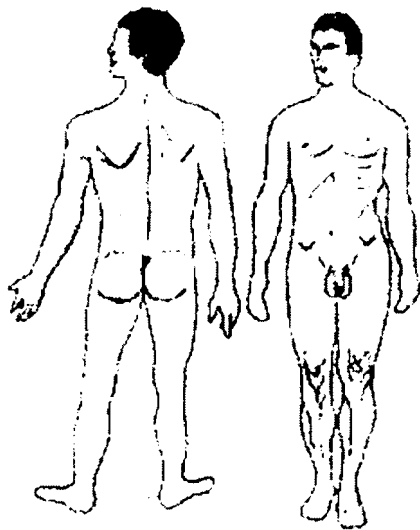
Nº de Lesão(ões) não ulcerada(s) _____

Duração: _____ (meses)

Localização(ões): _____

Tamanho: _____ (cm)

() 9. NSI



Nº Total: _____ Duração _____ (meses)

Localização(ões): _____

Tamanho: _____ (cm)

C. Lesão Mucosa: () 1. Sim () 2. Não () 9. NSI

Queixa Principal:

Queixas associadas: () 1. Prurido () 2. Dor

() 3. Febre () 4. Adenite satélite () 9. NSI

Formas:

() 1. mucosa tardia () 2. mucosa primária () 3. mucosa indeterminada

() 4. mucosa contígua () 5. mucosa concomitante () 6. Outras () 9. NSI

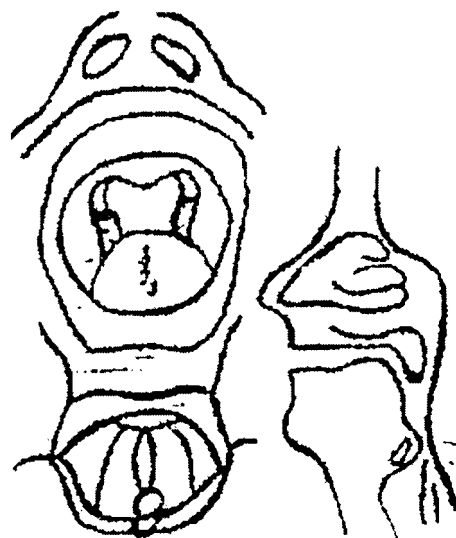
C.1-Mucosa Nasal Ativa: () 1. Sim () 2. Não () 9. NSI

Queixas nasais: () 1. Dor () 2. Secreção () 3. Sangramento () 4. Crostas

() 5. Ferimento () 6. Deformidade () 7. Outras () 9. NSI

Secreção Nasal: () 1. Sim () 2. Não () 9. NSI

Crostas: () 1. Sim () 2. Não () 9. NSI Tipo: _____



Mucosa nasal (Tipo): ()1. Infiltração ()2. Ulceração ()3. Erosão
 ()4. Hiperemia ()4. Edema ()9.NSI

Localização: ()1. Septo anterior ()2. Cabeça de concha inferior
 ()3. Outras ()9.NSI

Lesão Mucosa cicatricial: ()1. Sim ()2. Não ()9.NSI

Tipo: ()1. Cicatriz atrófica ()2. Retração cicatricial ()3. Perfuração
 ()4. Destruição parcial ()5. Destruição total

Localização: ()1. Septo anterior ()2. Cabeça da concha inferior ()3. Outras

C.2- Mucosa bucal: ()1. Sim ()2. Não ()9.NSI

Queixas associadas: ()1. Dor a deglutição ()2. Roquidão prolongada ()3. Outros

Localização: ()1. Palato ()2. Lábios ()3. Úvula ()4. Faringe
 ()5. Laringe ()6. Cordas Vocais ()7. Gengiva

3. Outras mucosas: ()1. Sim ()2. Não ()9.NSI

Qual(ais): _____

Protusão abdominal: ()1-Sim ()2-Não ()9-NSI

Hepatomegalia: ()1-Sim ()2-Não ()9-NSI

Caso Sim: _____ cm RCD _____ cm Apêndice Xifóide

Esplenomegalia: ()1-Sim ()2-Não ()9-NSI

Caso Sim: _____ cm RCE

7- DIAGNÓSTICO LABORATORIAL

A. EXAMES IMUNOLÓGICOS

IDRM		SOROLOGIA: ANO(S)			
Data	Leitura	I.F.I/Data	Título	ELISA/Data	N. Absorbância

B. EXAMES PARASITOLÓGICOS

ESFREGAÇO		CULTURA		INOCULAÇÃO HAMSTER	
Data	Resultado	Data	Resultado	Data	Resultado

BIÓPSIA: ()1.Sim ()2.Não ()9.NSI **FOTO:** ()1.Sim ()2.Não ()9.NSI

Laudo Anexo: ()Sim ()2.Não ()9.NSI

C. EXAMES LABORATORIAIS INESPECIFICOS

EXAMES	Dia (0)	Dia (20)	1 Mês	3 Meses
Hemácias				
Hemoglobina				
Hematócrito				
Leucocitos				
Meta				
Bastões				
Segmentados				
Eosinófilos				
Linfócitos				
Monócitos				
Plaquetas				
Tgo/Tgp	/	/	/	/
Ureia				
Creatinina				
Glicemia /Jejum				
Sorologia- IFI/ELISA	/	/	/	/
Leishmanina				
Ecg				
Vel. Hemossed.				
E. Paras. Fezes				
Amilase/Lipase	/	/	/	/

8- TRATAMENTO

Terapêutica atual:

Droga Empregada: _____

Dosagem Diária: _____

Data Início: _____ Data Término: _____

PARAMETRO EVOLUTIVO	DIAS DE EVOLUÇÃO					
	DIA (0)	DIA 10	DIA 20	01 M	02 M	03 M
Tamanho da lesão (L1)/cm						
Reepitelização parcial						

Reepitalização total						
Edema						
Eritema						
Descamação						
Aparecimento nova lesão						
Cura clínica						

SEGUNDA SÉRIE (CASO NECESSÁRIO)

PARAMETRO EVOLUTIVO	DIAS DE EVOLUÇÃO						
	DIA (0)	DIA 10	DIA 20	DIA 30	01 M	02 M	03 M
Tamanho da lesão (L1)/cm							
Reepitelização parcial							
Reepitalização total							
Edema							
Eritema							
Descamação							
Aparecimento nova lesão							
Cura clínica							

ANEXO 2- FICHA CLÍNICO-EPIDEMIOLÓGICA DO ACRE

PROGRAMA DE CONTROLE DA LEISHMANIOSE TEGUMENTAR AMERICANA (LTA)

B- PARTE CLÍNICA MÉDICA

1. Data de Preenchimento _____ N° de Registro _____

2. IDENTIFICAÇÃO

Nome: _____ Apelido: _____

Data Nascimento: __/__/__ Sexo: ____ Cor: _____ Ocupação: _____ Peso _____

Local de Nascimento: _____ Idade _____

Local Provável de contágio: _____

Última procedência: _____

Residência atual: _____

Tempo de moradia: _____ Residência(s) anterior(es): () 1-Sim () 2- Não () 9- NSI

Onde: _____ Há quanto tempo: _____ meses

Local onde reside (ou contágio) tem alguém com LTA: () 1-Sim () 2-Não () 9-NSI

Número de familiares em casa (Excluir paciente): _____

Número de familiares que tiveram LTA: _____ Ano _____

3. ANTECEDENTES MÉDICOS

Já teve LTA: () 1- Sim () 2-Não () 9-NSI

Foi tratado: () 1- Sim () 2- Não () 9-NSI

Droga usada e dose _____

Ano de tratamento: _____ Onde foi tratado: _____

4. ANTECEDENTES FAMILIARES

Algum caso de LTA na família: () 1- Sim () 2- Não () 9-NSI

5. SITUAÇÃO EPIDEMIOLÓGICA

Localização do domicílio: () 1. área urbana () 2. área rural () 3- Peri-urbana () 9- NSI

Cria animais no quintal: () 1- Sim () 2- Não () 9-NSI

Caso sim, qual(is):

Renda familiar mensal (sal. Mínimos) () < 1 () 1 a 2 () 3 a 4 () > 4

6. EXAME FÍSICO

A. Presença de Linfonodos: () 1. Sim () 2. Não () 9. NSI

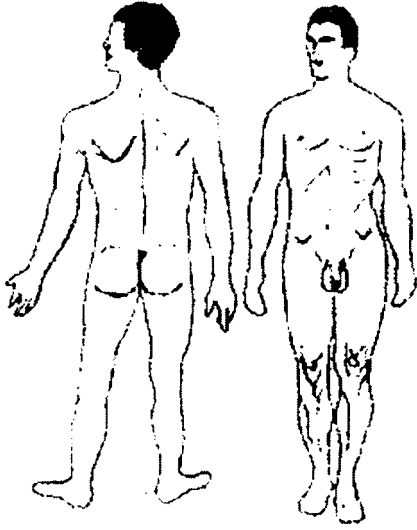
Caso sim, localização: () 1. Epitroclear () 2. Tibial posterior () 3. Axilar

() 4. Crural () 5. Cervical () 6. Suboccipital () 7. Submandibular

()8.Inguinal ()9. Outros

Tamanho do gânglio (cm) _____

B.Lesão de Pele:()1.Sim ()2. Não ()9.NSI



N^o Total de Lesão(ões): _____

N^o Lesão(ões) ulceradas: _____

Duração: _____ (meses)

Localização(ões): _____

Tamanho(s): _____ (cm)

Característica(s) ()1.úmida ()2.vegetante

()3.mínima ()4. seca ()5.Disseminada

()6.Verucoíde ()7.Outras ()9.NSI

N^o de Lesão(ões) não ulcerada(s) _____

Duração: _____ (meses)

Localização(ões): _____

Tamanho: _____ (cm)

()9.NSI

N^o Total: _____ Duração _____ (meses)

Localização(ões): _____

Tamanho: _____ (cm)

Protusão abdominal: ()1-Sim ()2-Não ()9-NSI

Hepatomegalia: ()1-Sim ()2-Não ()9-NSI

Caso Sim: _____ cm RCD _____ cm Apêndice Xifóide

Esplenomegalia: ()1-Sim ()2-Não ()9-NSI

Caso Sim: _____ cm RCE

C. Lesão Mucosa: () 1. Sim () 2. Não () 9. NSI

Queixa Principal:

Queixas associadas: () 1. Prurido () 2. Dor
() 3. Febre () 4. Adenite satélite () 9. NSI

Formas:

() 1. mucosa tardia () 2. mucosa primária
() 3. mucosa indeterminada
() 4. mucosa contígua () 5. mucosa concomitante

C.1- Mucosa Nasal Ativa: () 1. Sim () 2. Não
() 9. NSI

Queixas nasais: () 1. Dor () 2. Secreção
() 3. Sangramento () 4. Crostas
() 5. Ferimento () 6. Deformidade
() 7. Outras () 9. NSI

Secreção Nasal: () 1. Sim () 2. Não () 9. NSI

Crostas: () 1. Sim () 2. Não () 9. NSI Tipo: _____

Mucosa nasal (Tipo): () 1. Infiltração () 2. Ulceração () 3. Erosão
() 4. Hiperemia () 4. Edema () 9. NSI

Localização: () 1. Septo anterior () 2. Cabeça de concha inferior
() 3. Outras () 9. NSI

Lesão Mucosa cicatricial: () 1. Sim () 2. Não () 9. NSI

Tipo: () 1. Cicatriz atrófica () 2. Retração cicatricial () 3. Perfuração
() 4. Destruição parcial () 5. Destruição total

Localização: () 1. Septo anterior () 2. Cabeça da concha inferior () 3. Outras

C.2- Mucosa bucal: () 1. Sim () 2. Não () 9. NSI

Queixas associadas: () 1. Dor a deglutição () 2. Roquidão prolongada () 3. Outros

Localização: () 1. Palato () 2. Lábios () 3. Úvula () 4. Faringe
() 5. Laringe () 6. Cordas Vocais () 7. Gengiva

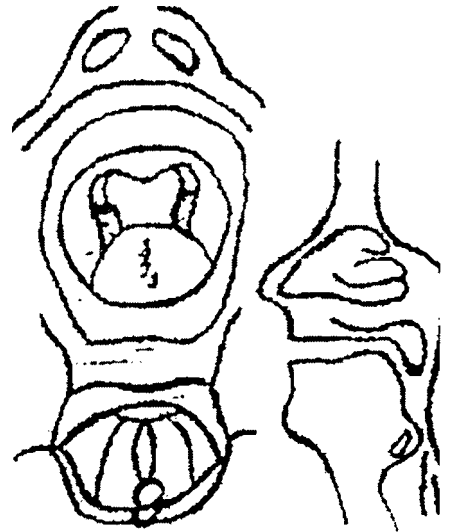
3. Outras mucosas: () 1. Sim () 2. Não () 9. NSI

Qual(ais): _____

BIÓPSIA : () 1. Sim () 2. Não LOCAL

RHINOPROBE-: () 1. Sim () 2. Não

TESTE CUTÂNEO Controle negativo(). Histamina(). Poeira doméstica (). Ácaro ().
Fungos (). Gramíneas(). Epitélio cão(). Epitélio gato (). pólen ().



7- DIAGNÓSTICO LABORATORIAL

A. EXAMES IMUNOLÓGICOS

IDRM		SOROLOGIA: ANO(S)			
Data	Leitura	I.F.I/Data	Título	ELISA/Data	N. Absorbância

B. EXAMES PARASITOLÓGICOS

ESFREGAÇO		CULTURA		INOCULAÇÃO HAMSTER	
Data	Resultado	Data	Resultado	Data	Resultado

ASPIRADO DE LN: ()1.Sim ()2.Não

BIÓPSIA: ()1.Sim ()2.Não Local _____

FOTO: ()1.Sim ()2.Não ()9.NSI

Laudo Anexo: ()Sim ()2.Não ()9.NSI

C. EXAMES LABORATORIAIS INESPECIFICOS

EXAMES	DATA / /200
Hemácias	
Ht/Hb	
Leucocitos	
Bastões/ Meta	/
Segmentados /Linfócitos	/
Eosinófilos /Monócitos	/
Plaquetas	
TGO/TGP	/
Ureia / Creatinina	/
Glicemia Jejum	
ECC	
E. Paras. Fezes	
Amilase/Lipase	/

8- TRATAMENTO

Terapêutica atual:

Droga Empregada: _____

Dosagem Diária: _____


Data Início: _____ Data Término: _____

PARAMETRO EVOLUTIVO	DIAS DE EVOLUÇÃO					
	DIA (0)	DIA 10	DIA 20	01 M	02 M	03 M
Tamanho da lesão (L1)/cm						
Reepitelização parcial						
Reepitalização total						
Edema						
Eritema						
Descamação						
Aparecimento nova lesão						
Cura clínica						

9- EFEITOS COLATERAIS

EFEITOS ADVERSOS
ARTRALGIA()
MIALGIA()
DOR ABDOMINAL()
ANOREXIA()
NAUSEAS()
VÔMITOS()
PALPITAÇÕES()
FEBRE()
OUTROS() QUAIS:

10- OBSERVAÇÕES:



ANEXO 3 - TERMO DE CONSENTIMENTO

Eu, _____, fui informado de que este estudo é uma pesquisa e que seu objetivo é determinar a relação entre a resposta imune e a presença ou não de parasitas detectáveis pelo exame de material extraído na mucosa nasal em pacientes que têm doença nasal. A participação neste estudo é voluntária e não haverá qualquer prejuízo no meu acompanhamento ou tratamento caso não queira participar. Estão previstas: a doação de sangue, a realização de teste cutâneo de Reação de Montenegro e a realização de biópsia da lesão. Os procedimentos serão os seguintes:

Doarei 20 ml de sangue para testes laboratoriais antes do início do tratamento

Os possíveis desconfortos e riscos inerentes a este procedimento são aqueles relacionados à retirada de sangue venoso. Dor local e, raramente, infecção podem ocorrer no local da coleta do sangue. Este procedimento médico é rotineiro e todos os cuidados apropriados serão tomados.

Será inoculado 0,1ml de solução contendo antígeno de *Leishmania*, via intradérmica, no antebraço e após 48 a 72 horas será realizada a leitura do resultado deste exame. Os desconfortos e riscos inerentes a este procedimento são ardor e coceira, podendo raramente surgir pequena úlcera no local da aplicação.

Após limpeza da lesão e anestesia local será realizada biópsia de 4mm da lesão para coleta de material com finalidade diagnóstica.

Os resultados serão discutidos comigo e considerados confidenciais. Os resultados serão divulgados na forma de comunicação científica, não permitindo a identificação individual dos pacientes. Os doutores Jackson Costa e Viviane Boaventura discutiram comigo esta informação e colocaram-se a disposição para outras perguntas através dos telefones – (x71) 356-4320 ou 356-8822 (ramal- 286) ou no endereço – FIOCRUZ – Centro de Pesquisas Gonçalo Muniz- Rua Valdemar Falcão, 121, Brotas. Caixa Postal 701- CEP – 40295-001. Salvador-Bahia.

Minha participação neste estudo é voluntária e sou livre para recusar participar ou me retirar em qualquer época após seu início sem afetar ou prejudicar o cuidado médico que devo receber.

Recebi uma cópia do formulário

Pelo presente consinto voluntariamente em participar deste estudo, permitindo que os procedimentos descritos acima sejam realizados em minha pessoa.

Ass. e RG do Paciente _____

Ass. e RG do Médico _____