

# PROTISTAS "INCERTA SEDIS" DE OFÍDIOS DO BRASIL: *TODDIA* FRANÇA, 1912 E *PIRHEMOCYTON* CHATTON & BLANC, 1914 — ESTUDO COMPARATIVO<sup>1</sup>

MARIA AUXILIADORA DE SOUSA \*  
PÉRSIO De BIASI \*\*  
SAMUEL B. PESSÔA \*\*

Instituto Oswaldo Cruz, Rio de Janeiro, Guanabara

Instituto Butantan, São Paulo, São Paulo  
(com 76 figuras)

**SUMÁRIO:** Dentre 683 serpentes procedentes de diferentes pontos do Brasil, 16 (2,4%) apresentaram em seu sangue (em glóbulos vermelhos maduros e imaturos) *Toddia* ou *Pirhemocyton*. Denominamos provisoriamente *Toddia* os parasitos encontrados em *Bothrops moojeni*, *B. pradoi*, *B. jararaca* e *Chironius flavolineatus* e *Pirhemocyton* os encontrados em *B. alternatus*; fornecemos a primeira referência nestes hospedeiros. Estes parasitos foram estudados comparativamente com o objetivo de estabelecermos a extensão de suas afinidades. Com *Toddia* de *B. moojeni* realizamos técnica citoquímica para caracterização de ácidos nucleicos e encontramos positividade apenas para DNA. As maiores afinidades entre os parasitos estudados residiam nas características dos corpúsculos cromáticos e alterações celulares que determinam; observamos quase total identidade nas maneiras como os parasitos da mesma espécie de serpente se apresentaram. Constatamos a coexistência de inclusões globóides, cristalóides e formas intermediárias associada aos parasitos de *B. pradoi* e *B. alternatus*; em *C. flavolineatus* encontramos além dos cristais, raríssimas formas intermediárias entre estes e globóides. Afinidades entre *Toddia* e *Pirhemocyton* abrangendo o tipo de inclusão contrariam as descrições originais, tornando pouco válida esta separação genérica. Discutimos também os fundamentos da criação das espécies e a possível natureza viótica destes parasitos.

**T** *ODDIA* França, 1912 foi o gênero criado para "an unidentified parasite" encontrado por DUTTON, TODD & TOBEY (1907) em eritrócitos de rãs da África; o mesmo era

constituído de um corpúsculo cromático associado a uma ou mais inclusões eritrocitárias semelhantes a cristais. FRANÇA considerou que o parasito possuía várias espécies e denomi-

<sup>1</sup> Recebido para publicação em 23 de agosto de 1973.

\* Bolsista do Instituto Oswaldo Cruz.

Departamento de Zoologia; Laboratório de Protozoologia, C.P. 926; Rio de Janeiro, Brasil.

\*\* Do Instituto Butantan.

Laboratório da Seção de Venenos, C.P. 65; São Paulo, Brasil.

nou *Toddia bufonis* a que descreveu em *Bufo regularis*. MATHIS & LEGER (1911) encontraram tais corpos, também associados a estruturas cristalóides, em hemácias de *Bufo melanostictus*, e acreditando que se tratassem de inclusões celulares anormais chamaram-nos de "corps de Todd".

PROWAZEK (1913), ao examinar as preparações do sangue de um camaleão, assinalou ter encontrado em eritroblastos e hematoblastos formações que, segundo ele, assemelhavam-se aos "corps de Todd" do sangue de sapos. Estas formações, entretanto, por serem acompanhadas de uma inclusão globóide, lembram mais o parasito descrito por CHATTON & BLANC (1914, 1916) em *Tarentola mauritanica* e por eles denominado *Pirhemocytion tarentolae*.

Afinidades entre *Toddia* e *Pirhemocytion* foram mencionadas por alguns autores (2, 4, 10, 15, 25, 27, 29), em geral considerando características do corpo cromático, a presença de uma inclusão, alterações celulares ou mesmo resultados de reações citoquímicas.

*Toddia* tem sido descrita em Anfíbios (19, 20, 26, 27, 35), em Répteis (2, 25, 30) e recentemente em Peixes (3). *Pirhemocytion* foi encontrado principalmente em Répteis, Lacertílios ou Ofídios (4, 7, 8, 10, 11, 14, 15, 17, 24, 28, 29, 34, 36); há apenas uma referência em Anfíbios (16). Até hoje, contudo, a real natureza destes parasitos continua incompletamente esclarecida; alguns autores relacionam *Toddia* e *Pirhemocytion* com os protozoários (2, 3, 4, 22, 35), enquanto outros são partidários de sua natureza virótica (7, 8, 25, 27, 36).

O nosso trabalho fornece informações relativas às características dos

parasitos encontrados em 2 exemplares de *Bothrops moojeni*, 3 de *B. pradoi*, 1 de *B. jararaca*, 1 de *B. alternatus* e 1 de *Chironius flavolineatus*, sendo esta a primeira referência nestes hospedeiros. Pela comparação dos dados obtidos para *Toddia* e *Pirhemocytion*, baseados nos resultados das reações citoquímicas e em outros elementos tirados da literatura, discutimos a validade desta separação genérica, os fundamentos da criação das espécies de acordo com a nomenclatura zoológica e a possível natureza virótica destes parasitos.

#### MATERIAL E MÉTODOS

De janeiro de 1970 a abril de 1973 foram examinados no Instituto Butantan, São Paulo, capital, o sangue de 683 serpentes procedentes de diversos pontos do Brasil, pertencentes às seguintes espécies: *Bothrops moojeni* Hoge, 1965 (nome popular: caieira), *B. pradoi* (Hoge, 1948), *B. alternatus* Duméril, Bibron & Duméril, 1854, *B. jararaca* (Wied, 1824) (jararaca), *B. jararacussu* Lacerda, 1884 (jararacussu), *B. cotiara* (Gomes, 1913) ("cotiara" ou jararaca-de-barriga-preta), *B. neuwiedi* Wagler, 1824 (jararaca pintada), *Crotalus durissus terrificus* (Laurenti, 1768) e *C.d. collilineatus* Amaral, 1926 (cascavel), *Chironius flavolineatus*. Boettger, 1885 (cobra-cipó).

Esfregaços de sangue e compressões de órgãos foram fixados com metanol e corados com Giemsa ou May Grünwald-Giemsa. Alguns esfregaços do sangue de *B. moojeni* foram fixados em álcool-éter; com este material realizamos a reação de Verde Metil-Pironina.

Observamos os parasitos com objetiva de imersão em microscópio Olympus HLS-II e usamos micrômetro ocular Olympus para as medidas. Utilizamos para as microfotos uma câmara Olympus modelo PM-7 e uma câmara automática Orthomat ao usarmos o microscópio Orthoplan, Leitz, adaptado a iluminação de Xenônio.

Tomamos medidas do corpúsculo cromático, da inclusão que podia acompanhá-lo,

das células parasitadas e de eritrócitos não parasitados com aspecto normal; estas últimas medidas tinham por objetivo avaliar a extensão da avaria celular em consequência da infecção. O corpo cromático foi observado quanto à cor, forma, estrutura interna e em relação à inclusão que podia acompanhá-lo. A presença, localização, forma e número de inclusões por célula, também foi computada. Calculamos o percentual de glóbulos vermelhos maduros e imaturos e o daqueles infectados, além da percentagem de ocorrência de corpos cromáticos acompanhados ou não de uma ou mais inclusões citoplasmáticas ou nucleares. Todos os dados obtidos foram comparados entre si para o estabelecimento de semelhanças e diferenças entre os parasitos que estudamos.

### RESULTADOS

Das 683 serpentes examinadas, apenas 16 (2,4%) apresentaram em seu

sangue *Toddia* ou *Pirhemocyton*. Denominamos provisoriamente *Toddia* os parasitos encontrados em *Bothrops moojeni*, *B. pradoi*, *B. jararaca* e *Chironius flavolineatus* e *Pirhemocyton* os encontrados em *B. alternatus*. As dificuldades que tivemos para relacionar convictamente com *Toddia* ou *Pirhemocyton* os parasitos encontrados em *B. pradoi* e *B. alternatus* e *C. flavolineatus* constituem importante ponto de nossa discussão.

Na Tabela I fornecemos a relação das espécies de serpentes examinadas, o número de exemplares de cada uma, o número de casos positivos para parasitos identificados como *Toddia* ou *Pirhemocyton* e, quando possível, sua procedência.

TABELA I

Espécies de serpentes examinadas	Nº de exemplares	N.º de casos positivos para <i>Toddia</i>	N.º de casos positivos para <i>Pirhemocyton</i>	Procedência dos casos positivos
<i>Bothrops moojeni</i>	184	2	—	desconhecida
<i>B. pradoi</i>	92	11	—	Colatina, Espírito Santo
<i>B. jararaca</i>	103	1	—	desconhecida
<i>B. alternatus</i>	27	—	1	"
<i>B. jararacussu</i>	8	—	—	—
<i>B. cotiara</i>	15	—	—	—
<i>B. neuwiedi</i>	62	—	—	—
<i>Crotalus durissus terrificus</i> <i>C. d. collilineatus</i>	187	—	—	—
<i>Chironius flavolineatus</i>	5	1	—	Ribeirão Preto, São Paulo

Estes dados revelam que a frequência de *Toddia* ou *Pirhemocytton* em nossas serpentes apresentou-se muito baixa; entretanto, fato digno de nota foi a ocorrência de *Toddia* em 11 exemplares de *B. pradoi* dentre 15 procedentes, na mesma ocasião, de Colatina (Espírito Santo), correspondendo assim a uma curiosa epidemia, uma vez que todos os exemplares examinados desta espécie (92) tinham a mesma procedência.

Selecionamos 3 dentre os 11 exemplares parasitados de *B. pradoi* para o estudo comparativo juntamente com

os demais das outras espécies de serpentes.

A parasitemia por *Toddia* ou *Pirhemocytton* mostrou-se bastante variável nos espécimes estudados; os parasitos ocorreram na maioria dos casos tanto em glóbulos vermelhos maduros quanto imaturos (eritroblastos e mais raramente hemocitoblastos); os filhotes (exemplares F 80 e F 113) e alguns adultos (H 372, H 376 e H 389) tinham todos ou quase todos glóbulos imaturos infectados. A Tabela II ilustra estes resultados.

TABELA II

Espécie de serpente estudada	Espécime (indicação)	% de eritrócitos	% de eritrócitos parasitados	% de glóbulos vermelhos imaturos	% de glóbulos vermelhos imaturos parasitados	Parasitemia por <i>Toddia</i> ou <i>Pirhemocytton</i> (*)
<i>Bothrops moojeni</i>	F 80	94,5	26,9	5,5	100,0	31,1
	H 309	97,9	6,1	2,1	—	6,0
<i>B. pradoi</i>	H 372	98,0	7,7	2,0	100,0	9,4
	H 376	96,8	20,3	3,2	92,6	22,7
	H 389	99,3	6,5	0,7	100,0	7,1
<i>B. jararaca</i>	H 150	99,4	5,4	0,6	—	5,3
<i>B. alternatus</i> **	F 113	47,5	91,8	52,5	84,9	89,0
<i>C. flavolineatus</i>	849	99,8	23,1	0,2	—	23,1

\* Percentagem de glóbulos vermelhos maduros e imaturos infectados.

\*\* Os dados relativos a F 113 são aproximados, em virtude da precariedade da preparação e intensa parasitemia, com conseqüente acentuada alteração celular.

*Toddia* ou *Pirhemocytton* só foram vistos no plasma quando liberados em conseqüência de rompimento celular por eles provocado (figs. 16, 35 e 64). Somente em *B. moojeni* (H 309) observamos uma formação que lembrava leucócito infectado (fig. 17).

*Toddia* ou *Pirhemocytton*, em todos exemplares, apresentou-se basicamente como um corpúsculo cromático intracitoplasmático, acompanhado ou não de uma inclusão. Variações na maneira como os parasitos ocorreram por célula são apresentadas na Tabela III.

TABELA III  
 PERCENTUAL DAS MANEIRAS COMO OS PARASITOS OCORRERAM POR CÉLULA

Espécie de serpente estudada	Espécime	Apenas corpúsculo(s) cromático(s)		Corpúsculo(s) cromático(s) e cristalóide(s)						Corpúsculo(s) cromático(s) e globóide(s) citoplasmático(s)				Corpúsculo(s) e inclusão(ões) intermediária(s) entre globóide e cristalóide citoplasmática(s)	Corpúsculo(s) e inclusões globóides (ou quase) e cristalóides citoplasmáticas	Corpúsculo e inclusões globóides e quase cristalóides citoplasmáticas
		Apenas um	Mais de um	Corpúsculo(s) cromático(s) e cristalóide(s) citoplasmático(s)				Corpúsculo e cristal nuclear	Corpúsculo e cristal citoplasmático e nuclear	1 corpúsculo e 1 globóide	1 corpúsculo e mais de 1 globóide	Mais de 1 corpúsculo e 1 globóide	Mais de 1 corpúsculo e mais de 1 globóide			
				1 corpúsculo e 1 cristal	1 corpúsculo e mais de 1 cristal	Mais de 1 corpúsculo e 1 cristal	Mais de 1 corpúsculo e mais de 1 cristal									
<i>B. moojeni</i>	F 80	61,6	2,4	24,1	4,8	—	—	0,8	6,3	—	—	—	—	—	—	—
	H 309	39,9	0,6	52,3	—	—	—	2,4	4,8	—	—	—	—	—	—	—
<i>B. pradoi</i>	H 372	79,3	5,8	6,5	0,7	0,7	—	—	—	3,5	—	0,7	—	2,1	0,7	—
	H 376	69,4	16,7	4,4	—	0,3	0,3	—	—	6,5	0,3	0,3	—	1,2	0,6	—
<i>B. jararaca</i>	H 389	61,0	3,0	25,8	1,2	1,2	—	0,6	3,0	2,4	—	—	—	1,2	0,6	—
	H 150	97,8	—	—	—	—	—	2,2	—	—	—	—	—	—	—	—
<i>B. alternatus</i> §	F 113	41,1	2,4	1,2	—	0,6	—	—	—	29,3	0,3	4,2	0,6	16,4	0,6	0,6
<i>C. flavolineatus</i>	849	80,0	0,6	15,8	1,2	0,6	—	0,6	0,6	—	—	—	—	0,6	—	—

(§) No núcleo de algumas células parasitadas de *B. alternatus* foram observadas formações com aspecto vacuolar ou com retringência especial que deixaram dúvidas quanto ao fato de serem inclusões em formação ou alterações nucleares (Figs. 52, 53, 54, 55, 58, 60 e 70).

Comparando os dados fornecidos pela Tabela III, destacamos alguns. Na maioria dos casos a célula parasitada apresentava predominantemente um corpúsculo cromático; o exemplar H 376 (*B. pradoi*) mostrou percentual relativamente alto (16,8%) de dois corpos cromáticos ou mais por célula (figs. 28 e 29). Nos exemplares de *B. moojeni*, no espécime H 389 de *B. pradoi* e em *C. flavolineatus* ocorreram cristais citoplasmáticos e nucleares numa mesma célula (figs. 2, 4, 15 e 44). Coexistiram inclusões globóides, cristaloídes e formas de transição entre elas nos 3 exemplares de *B. pradoi* e em *B. alternatus* (ver estampas II, III, IV e V); em *C. flavolineatus*, além de cristais, só ocorreram raríssimas formas intermediárias entre eles e globóides; a predominância absoluta de cristais associados aos parasitos de *B. pradoi* e *C. flavolineatus* foi que determinou sua denominação provisória de *Toddia*; contrariamente, a denominação *Pirhemocytion* para os parasitos de *B. alternatus* foi devida à predominância de globóides. Em *B. jararaca* a presença de inclusões associadas aos corpúsculos cromáticos foi extremamente baixa (2,2%); estas eram apenas nucleares e de forma cristalóide, fato este que justifica a denominação que usamos para estes parasitos. É importante observar, pela comparação dos dados fornecidos por esta tabela, as semelhanças e peculiaridades nas maneiras como os parasitos ocorreram por célula.

Em algumas células parasitadas de *C. flavolineatus* ocorreram vacúolos arredondados (fig. 67); estes eram extremamente raros e pareciam derivados de outros irregulares (fig. 66), podendo às vezes ocorrer em células

sem o corpúsculo cromático (fig. 68); por estes fatos não foram considerados como globóides, apesar de que estes podem também, como veremos mais adiante, ter aspecto vacuolar.

O corpúsculo cromático intracelular constitui a estrutura básica de *Toddia* ou *Pirhemocytion* e em seu redor não comprovamos a existência de citoplasma; as inclusões celulares que podem acompanhá-lo têm relação com sua presença, mas não são parte dele. Nas preparações com o Giemsa ou May Gruenwald-Giemsa, o mesmo apresentou-se geralmente róseo, cuja tonalidade variou em função de sua estrutura interna (alguns exemplos são citados entre parênteses), a qual podia ser compacta (figs. 7, 10 e 50), difusa (figs. 12, 13, 43 e 53), homogênea (figs. 27 e 39) ou heterogênea (figs. 28, 30, 37, 48, 51, 61 e 66); às vezes um halo róseo difuso envolvia alguns corpúsculos (figs. 70, 71 e 74 — em H 372, H 376, H 389 e F 113), podendo tornar pouco nítido o seu contorno. Sua forma era principalmente redonda ou arredondada, havendo também formações ovóides (figs. 28, 40, 44, 51, 56 e 57), disformes (figs. 5, 12, 37, 43, 47, 48, 52 e 53) e mais raramente triangulares, trapezoidais (figs. 25 e 48), pentagonais (figs. 26 e 54), etc. Este corpúsculo localizava-se sempre no citoplasma, podendo às vezes situar-se junto à membrana nuclear ou celular. A Tabela IV ilustra o resultado das observações de sua forma, a V de sua estrutura interna e a VI suas medidas.

Os parasitos de alguns exemplares merecem observações com relação à sua estrutura heterogênea. Em F 80 raramente ocorriam grânulos na estrutura do corpúsculo cromático.

TABELA IV  
FORMAS APRESENTADAS PELO CORPÚSCULO CROMÁTICO

Espécie de serpente estudada	Espécime	Redonda ou arredondada	Ovóide	Triangular (S)	Quadrangular (S)	Losangular (S)	Trapezoidal (S)	Pentagonal (S)	Disforme
<i>B. moojeni</i>	F 80	+++	++	-	-	-	-	-	+
	H 309 (§§)	+++	+	-	-	-	-	-	+
<i>B. pradoi</i>	H 372	+++	++	+	+	+	+	+	++
	H 376	+++	++	-	-	-	-	-	++
	H 389	+++	++	+	+	+	+	-	++
<i>B. jararaca</i>	H 150	++	++	++	++	++	++	++	++
<i>B. alternatus</i>	F 113	++	++	-	-	-	-	+	++
<i>C. flavolineatus</i>	849	+++	+	-	-	-	-	-	+

+++ ocorrência predominante.

++ ocorrência comum.

+ ocorrência rara.

(S) ou forma aproximada.

(§§) Neste exmplar observamos também pequeninos e compactados bastonetes recurvados ou estrangulados.

TABELA V  
TIPOS DE ESTRUTURA INTERNA APRESENTADOS PELOS  
CORPÚSCULOS CROMÁTICOS

Espécie de serpente estudada	Espécime	Compacta	Difusa	Homogênea	Heterogênea (§)
<i>B. moojeni</i>	F 80	+	+	++	++
	H 309	+	+	++	++
<i>B. pradoi</i>	H 372	+	+	++	++
	H 376	+	+	++	++
	H 389	+	+	++	++
<i>B. jararaca</i>	H 150	+	+	+	+++
<i>B. alternatus</i>	F 113	+	++	++	++
<i>C. flavolineatus</i>	849	+	-	+	+++

+++ ocorrência predominante.

++ ocorrência comum.

+ menor ocorrência.

(§) Heterogênea (com 1 ou mais grânulos em massa rósea, cuja periferia podia ou não ser condensada; com porções mais condensadas que outras; apenas periferia total ou parcialmente condensada).



TABELA VI  
MEDIDAS DO CORPÚSCULO CROMÁTICO ( $\mu$ )

Espécie de serpente estudada	Espécime	Corpúsculo redondo ou arredondado			Corpúsculo ovalado ou com comprimento e largura diferentes — C/L		
		Tamanho Médio	Menor	Maior	Tamanho Médio	Menor	Maior
<i>B. moojeni</i>	F 80	2,5	1,1	4,8	4,1/3,2	2,6/1,5	5,1/2,9
	H 309	1,8	0,7	4,0	3,9/2,5	1,5/0,7	5,5/5,1
<i>B. pradoi</i>	H 372	2,3	1,0	4,1	3,6/2,5	1,9/1,2	5,3/3,9
	H 376	2,7	0,8	5,0	3,2/2,4	1,3/0,8	4,6/3,3
	H 389	2,4	1,0	4,6	4,1/3,2	1,7/1,1	7,5/5,1
<i>B. jararaca</i>	H 150	1,8	1,2	2,6	2,3/1,6	1,2/1,0	5,7/1,7
<i>B. alternatus</i>	F 113	2,4	1,7	3,1	3,1/2,6	1,1/0,6	5,7/4,8
<i>C. flavolineatus</i>	849	3,0	0,9	4,1	2,9/2,3	2,0/1,3	3,9/3,0

Os corpúsculos de *B. jararaca* apresentavam além de grânulos também bastões (figs. 48, 49 e 51); ambos quando situados na periferia eram responsáveis pela grande variedade de formas apresentadas por estes parasitos. Em *C. flavolineatus* predominantemente o corpúsculo cromático apresentava um grânulo de localização central ou quase (figs. 61 e 69). Nos três exemplares de *B. pradoi* (principalmente H 376) ocorreram curiosas formas ovóides que internamente assim se apresentavam: com uma condensação em cada pólo (fig. 28), lembrando uma hemobartoneia, ou com um grânulo próximo a cada extremidade (ocorrência também verificada em *C. flavolineatus*), podendo ter estrangulamento no centro ou próximo (figs. 22 e 71), lembrando uma divisão binária.

Assinalamos que geralmente os maiores corpúsculos cromáticos tinham estrutura interna difusa (figs. 13, 43, 44, 53, 72 e 73), exceto em *C. flavolineatus*, e os menores compacta.

Curiosamente, nos exemplares onde glóbulos vermelhos imaturos apresentavam-se infectados, justamente neles, observavam-se as maiores dimensões dos corpúsculos.

É importante ressaltarmos que, com relação às características dos corpos cromáticos de *Toddia* e *Pirhemocton*, existem muitos pontos em comum no tocante à sua forma e estrutura interna e muita semelhança no resultado de suas medidas.

Como mostra a Tabela III, inclusões de localização citoplasmática ou nuclear podiam acompanhar o corpúsculo cromático e estas eram globóides, cristalóides ou intermediárias entre

ambos. A posição das inclusões citoplasmáticas em relação ao corpo cromático variava da mesma maneira em todos os exemplares estudados (alguns exemplos são dados entre parênteses): podiam estar afastadas (às vezes cada um numa extremidade da célula) (figs. 14, 45 e 52), próximas (fig. 21), encostadas (figs. 25, 30, 32, 35, 37 e 62) ou ainda o corpúsculo situava-se total ou parcialmente sobre ou sob elas (figs. 1, 2, 13, 20, 27, 43, 44, 55 e 72).

Com o Giemsa ou May Gruenwald-Giemsa, o cristalóide citoplasmático corou de cinza azulado, apresentando refringência especial (figs. 69 e 72); quando nuclear sua cor era mascarada pela do material cromático. Os globóides também podiam corar de cinza azulado e ter refringência idêntica à do cristal (fig. 70) ou manter-se incolores ou quase, tendo aspecto vacuolar (fig. 21); em *B. alternatus* sua cor podia ser mascarada pelas granulações róseas ou basofilia do citoplasma (fig. 70).

A Tabela VII fornece dados relativos à forma e ao tamanho das inclusões em cada exemplar estudado. É importante observar as semelhanças de forma e tamanho daquelas que acompanhavam os parasitos de uma mesma espécie de serpente e também os pontos em comum e peculiaridades com relação a estes mesmos aspectos entre os parasitos das diferentes espécies hospedeiras. Curiosamente, os grandes cristais hexagonais ocorridos principalmente em *B. moojeni* podiam forçar a membrana celular (figs. 3 e 15), tornando às vezes hexagonal, ou quase, a célula parasitada (figs. 1, 2, 4 e 13).

TABELA VII  
 INCLUSÕES CELULARES DE *TODDIA* OU *PIRHEMOCYTON*  
 — FORMA E TAMANHO ( $\mu$ )

Espécie de serpente estudada	Espécime	Forma	Inclusão cristalóide						Forma	Inclusão globóide		
			Medidas							Medidas		
			Citoplasmática --- C/L			Nuclear --- C/L				Citoplasmática --- C/L		
			Tamanho Médio	Menor	Maior	Tamanho Médio	Menor	Maior		Tamanho Médio	Menor	Maior
<i>B. moojeni</i>	F 80	hexagonal	9,9/8,6	7,5/6,6	12,4/ 9,0	5,6/5,1	5,4/4,9	5,7/5,2	—	—	—	—
	H 309	hexagonal	10,0/8,9	6,2/5,7	13,8/11,0	6,5/5,6	5,2/4,6	9,7/8,8	—	—	—	—
<i>B. pradoi</i>	H 372	hexagonal; às vezes irregular; raramente quadrangular	6,7/6,3	5,5/5,3	8,3/ 7,0	—	—	—	arredondada ou ovalada	2,9/2,5	1,7/1,5	6,0/4,1
	H 376	hexagonal; às vezes irregular; raramente trapezoidal	7,7/6,8	6,5/5,4	8,5/ 7,8	—	—	—	"	2,4/2,3	1,5/1,5	3,2/2,7
	H 389	hexagonal; raramente irregular	9,1/7,4	7,1/7,1	11,4/ 7,4	5,5/4,8	5,2/4,0	6,1/5,2	"	2,2/1,7	1,7/1,7	2,6/1,8
<i>B. jararaca</i>	H 150	hexagonal; trapezoidal	—	—	—	§	§	§	—	—	—	—
<i>B. alternatus</i>	F 113	quadrangular; pentagonal; hexagonal	6,2/5,0	4,1/3,2	11,1/ 8,0	—	—	—	arredondada ou ovalada	4,1/3,7	3,1/2,9	5,8/4,6
<i>C. flavolineatus</i>	849	quadrangular ou retangular	3,3/2,9	2,3/2,3	5,0/ 4,2	2,4/1,9	2,1/1,6	3,0/2,1	—	—	—	—

(§) Em virtude da ocorrência extremamente rara de inclusões acompanhando o parasito de *B. jararaca* só tivemos oportunidade de medir apenas um hexágono nuclear (5,6/4,6  $\mu$ ).

Não encontramos relação direta e constante entre parasitemia e o fato de *Toddia* ou *Pirhemocytton* ocorrerem acompanhados ou não de inclusão, mesmo no caso dos parasitos da mesma espécie de serpente e com inclusões semelhantes. A Tabela VIII ilustra estas observações.

Por outro lado, assinalamos que em todos os casos a presença de inclusões só foi observada em células (eritrócitos, eritroblastos e hemocitoblastos) com os corpúsculos médios e maiores, apesar de que estes também podiam estar desacompanhados, como ocorreu em *B. jararaca* e com relativa frequência em *C. flavolineatus* (figs. 61, 65, 66 e 69) e nos exemplares H 372 e H 376

de *B. pradoi* (figs. 24, 30 e 35). Estes fatos nos indicam que a inclusão só se forma em consequência do aumento do corpúsculo cromático, mas que este aumento não leva obrigatoriamente a sua formação.

Consequência comprovada do parasitismo por *Toddia* e *Pirhemocytton* é a alteração celular. Modificações no tamanho, forma e estrutura interna do núcleo constituem o dano mais constante, mesmo nos casos de baixa parasitemia e até na maioria das células com os menores parasitos. Em todos os casos estudados o núcleo (alguns exemplos são dados entre parênteses) apresentou-se predominantemente carioliótico (figs. 12, 23 e 47) e mais ra-

TABELA VIII

Espécie de serpente estudada	Espécime	Parasitemia (§)	Apenas corpúsculo(s) cromático(s) %	Corpúsculo(s) e inclusão(ões) %
<i>B. moojeni</i>	F 80	31,0	64,0	36,0
	H 309	6,0	40,5	59,5
<i>B. pradoi</i>	H 372	9,4	85,1	14,9
	H 376	22,7	86,1	13,9
	H 389	7,1	64,0	36,0
<i>B. jararaca</i>	H 150	5,3	97,8	2,2
<i>B. alternatus</i>	F 113	89,0	43,5	56,5
<i>C. flavolineatus</i>	849	23,1	80,6	19,4

(§) Percentagem de glóbulos vermelhos maduros e imaturos parasitados.

ramente picnótico (figs. 4, 10, 40 e 56); tendia para arredondado (figs. 9, 10, 18 e 30) podendo estar algumas vezes muito alongado (fig. 73) ou extremamente deformado (figs. 5, 21, 46 e 47); seu material cromático podia constituir grumos (figs. 23 e 47) ou condensar-se na periferia (fig. 48); espaços claros em seu interior também foram observados, principalmente em *B. pradoi* e *B. alternatus* (figs. 23, 30, 43, 52, 53, 58 e 70). Nas células com inclusões citoplasmáticas geralmente encontrava-se deslocado do centro (figs. 4, 5, 15, 37, 43, 44, 46, 53, 62, 70 e 72); este fato também ocorreu em *B. jararaca* apesar de não haver tais inclusões (fig. 48). Estranho desarranjo do material cromático do núcleo e talvez também do corpúsculo cromático foi observado em *B. moojeni* (H 309) e em *B. pradoi* (H 376) e (fig. 34).

Nas serpentes que estudamos, o citoplasma dos eritrócitos com os menores parasitos podia apresentar-se com aspecto normal ou já possuir porções mais claras, rachaduras, vacúolos lineares, irregulares ou mesmo arredondados e ovalados (alguns exemplos: figs. 10, 11 e 50) (em H 309, H 150 e F 113, principalmente); em todos eritrócitos parasitados de *B. jararaca* e em muitos de *B. moojeni* (F 80), de *B. alternatus* e de *C. flavolineatus* (figs. 12, 48, 49, 51, 56, 61, 66, 67) tais alterações eram freqüentes. Poderíamos supor que estas alterações constituíssem desarranjo citoplasmático precedente à formação do globóide ou cristalóide; entretanto, este fato não pôde ser comprovado, pois as mesmas foram vistas também ao lado de inclusões e nas células de *B. jararaca*, onde inclusões

citoplasmáticas não ocorreram. Em alguns casos, o citoplasma das hemácias parasitadas apresentou-se levemente escurecido e heterogêneo.

Os pequenos corpúsculos cromáticos que ocorreram nos eritrócitos de *B. moojeni* (H 309), *B. jararaca* e *B. alternatus* eram curiosamente acompanhados por característica alteração celular: núcleo freqüentemente picnótico e citoplasma com vacuolização peculiar (fig. 10).

A Tabela IX ilustra o resultado das medidas das hemácias parasitadas e não-parasitadas. É evidente a tendência ao alargamento e diminuição no comprimento do núcleo dos eritrócitos infectados; estes, por outro lado, apresentavam redução em seu tamanho; acrescentamos que encontramos hemácias parasitadas muito grandes (fig. 24).

Eritroblastos infectados também podiam estar severamente danificados (alguns exemplos são dados entre parênteses): seu núcleo freqüentemente apresentava-se alargado e muito aumentado (figs. 21, 44 e 71) e seu citoplasma podia ser bastante heterogêneo (fig. 21); modificações em sua forma e tamanho foram igualmente constatadas (figs. 36 e 72).

Observamos a presença de pequenas granulações róseas em algumas células parasitadas de *B. pradoi*, em raras de *B. jararaca* e de *B. moojeni* (H 309) e muito freqüentemente em *B. alternatus* e *C. flavolineatus*. Em *B. pradoi* situavam-se apenas em torno dos corpúsculos, constituindo assim um suave halo rosado (alguns exemplos: figs. 39, 71 e 74); em *B. jararaca* e em *B. moojeni* podiam estar próximas ou afastadas dos mesmos. Em *B. alter-*

TABELA IX  
TAMANHO MÉDIO ( $\mu$ ) DO NÚCLEO E DO CITOPLASMA DOS ERITRÓCITOS PARASITADOS E NÃO-PARASITADOS

Espécie de serpente estudada	Espécime	Eritrócitos não parasitados		Eritrócitos parasitados	
		Núcleo	Citoplasma	Núcleo	Citoplasma
<i>B. moojeni</i>	F 80	7,3/4,8	21,3/11,7	5,6/5,9	17,7/11,5
	H 309	6,7/4,2	20,3/10,1	5,9/6,0	15,3/10,3
<i>B. pradoi</i>	H 372	6,3/4,7	21,6/12,1	5,5/5,7	17,7/10,6
	H 376	6,6/3,9	20,2/10,2	5,3/5,4	17,6/10,2
	H 389	7,2/3,9	20,6/9,6	6,7/5,3	18,4/ 9,5
<i>B. jararaca</i>	H 150	8,1/4,9	20,6/11,1	6,5/5,5	19,1/11,9
<i>B. alternatus</i>	F 113	6,5/4,0	17,1/10,0	5,9/5,0	14,7/ 8,9
<i>C. flavolineatus</i>	849	8,3/4,4	16,2/12,0	5,8/5,6	13,6/10,7

*natus* e *C. flavolineatus* localizavam-se ao redor dos corpúsculos e às vezes também da inclusão e em quase todo citoplasma (figs. 69 e 70); em *C. flavolineatus* também podiam ocorrer espalhadas pelo citoplasma e às vezes constituir massa rósea difusa que parecia originar novo parasito (fig. 69). Em *B. jararaca* e *B. alternatus* pequenos corpos cromáticos juntamente com tais granulações lembravam o corpo de um protozoário (fig. 75).

O exame da compressão do pulmão de um exemplar de *B. moojeni* (fig. 8) e do coração do mesmo (fig. 7) e de um espécime de *B. pradoi* revelou tam-

bém a presença do parasito no sangue destes órgãos.

A maior parte das serpentes estudadas (F 80, H 389, H 150, F 113 e 849) apresentou em seu sangue também hemogregarinas (figs. 40, 48, 57 e 60), algumas vezes até na mesma célula parasitada por *Toddia* ou *Pirhemocytton* (fig. 57).

A técnica do Verde Metila — Pironina realizada com o sangue de um filhote de *B. moojeni* (F 80) mostrou no caso do corpúsculo cromático suave positividade para o verde metila (fig. 76), enquanto o cristalóide não apresentou nenhuma reação.

## DISCUSSÃO

O parasito encontrado em eritrócitos de rãs por DUTTON & cols. (19) e após denominado *Toddia* França, 1912 era formado de uma massa cromática associada a corpos semelhantes a cristais, sendo que muitas das menores massas possuíam em volta, segundo os autores, uma delicada área azulada que sugeria um corpo citoplásmico. Em 1914, CHATTON & BLANC fizeram uma breve descrição de um parasito do citoplasma de hemácias de *Tarentola mauritanica* que ocorria acompanhado de uma inclusão globóide, a qual consideraram produto de secreção do citoplasma sob a influência do parasito; apesar de seu estudo incompleto, o denominaram *Pirhemocytion tarentolae* n. g., n. sp. Estes mesmos autores, em 1916, completaram a descrição feita anteriormente; mencionaram os diferentes aspectos das massas cromáticas e se referiram à presença em algumas de uma zona clara periférica, como se fosse um citoplasma; chamaram o globóide de inclusão albuminóide. BRUMPT & LAVIER (10) estudaram em *Lacerta viridis* parasito que, segundo eles, apresentava grande analogia com *P. tarentolae*, mas que não ocorria acompanhado da inclusão globóide, e o denominaram *P. lacertae*. BRUMPT & LAVIER (10), como CHATTON & BLANC, acharam impossível presumir exatamente as afinidades de *Pirhemocytion*, mas referiram-se ao fato de que em certos aspectos o mesmo evocava *Toddia bufonis* França, 1912 de *Bufo regularis* (20); BRUMPT & LAVIER acrescentaram que o cristalóide deste poderia ser equivalente ao globóide daquele e também constituir uma

reação da hemácia e que, em alguns aspectos, *Pirhemocytion* assemelhava-se a certas formas esquizogônicas de *Dactylosoma*.

Outros autores, talvez influenciados pelas descrições originais, também referiram-se em *Toddia* ou *Pirhemocytion* à ocorrência de citoplasma ou algo semelhante, em torno pelo menos de alguns corpos cromáticos (2, 3, 4, 10, 20, 35). SCORZA & BOYER (35), considerando *Toddia* um protozoário que, segundo eles, possui núcleo compacto, citoplasma difuso e amebóide e reprodução por esquizogonia, dão uma chave para identificação específica baseada no tamanho do parasito, forma e localização das inclusões cristalóides, criando também novas espécies: *Toddia carbonelli* para o parasito que descrevem em *Bufo marinus*, *T. prima* para aquele visto por DUTTON & cols. (19) e *T. francai* para os chamados "corps de Todd" por MATHIS & LEGER (26), encontrados em *Bufo melanostictus*. ARCAY DE PERAZA & cols. (2, 3) concordam com esta posição taxonômica; referem-se também a reprodução por divisão binária, além de esquizogonia, expandem esta chave considerando também o tipo de hospedeiro e criam novas espécies: *Toddia lacertiliarum* para o parasito que encontraram em *Iguana iguana* (2), *T. piscium* para o que descrevem no peixe elétrico *Electrophorus electricus* e *Toddia marquardt* para aquele descrito por MARQUARDT & YAEGER (25) na serpente *Agkistrodon piscivorus leucostoma*. PESSÔA (30) classificou provisoriamente como espécie nova do gênero *Toddia*, denominando *T. tomodoni*, o parasito que encontrou em *Tomodon dorsatus*, sendo que não fez referência à presença de citoplasma ou tipo de reprodução.

ROUSSELOT<sup>(34)</sup> criou sete espécies para o gênero *Pirhemocytion* baseado apenas na espécie de lagarto hospedeador, pois os parasitos encontrados eram idênticos. DODIN & BRYGOO<sup>(17)</sup> encontraram em *Chamaeleo lateralis* parasito que denominaram *P. chamaeleonis*; as fotos que mostram das observações ao microscópio eletrônico não são esclarecedoras; os autores mencionaram que as formas encontradas aproximavam-se muito daquelas assinaladas por CHATTON & BLANC<sup>(14,15)</sup> e BRUMPT & LAVIER<sup>(10)</sup>. BLANC & ASCIONE<sup>(7,8)</sup>, considerando o acentuado polimorfismo dos elementos cromáticos do parasito que encontraram no lagarto *Eremias gutturalis olivieri*, criaram a espécie *P. eremiasii* para o mesmo; contudo, acreditam que as espécies deste gênero não se parecem com nenhum protista de especificidade precisa, mas que sugerem "la signature chromatique d'un virus". MACKERRAS<sup>(24)</sup> encontrou em lagartos australianos *Phyllurus platurus* & *Gebyra variegata australis* um organismo que provisoriamente denominou *P. tarentolae* Chatton & Blanc, 1914, sendo que o encontrado no primeiro correspondia bem à descrição original, com exceção de que a zona de citoplasma em torno dos corpos cromáticos não foi observada; refere-se também à ocorrência de *Pirhemocytion* na serpente *Morelia spilotes variegata*, mas não dá nenhuma descrição. PESSÔA & LOPES<sup>(28)</sup> descrevem na lagartixa *Cnemidophorus* sp. parasito que denominaram também provisoriamente *P. tarentolae* mas, da mesma forma que MACKERRAS<sup>(24)</sup>, não viram citoplasma. PESSÔA & CAMPOS<sup>(29)</sup> descreveram como organismo de afinidades incertas um hemoparasita das

serpentes brasileiras *Phylodrias olfersii* e *Chironius laevicolis* e propuseram-lhe a denominação de *P. brazili*; na ocasião não acreditaram que se tratasse de um vírus. ARDAY DE PERAZA & cols.<sup>(4)</sup> criaram a espécie *P. iguanae* para o parasito que ocorreu associado a globóides retangulares em bordos arredondados, encontrado em *Iguana iguana*.

Breves referências a organismos semelhantes a *Toddia* ou *Pirhemocytion* foram feitas também por outros autores<sup>(5, 12, 21, 32)</sup>; CARINI<sup>(12)</sup> confundiu com fase endoglobular de tripanossomos certas formações do sangue de *Leptodactylus ocellatus*, as quais, mesmo segundo ele, lembravam algumas formas do trabalho de DUTTON & cols.<sup>(19)</sup> e que são idênticas ao organismo descrito por PEREIRA & cols.<sup>(27)</sup> no mesmo hospedeiro. WENYON<sup>(37)</sup> classifica *Toddia* e *Pirhemocytion* entre os "Parasites of Doubtfull nature" e confunde *Toddia* e *Cytamoeba*. JAKOWSKA & NIGRELLI<sup>(22)</sup> acham que as espécies do gênero *Pirhemocytion* poderiam pertencer à família dos Dactilosomídeos ou ser muito próximas. Não podemos afirmar atualmente que os "corpúsculos paranucleares" de BREMER<sup>(9)</sup>, também referidos por BILLET<sup>(6)</sup>, e os corpúsculos endoglobulares estudados por LAVERAN<sup>(23)</sup> e após por CARINI<sup>(13)</sup> tenham realmente relação com os parasitos chamados de *Toddia* ou *Pirhemocytion*.

Muitos autores submeteram *Toddia* ou *Pirhemocytion* a testes citoquímicos na busca de elementos que contribuíssem para o conhecimento de sua real natureza, entretanto alguns resultados discordantes foram obtidos. SCORZA & BOYER<sup>(35)</sup> e PEREIRA & cols.<sup>(27)</sup> encontraram resultados positivos



para DNA para os corpúsculos cromáticos de *Toddia* de *Bufo marinus* (estes últimos também usaram técnicas para constatação dos dois ácidos nucleicos). DODIN & BRYGOO (17) obtiveram reação Feulgen positiva para o corpúsculo de *P. chamaeleonis* e negativa para o globóide. Nós, ao usarmos a técnica do Verde Metila-Pironina com *Toddia* de *B. moojeni*, paralelamente encontramos positividade do corpúsculo apenas para DNA e nenhuma reação para os cristalóides. Por outro lado, ARCAZ DE PERAZA & cols. (2, 4) ao usarem esta mesma técnica encontraram para o corpúsculo de *T. lacertiliarum* e *P. iguanae* grânulo (grânulos no caso de *Pirhemocytion*) de RNA circundado por halo de DNA (disposição esta que nos parece estranha a qualquer protozoário); o cristalóide da *Toddia* apresentou reação para Pironina e o globóide de *Pirhemocytion* não deu reação; o corpúsculo do primeiro apresentou-se Feulgen positivo e o do segundo deu reação duvidosa. DODIN & BRYGOO (18) constataram ao nível da formação parasitária de *P. chamaeleonis* a existência de succino-desidrogenase e citocromo-oxidase. ARCAZ DE PERAZA & cols. (4) demonstraram também atividade da succino-desidrogenase em *T. lacertiliarum* e *P. iguanae*, mas observaram que a mesma só pode ser considerada como realmente efetiva em parasitos separados de eritrócitos lisados; apesar disto, consideraram o resultado obtido pois o grânulo de formazana do parasito encontrava-se bem separado daquele do núcleo do eritrócito. ARCAZ DE PERAZA & cols. (4) observam que a presença de ambos tipos de ácidos nucleicos e a ocorrência de atividade

enzimática são pontos contrários à natureza virótica destes parasitos. Para constatação de polissacarídeos, DASGUPTA (16) empregou PAS e Bauer Feulgen em *Pirhemocytion* de *Rana occipitalis* e constatou leve reação positiva; por outro lado, ARCAZ DE PERAZA & cols. (4) usando PAS para *Toddia* e *Pirhemocytion* de *Iguana iguana* e PEREIRA & cols. (27) para *Toddia* de *B. marinus* obtiveram apenas resultados negativos.

STEBENS & JOHNSTON (36) fizeram um estudo em microscópio eletrônico de *P. tarentolae* do lagarto *Gehyra variegata*. Partículas poligonais altamente sugestivas de um vírus icosaédrico foram encontradas nas células infectadas; o corpúsculo do *Pirhemocytion* tinha aspecto de uma “fábrica para produção de vírus” e o “corpo albuminóide” era um vacúolo. Concluíram que *P. tarentolae* não é um protozoário, mas assemelha-se a um vírus icosaédrico, o qual, exceto pela diferença de tamanho, lembra tanto “*Sericesthis iridescent virus*” (SIV) quanto “*Tipula iridescent virus*” (TIP). Acharam, neste caso, que seu nome atual é impróprio e sua reclassificação de acordo com a nomenclatura viral, deveria ser feita. As microfotografias que apresentam são concordantes com o que descrevem e muito esclarecedoras.

DODIN & BRYGOO (18) constataram que *P. chamaeleonis* fica retido em filtro L3; STEHBENS & JOHNSTON (36), baseados nos trabalhos de ALLBRITTON & PARKER (1), acharam possível que partículas tenham ficado retidas nas células hospedeiras e que a experiência de DODIN e BRYGOO deveria ser repetida, particularmente considerando que o filtro em-

pregado não é de uso corrente devido à sua tendência a absorver partículas de vírus em sua superfície (33). BRYGOO (11) refere-se, também como sendo pontos contrários à natureza viral de *Pirhemocytion*, a sua localização no protoplasma de uma hemácia e o fato do núcleo da mesma não sofrer modificação; este último dado entra em choque com as observações da grande maioria dos autores, como trataremos mais adiante.

Revedo a literatura, observamos que, apesar da insuficiência de dados comprovados, da existência de pontos contraditórios e por conseguinte das inúmeras dúvidas a respeito da natureza de *Toddia* e *Pirhemocytion*, várias espécies foram criadas, nomeadas de acordo com a nomenclatura zoológica. Neste trabalho nos abtemos de criar espécies e a denominação genérica empregada tem apenas por objetivo facilitar a exposição do assunto.

Em *Chironius flavolineatus* encontramos parasitos muito semelhantes aos descritos na serpente *Agkistrodon piscivorus leucostoma* por MARQUARDT & YAEGER (25) e denominados *Toddia* e idênticos aos estudados em *Phylodrias olfersi* e *Chironius laevicolis* por PESSÔA & CAMPOS (26) e denominados *Pirhemocytion brazili*. MARQUARDT & YAEGER (25) referiram-se à ocorrência de glóbulos amorfos (em relativa quantidade), cristalóides quadrados, além de formas de transição entre eles, supondo que os primeiros originariam os demais. PESSÔA & CAMPOS (29) observaram, acompanhando *P. brazili*, cristais quadrados e arredondados (as preparações foram revistas e constatamos que a maior parte dos arredondados lembravam mais formas de transição) e vacúolos. PESSÔA (30)

mencionou que os globóides de *Pirhemocytion*, sendo de natureza proteica, são solúveis no metanol e por conseguinte aparecem como vacúolos nas preparações com o Giemsa; os globóides originalmente descritos por CHATTON & BLANC (15) nas preparações com este mesmo corante apresentaram-se corados de azul sombrio ou rosa violáceo ou mantiveram-se incolores, neste caso dando a impressão de um vacúolo vazio. DODIN & BRYGOO (17) e STEHBENS & JOHNSTON (36) referiram-se a globóides suavemente corados e incolores; BLANC & ASCIONE (7, 8) mencionaram que ocorreram grandes globóides comparáveis àqueles de *P. tarentolae*, sendo que nas hemácias onde abundavam pequenos corpúsculos arredondados observavam-se outros pequeninos de aspecto vacuolar, sendo que estes últimos com a mesma freqüência se observavam em células não parasitadas. PESSÔA & LOPES (28), estudando *Pirhemocytion* em *Cnemidophorus*, referem-se apenas a vacúolos. ARCAY DE PERAZA e cols. (4) observaram, estudando *P. iguanae*, que vacúolos arredondados abundavam no citoplasma dos eritrócitos, mas não tinham a refringência dos globóides. Acompanhando os parasitos que estudamos em *C. flavolineatus*, constatamos tipicamente cristalóides quadrados ou retangulares; globóides propriamente não foram vistos, mas sim, raríssimas formas de transição entre globóides e cristalóides (ver Tabela III); vacúolos arredondados foram observados, relativamente em pequena quantidade nas células parasitadas (fig. 67) e com menos freqüência em não parasitadas, e pareciam derivar de outros irregulares (fig. 66) decorrentes de

alteração citoplasmática. Considerando estes fatos, achamos tais parasitos com maior semelhança com aqueles denominados *Toddia*, daí o nome que provisoriamente usamos.

Os parasitos que encontramos nos dois exemplares de *B. moojeni* apresentaram-se acompanhados de grandes cristais hexagonais regulares citoplasmáticos e mais raramente nucleares ou ambos e correspondiam àqueles descritos por PESSÔA (30) em *Tomodon dorsatus*. Idênticas inclusões hexagonais regulares foram observadas associadas aos parasitos de *B. pradoi*, ao lado de hexágonos irregulares, outras formas cristalóides, globóides e formações intermediárias entre estes e os cristalóides. A coexistência de inclusões globóides, cristalóides e formas intermediárias também foi constatada em *B. alternatus* (ver Tabelas III e VII). Tivemos dificuldades em relacionar com *Toddia* ou *Pirhemocytion* os parasitos de *B. pradoi* e *B. alternatus*, considerando as características das inclusões originalmente descritas; a denominação *Toddia* para os parasitos de *B. pradoi* foi baseada na predominância de cristais, e *Pirhemocytion* para os de *B. alternatus* na predominância de globóides. Não foi possível confirmar por simples observação em microscópio ótico e em lâminas de sangue de apenas um dia, que os globóides originam os cristalóides; em *B. pradoi* os primeiros geralmente eram pequenos e raramente formas maiores eram vistas (ver Tabela VII e figs. 18, 21, 30 e 35); em *B. alternatus*, globóides tão grandes ou mesmo maiores que os cristalóides foram observados (figs. 52 e 70). PEREIRA & cols. (27) estudando *Toddia* de *Leptodactylus ocellatus* e de *B. marinus* observaram, se bem que ra-

ramente, inclusões de aspecto esferóide e de tamanho semelhante ao dos cristalóides; curiosamente, algumas pareciam ser derivadas do aumento de lados dos cristalóides. ARCAY DE PERAZA & cols. (4) referiram-se à presença de globóides retangulares com bordos arredondados acompanhando *F. iguanae*. Com os nossos resultados e os obtidos por estes autores, confirmamos que as afinidades entre *Toddia* e *Pirhemocytion* podem também abranger o tipo de inclusão que se forma em consequência do parasitismo e, concordamos com MARQUARDT & YAEGGER (25) que a distinção entre estes dois gêneros baseada na forma da inclusão pode não ser importante.

Em *B. jararaca* somente 2,2% dos parasitos apresentaram-se acompanhados de inclusões, as quais eram apenas nucleares. BLANC & ASCIONE (7, 8) revendo o material original de BRUMPT & LAVIER (10) forneceram do mesmo microfotografias muito esclarecedoras; os corpos cromáticos e as alterações celulares são típicos de *Toddia* ou *Pirhemocytion*; como o parasito não apresenta inclusões associadas, é realmente arbitrário identificá-lo com um ou outro gênero; considerando este fato, poderíamos acrescentar que presença de inclusão pode ser facultativa nesses parasitos e sua forma globóide ou cristalóide não deveria ser usada na diferenciação genérica.

As maiores afinidades entre os parasitos identificados como *Toddia* ou *Pirhemocytion* residem nas características tintoriais, morfológicas e estruturais dos corpúsculos cromáticos e nas alterações que causam nas células infectadas. Nossos resultados revelaram muita aproximação entre as medidas

dos corpúsculos (ver Tabela VI). Considerando a forma e estrutura interna destes corpúsculos, muita identidade foi constatada entre os parasitos da mesma espécie de serpente e muitos pontos em comum entre todos (ver Tabelas IV e V) que estudamos e aqueles referidos na literatura como *Toddia* ou *Pirhemocytton*. Em todos os parasitos que estudamos nunca constatamos a presença de citoplasma em torno das massas cromáticas; encontramos, sim, formações que poderiam ser confundidas como tal. Em *B. jararaca* e *B. alternatus* certas granulações róseas, que podiam ocorrer em qualquer ponto da célula parasitada, quando situadas nas proximidades ou em torno dos corpúsculos cromáticos, davam a impressão de constituir o citoplasma de um protozoário (fig. 75); a estrutura interna de alguns parasitos com um ou mais grânulos condensados em sua massa rósea (alguns exemplos: figs. 14, 30, 56 e 61) também poderia dar a impressão de um corpo de protozoário. Muito raramente (apenas uma vez em *B. moojeni* e outra em *B. alternatus*) uma condensação azulada foi observada em torno do corpúsculo cromático, dando a idéia exata de um citoplasma; mas achamos que a mesma deveria corresponder a uma alteração do citoplasma da própria hemácia parasitada. Alguns autores referem-se a formas que lembram ou mesmo, segundo eles, correspondem a uma divisão binária ou esquizogonia (2, 3, 4, 7, 8, 10, 29, 35); nos três exemplares de *B. pradoi* e em *C. flavolineatus* encontramos formações com um estrangulamento no centro ou perto (figs. 22, 23 e 71) e que realmente lembravam uma divisão binária; nos abtemos de dar esta interpretação e pensamos que so-

mente a microscopia eletrônica do material elucidaria este problema. São possivelmente as formas com grânulos condensados em massa rósea (exemplo: fig. 48) que alguns pesquisadores relacionam com esquizogonia (2, 3, 4, 10 e 35), mas cuja interpretação achamos sem fundamentação sólida e também necessitando ser esclarecida pela ultra-estrutura das mesmas.

*Toddia* e *Pirhemocytton* só ocorreram intracelularmente, a não ser quando liberados no plasma em consequência do rompimento celular por eles provocado, observação esta também feita por DODIN & BRYGOO (17) e SCORZA & BOYER (35). Alguns autores (14, 15, 25, 36) ressaltaram o fato de que formas livres não eram observadas; os demais referiram-se apenas ao encontro de formas intracelulares, com exceção de ARDAY DE PERAZA & cols. (4), que inclusive mencionaram a ocorrência de formas intra e extracelulares sofrendo divisão binária e esquizogonia.

Em todas as serpentes que estudamos foram constantes e basicamente as mesmas as alterações celulares em decorrência do parasitismo por *Toddia* ou *Pirhemocytton*; em todos os casos o núcleo foi o primeiro a ser atingido e sempre mais severamente (ver Tabela IX). Tais alterações já haviam sido ilustradas desde muito por alguns autores (15, 19, 20, 32) e foram após referidas por outros (2, 3, 4, 17, 24, 25, 27, 29, 30, 36, 38); BLANC & ASCIONE (7, 8) apresentaram microfotos que não deixam dúvidas com relação a este fato. PESSÔA & LOPES (23) estudando *Pirhemocytton* na lagartixa *Cnemidophorus* sp. mencionaram que os glóbulos parasitados não mostravam nenhuma deformidade, a não ser mais longos que

as hemácias normais. PEREIRA & cols. (27) observando o desenvolvimento de uma infecção natural por *Toddia* em *Leptodactylus ocellatus* e de uma experimental em *Bufo marinus* constataram que no início os eritrócitos parasitados apresentavam-se normais ou algumas vezes com ligeiras modificações nucleares; com o decorrer da infecção as alterações acentuavam-se progressivamente e em seu final, por ocasião da morte do hospedeiro, células parasitadas ou não eram atingidas; entretanto, quando observaram infecção natural em *B. marinus* constataram diminuição das alterações, havendo no final muitas células parasitadas com aspecto normal. Outros pesquisadores (2, 31, 35) também observaram modificações progressivas a partir de nenhuma inicial. Poderíamos supor que infecções em início ou mecanismos de resistência dos hospedeiros seriam responsáveis pela não constatação evidente de tais alterações pela observação de apenas um dia, uma vez que estas têm sido enfatizadas pela grande maioria dos autores.

Em nossos resultados nos referimos à presença de pequeninas granulações róseas no citoplasma de células parasitadas por *Toddia* ou *Pirhemocytion* (alguns exemplos: figs. 69 e 70); considerando suas características tintoriais, poderíamos supor que fossem da mesma natureza dos corpúsculos cromáticos, parecendo inclusive, quando situadas nas proximidades dos mesmos, deles derivadas. DODIN & BRYGOO (17) estudando *P. chamaeleonis* observaram também idênticas granulações e acrescentaram que as mesmas eram Feulgen negativas, mas apresenta-

vam reações das peroxidases e grupamentos sulfidrílicos. STEHBENS & JOHNSON (36) referem-se à granulação do citoplasma observada ao microscópio ótico nos glóbulos vermelhos com os maiores corpúsculos cromáticos de *P. tarentolae*; esta granulação ao microscópio eletrônico parece ter relação com aglomerado de partículas viróticas. As granulações róseas que observamos em *Chironius flavolineatus* eram idênticas àquelas observadas em *C. laevicolis* e *Phylodrias olfersi* (29) e análogas àquelas apresentadas pelas microfotos de STEHBENS & JOHNSTON (36; figs. 1-5) e MARQUARDT & YAEGER (25).

Constatamos, na maioria das serpentes que estudamos (adultos e filhotes), a presença de *Toddia* ou *Pirhemocytion* também em glóbulos vermelhos imaturos (hemocitoblastos ou eritroblastos), como já citado por outros autores (24, 32, 36, 38) e não somente em eritrócitos, como ressaltado por MARQUARDT & YAEGER (25). Curiosamente algumas serpentes (estas eram todas adultas) não apresentaram tais células atingidas e o fato de glóbulos imaturos do sangue circulante poderem estar geralmente todos infectados não pareceu estar vinculado a maior parasitemia, como bem ilustra a Tabela II; poderíamos supor, entretanto, que a medula óssea ocasionalmente fosse afetada. WOOD (38) mencionou que a ação destrutiva de *Pirhemocytion* estimularia a formação de eritroblastos; sendo assim, todos os estágios de desenvolvimento destes, podiam ocorrer no sangue circulante e que tanto eritrócitos quanto eritroblastos podiam ser parasitados. STEHBENS &

JOHNSTON<sup>(36)</sup> acham razoável supor que a penetração de *Pirhemocytion* ocorreria na medula óssea, sendo que partículas do vírus, talvez liberadas por hemólise das células severamente infectadas, atingiriam eritrócitos em desenvolvimento. Acrescentamos que, estranhamente, quando glóbulos imaturos eram atingidos, justamente neles ocorriam os maiores corpúsculos cromáticos e as maiores inclusões; tamanhos equivalentes também foram encontrados em exemplares, apenas com eritrócitos parasitados.

PEREIRA & cols.<sup>(27)</sup> citam a presença de *Toddia* em leucócitos de *B. marinus*. Nós apenas em *B. moojeni* observamos formação que lembrava leucócito infectado; contudo, sabemos que células da série branca parasitadas constituem ocorrência extremamente rara e pode-se dizer anormal. ARCAZ DE PERAZA & cols.<sup>(2, 3)</sup>, estudando *Toddia* em lagarto e em peixe elétrico, referem-se ao encontro de cristais em leucócitos, mas não mencionam o corpúsculo.

Pela comparação das características apresentadas pelos parasitos que estudamos e provisoriamente denominamos *Toddia* ou *Pirhemocytion*, observamos que, apesar dos inúmeros pontos em comum, certa peculiaridade foi constatada entre aqueles da mesma espécie de serpente e que, contudo, entre eles não havia absoluta identidade; assim sendo, como mostra a Tabela III havia pequenas variações nas maneiras como ocorreram por célula, algumas particularidades com respeito às características dos corpos cromáticos (ver Tabelas IV e V) ao lado de muita aproximação nas medidas das

inclusões e suas formas (ver Tabela VII). PEREIRA & cols.<sup>(27)</sup> infectando *B. marinus* com *Toddia* proveniente de exemplar da mesma espécie, obtiveram o desenvolvimento de uma infecção com algumas características diferentes no que diz respeito a intensidade e a predominância da localização das inclusões. Entre os parasitos estudados, como mostra a Tabela VIII não conseguimos comprovar que a ocorrência de inclusões associadas tivesse relação com maior parasitemia, mesmo naqueles da mesma espécie de serpente. Todos estes dados nos levam a supor que condições peculiares aos parasitos ou ao organismo infectado, determinariam seus caracteres e variações numa mesma espécie de hospedeiro. É importante ressaltar que na literatura há referências a parasitos semelhantes àqueles que estudamos em *B. moojeni* e *C. flavolineatus* encontrados em espécies de serpentes diferentes destas<sup>(25, 29, 30)</sup>; estas ocorrências, juntamente com o fato de que PESSÔA<sup>(31)</sup> conseguiu infectar *Helicops modesta* com *Toddia* proveniente de *Tomodon dorsatus*, constituem pontos contrários à absoluta especificidade destes parasitos.

Os nossos resultados comprovam que as afinidades entre *Toddia* e *Pirhemocytion* abrangem tantos aspectos (tipos de células hospedeiras, alterações que nelas determinam, tipos de inclusões associadas, características tintoriais, morfológicas e estruturais dos corpúsculos cromáticos, que em ambos representam a estrutura básica) que, às vezes, torna-se difícil relacionar certos parasitos com um gênero ou outro. Os parasitos que encontra-

mos em *B. pradoi*, *B. alternatus*, e *C. flavolineatus*, juntamente com aqueles referidos por PESSÔA e CAMPOS (29), MARQUARDT & YAEGER (25) e o descrito por BRUMPT & LAVIER (10), constituem, sem dúvida alguma, pontos de união entre *Toddia* e *Pirhemocytton* e são testemunho da não validade desta separação genérica, tendo por apoio os tipos de inclusões associadas originalmente descritas: globóides em *Pirhemocytton* e cristalóides em *Toddia*.

Apesar de que na literatura existem muitos pontos de vista discordantes com respeito à natureza de *Toddia* ou *Pirhemocytton*, nossos resultados, e outros semelhantes obtidos por certos autores, como, por exemplo, parasitismo estritamente intracelular causando alterações principalmente no núcleo das células afetadas, podendo provocar rompimento das mesmas com liberação dos cospúsculos cromáticos (sendo esta a única ocasião em que são vistos no plasma e sempre ao lado da célula destruída), presença de apenas um tipo de ácido nucleico (DNA) e ausência de citoplasma, constituem elementos indicativos de sua possível natureza virótica. Para STEHBENS & JOHNSTON (36) a natureza virótica de *P. tarentolae* está comprovada pela sua ultra-estrutura; apesar de que não há dúvidas com respeito às afinidades entre *Toddia* e *Pirhemocytton*, outras investigações ao microscópio eletrônico para os demais parasitos identificados com estes gêneros, outros testes citoquímicos e processos físicos, como filtração em membrana de colódeo, devem ser feitos para o estabelecimento definitivo da real natureza destes protistas.

## SUMMARY

"Incerta sedis" Protists from Brazilian snakes: *Toddia* França, 1912 and *Pirhemocytton* Chatton & Blanc, 1914 — Comparative Study.

Among 683 snakes from several localities of Brazil, 16 (2,4%) presented in their blood (in mature or immature red cells) *Toddia* or *Pirhemocytton*. We named provisionally *Toddia* the parasites found in *Bothrops moojeni*, *B. pradoi*, *B. jararaca* and *Chironius flavolineatus* and *Pirhemocytton* those found in *B. alternatus*; we give the first reference in these hosts. These parasites were comparatively studied in view to establish the range of their relationship. With *Toddia* from *B. moojeni* we attempted nucleic acids by cytochemical methods and we found only DNA. The most affinities among the parasites that we have studied remained on the characters of the chromatic corpuscles and the cellular changes determined by them; we observed almost total identity among the parasites of same species of snakes. We observed the coexistence of globoids, crystalloids and intermediate forms between them allied to the parasites of *B. pradoi* and *B. alternatus*; in *C. flavolineatus* we found yonder crystals, scarce intermediary forms between these and globoids. Affinities between *Toddia* and *Pirhemocytton* including the type of inclusion oppose to the original descriptions, turning doubtful this generic separation. We also discuss the basis of the establishment of the species and the possible viral nature of these parasites.

## AGRADECIMENTOS

Agradecemos à Dr.<sup>a</sup> Monika Barth, do Instituto Oswaldo Cruz, a oportunidade da

realização da maior parte das microfotografias em seu laboratório e ao Técnico Giuseppe Puorto, do Instituto Butantan, pela colaboração na realização das preparações.

## REFERÊNCIAS BIBLIOGRÁFICAS

- 1 — ALLBRITTON, A. R. & PARKER, L. T., 1962. Filtration of the infective agent of Bovine anaplasmosis. *Am. J. Vet. Res.*, 23:809.
- 2 — ARCAY DE PERAZA, L., NAZIR, P. & DIAZ, M. T., 1971. "The paranuclear corpuscles" in poikilothermal vertebrates. I. Description of a new species of *Toddia* from *Iguana iguana* in Venezuela. *Acta Biol. Ven.*, 7 (2):191-199.
- 3 — ARCAY DE PERAZA, L. & McLURE, M. T., 1971. "The paranuclear corpuscles" in poikilothermal vertebrates. II. Description of a new species of *Toddia* in *Eletrophorus electricus* (electric eel) with an expansion of the key to the species of the genus *Toddia* in poikilothermal vertebrates. *Acta Biol. Ven.*, 7(2): 201-209.
- 4 — ARCAY DE PERAZA, L. & ROCA, C. D. M., 1971. "The paranuclear corpuscles" in poikilothermal vertebrates: description of a new species of *Pirhemocytion* in *Iguana iguana* of Venezuela with remarks on the nature of these organisms and their relation to allied parasites. *Mem. Inst. Oswaldo Cruz*, 69 (1): 57-70.
- 5 — BALL, G. H., 1967. Some blood Sporozoans from East African Reptils. *J. Protozool.*, 14 (2):198-210.
- 6 — BILLET, M. A., 1904. Sur les corpuscules paranucléaires des hématies de la tarente d'Algérie. *C. R. Soc. Biol.*, 57:160-161.
- 7 — BLANC, G. & ASCIONE, L., 1958. Sur un parasite endoglobulaire du lézard *Eremias guttulatus olivieri* Audoin de la Region de Marrakech (Maroc). *Bull. Soc. Path. Exot.*, 51 (4):508-510.
- 8 — BLANC, G. & ASCIONE, L., 1959. Sur un parasite endoglobulaire du lézard *Eremias guttulatus olivieri* Audoin de la région de Marrakech. *Arch. Inst. Pasteur du Maroc*, 5 (10):661-665.
- 9 — BREMER, L., 1895. Ueber das Paranuclear Körperchen der gekernten Erythrocyten, nebst Bemerkungen über den Bau der Erythrocyten im Allgemeinen. *Archiv. mikroskop. Anatomie*, 45:433-448.
- 10 — BRUMPT, E. & LAVIER, G., 1935. Sur un hématozoaire nouveau du lézard vert, *Pirhemocytion lacertae* n. sp. *Ann. Paras. Hum. Comp.*, 13 (6): 537-543.
- 11 — BRYGOO, E. R., 1963. Contribution à la connaissance de la Parasitologie des Caméléons malgaches. *Ann. Paras. Hum. Comp.*, 38 (4): 533-712.
- 12 — CARINI, A., 1910. Stades Endoglobulaires des Trypanosomes. *Ann. Inst. Pasteur*, 24:143-151.
- 13 — CARINI, A., 1930. Presence de corpuscules de nature parasitaire probable (*Bertarellia leptodactyli*) dans les hématies du *Leptodactylus pentadactylus*. *C. R. Soc. Biol.*, 103 (1): 1312-1313.
- 14 — CHATTON, E. & BLANC, G., 1914. Sur un Hématozoaire nouveau, *Pirhemocytion tarentolae*, du Gecko, *Tarentola mauritanica*, et sur les altérations globulaires qu'il détermine. *C. R. Soc. Biol.*, 77:496-498.
- 15 — CHATTON, E. & BLANC, G., 1916. Précisions sur la morphologie de l'hématozoaire endoglobulaire de la Tarente: *Pirhemocytion tarentolae* Chatton & Blanc. *C. R. Soc. Biol.*, 79:39-43.



- 16 — DASGUPTA, B., 1960. Polysaccharides in the different stages of the life-cycles of certain Sporozoa. *Parasitology*, 50:509-514.
- 17 — DODIN, A. & BRYGOO, E. R., 1956. *Pirhemocytion chamaeleonis* n. sp., parasite des hématies de *Chamaeleo lateralis* observé à Madagascar. *Bull. Soc. Path. Exot.*, 49 (5): 807-810.
- 18 — DODIN, A. & BRYGOO, E. R., 1960. Compléments enzymatiques et morphologiques a l'étude de *Pirhemocytion chamaeleonis*. *Bull. Soc. Path. Exot.*, 53 (4):613-616.
- 19 — DUTTON, J. E., TODD, J. L., TOBEY, E. M., 1907. Concerning certain Parasitic Protozoa observed in Africa. *Ann. Trop. Med. Parasit.*, 1 (3):287-370.
- 20 — FRANÇA, C., 1912. Notes sur des Hématozoaires de la Guinée Portugaise. *Arch. Inst. Bact. Camara Pestana*, 3:229-233.
- 21 — GARNHAM, P. C. C. & DUKE, B. O. L., 1953. Certain parasitic Protozoa from Gambia. *Trans. Roy. Soc. Trop. Med. Hyg.*, 47 (1):7-8.
- 22 — JAKOWSKA, L. & NIGRELLI, R. F., 1956. *Babesiosoma* gen. nov. and other Babesioids in erythrocytes of cold blood Vertebrates. *Ann. New York Acad. Sc.*, 64 (2):112-127.
- 23 — LAVERAN, M. A., 1903. Pseudo-hématozoaires endoglobulaires. *C. R. Soc. Biol.*, 55:504-507.
- 24 — MACKERRAS, M. J., 1961. The Haematozoa of Australian Reptiles Austral. *J. Zool.*, 9 (1):61-122.
- 25 — MARQUARDT, W.C. & YAEGER, R. G., 1967. The Structure and Taxonomic Status of *Toddia* from the Cottonmouth Snake *Agkistrodon piscivorus leucostoma*. *J. Protozool.*, 14 (4):726-731.
- 26 — MATHIS, C. & LEGER, M., 1911. *Recherches de Parasitologie et de Pathologie humaines et animales au Tonkin*, pp. 419-421. Masson & Cie. Ed. Paris.
- 27 — PEREIRA, N. M., COSTA, S. C. G. & SOUSA, M. A., 1973. *Toddia* sp. "corpúsculo paranuclear" no sangue de *Leptodactylus* e *Bufo* do Brasil — Desenvolvimento e Citoquímica. *Mem. Inst. Oswaldo Cruz*, 71(1/2): 19-31.
- 28 — PESSÔA, S. B. & LOPES, J. A. S., 1963. Nota sobre alguns hematozoários de lagartixas de Jacobina (Bahia, Brasil). *Rev. Inst. Med. Trop. São Paulo*, 5 (3):133-139.
- 29 — PESSÔA, S. B. & CAMPOS, E. P., 1966. Sobre um hemoparasita do gênero *Pirhemocytion* (organismo de afinidades incertas) encontrado em serpentes brasileiras. *Rev. Bras. Biol.*, 26 (4):417-423.
- 30 — PESSÔA, S. B., 1967. Sobre um hemoparasita do gênero "Toddia" (Incerta Sedis) encontrado em uma serpente do Brasil, *Tomodon dorsatus* (Duméril et Bibron). *Rev. Bras. Biol.*, 27 (4):391-394.
- 31 — PESSÔA, S. B., 1968-1969. Experiências sobre a transmissão de hemoparasitas a animais de sangue frio. *Ann. Fac. Med. Univ. Fed. Paraná*, 11-12 (1-2):21-25.
- 32 — PROWAZEK, S. V., 1913. Sur Parasitologie von Westafrika. *Centralbl. Bakt. etc. I. Abt. Originale*, 70 (1/2):32-36.
- 33 — RHODES, A. J. & van ROOYEN, C. E., 1958. *Textbook of Virology*, 3rd. edition, p. 38. Williams & Wilkins, Baltimore.
- 34 — ROUSSELOT, 1953. *Notes de Parasitologie tropicale*. Parasites du sang des Animaux. Vigot édit., Paris.
- 35 — SCORZA, J. V. & BOYER, C. D., 1956. Consideraciones sobre los llamados corpusculos paranucleares. Revision del genero *Toddia* França 1911 con adición de tres nuevas especies. *Bol. Venez. Lab. Clin.*, 1 (3-4):199-210.
- 36 — STEHBENS, W. E. & JOHNSTON, M. R. L., 1966. The viral nature of *Pirhemocytion tarentolae*. *J. Ultrastruct. Res.* 15 (5-6):543-554.

- 37 — WENYON, C. M., 1965. *Protozoology*, vol. II, Bailliére, Tindall & Cassel Ltd. London, 1563 pp.
- 38 — WOOD, S. F., 1935. Variation in the Cytology of the Blood of Geckos (*Tarentola mauritanica*) infected with *Haemogregarina platydactyli*, *Trypanosoma platydactyli* and *Pirhemocytion tarentolae*. *Univ. California. Publications in Zoologie*, 41 (2):9-22.

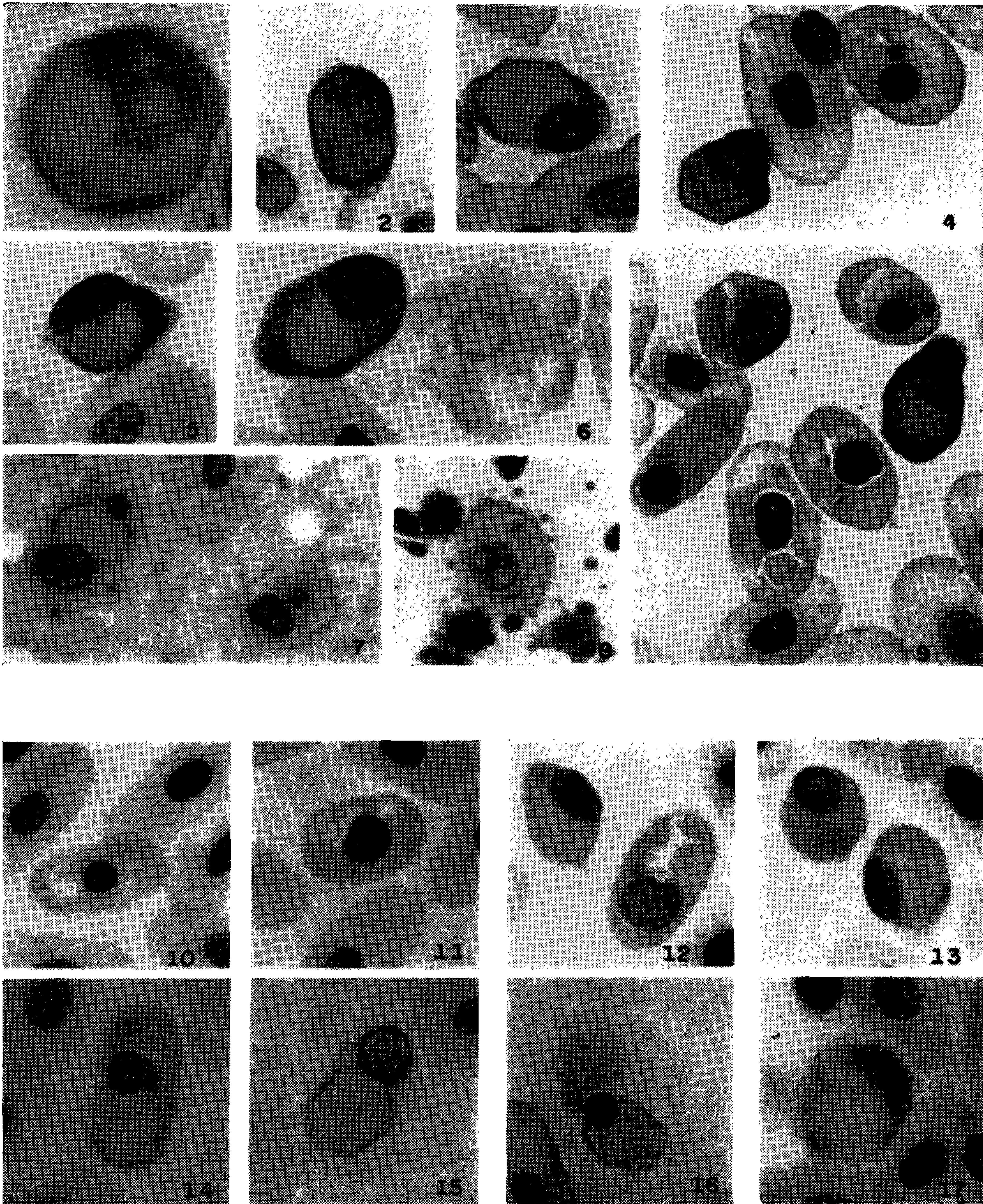
## ESTAMPA I

Figs. 1 a 9 — Aspectos de *Toddia* em *B. moojeni* (F 80). Coloração May Gruenwald-Giemsa, (exceto figs. 7 e 8: Giemsa). Aumento 1000 x (exceto fig. 1, 2000 x).

Fig. 1 — Glóbulo imaturo quase hexagonal com 2 cristais citoplasmáticos. Fig. 2 — Eritroblasto com 1 cristal citoplasmático e 1 nuclear. Fig. 3 — Cristal citoplasmático forçando a membrana do eritrócito. Fig. 4 — Eritroblasto quase poligonal com 1 cristal citoplasmático e 1 nuclear; eritrócito com rachadura no citoplasma, núcleo picnótico e parasito com 1 grânulo central e condensação periférica. Fig. 5 — Intensa alteração celular, núcleo com formato de banana. Fig. 6 — Eritroblasto com 3 cristais citoplasmáticos e possivelmente 1 nuclear; restos de célula rompida. Figs. 7 e 8 — Compressão de coração e pulmão, respectivamente. Fig. 9 — *Toddia* em eritrócitos mostrando alterações no núcleo e no citoplasma (numa célula rachadura em torno do cristal); eritroblasto parasitado com núcleo quase expulso.

Figs. 10 a 17 — Aspectos de *Toddia* em *B. moojeni* (H 309). Coloração: Giemsa. Aumento: 1000 x.

Figs. 10 a 12 — Vacuolização citoplasmática muito freqüente; observar o núcleo picnótico da célula com o pequeno e compacto parasito na fig. 10, a presença de 2 corpúsculos cromáticos na fig. 11 e os corpúsculos disformes na fig. 12. Fig. 13 — Eritrocito superior apresenta *Toddia* grande, difusa e disforme; observar os característicos cristais hexagonais e o deslocamento e alteração nuclear nos eritrócitos parasitados. Fig. 14 — A estrutura interna do corpúsculo cromático lembra núcleo e citoplasma de um protozoário. Fig. 15 — Eritrocito com cristal citoplasmático e nuclear. Fig. 16 — Célula rompida mostrando o corpúsculo junto à inclusão e o núcleo cariolítico. Fig. 17 — Formação que lembra leucócito parasitado.

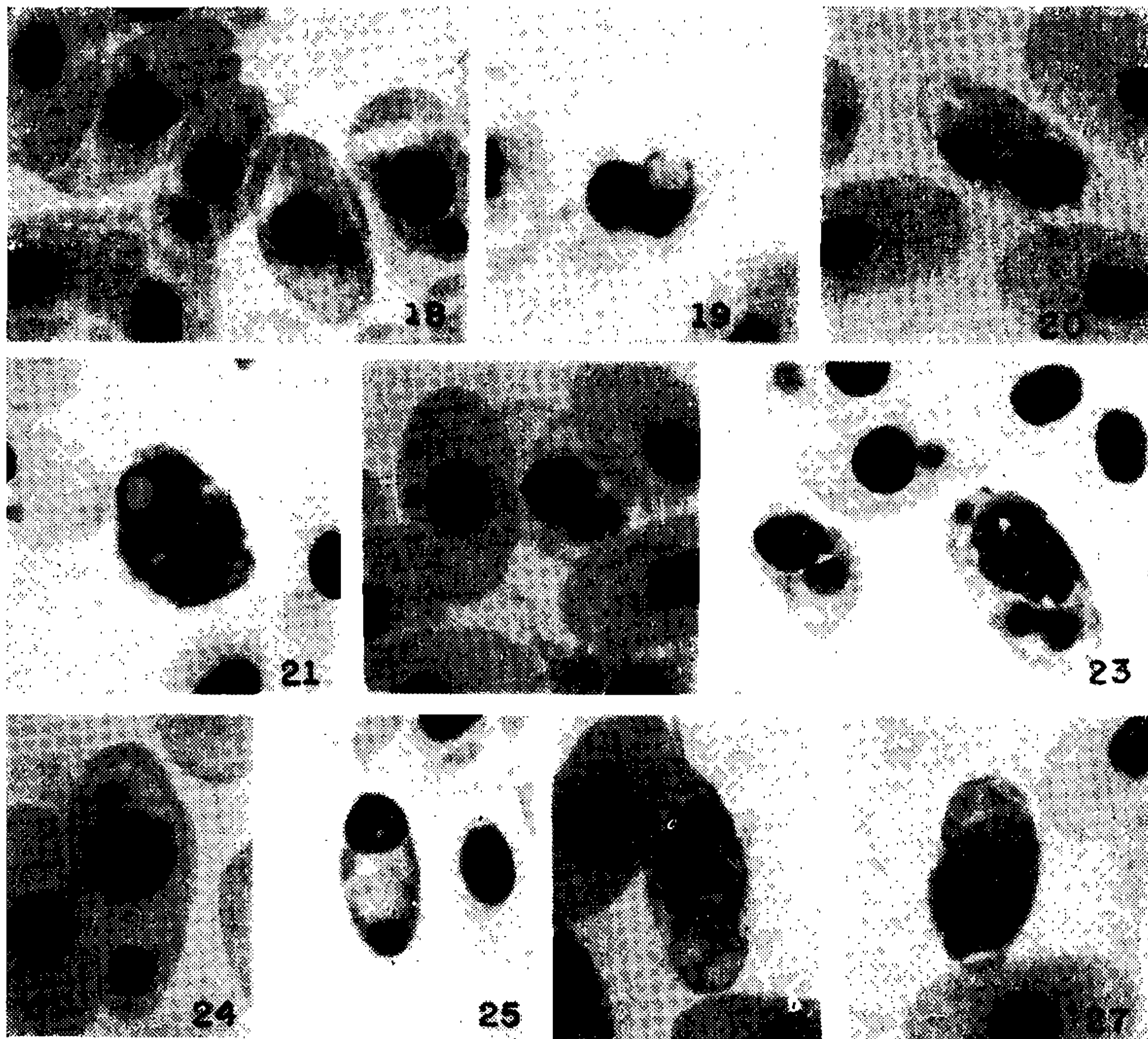


Sousa, Biasi & Pessoa: *Toddia* e *Pirhemocytan*

## ESTAMPA II

Figs. 18 a 27 — Aspectos do parasito (*Toddia* — ?) de *B. pradoi* (H 372).  
Coloração: Giemsa. Aumento: 1000 x.

Fig. 18 — Eritrócitos com 1 ou mais corpúsculos cromáticos; eritrócito com corpúsculo e globóide. Fig. 19 — 1 corpúsculo e inclusão intermediária entre globóide e cristalóide. Fig. 20 — Hemácia com 1 corpúsculo, 1 cristalóide hexagonal irregular e 1 pequena inclusão quase cristalóide. Fig. 21 — Eritroblasto com 2 corpúsculos cromáticos e 1 inclusão globóide ovalada; intensa alteração nuclear. Figs. 22 e 23 — A estrutura dos corpúsculos cromáticos lembra uma divisão binária (na fig. 23, poderia ser resultante da proximidade de 2 corpúsculos). Fig. 24 — Eritrócito hipertrofiado com 2 parasitos. Fig. 25 — Corpúsculo cromático trapezoidal (com 5 grânulos periféricos em sua estrutura) acompanhado de inclusão cristalóide irregular. Figs. 26 e 27 — Corpúsculos acompanhados de inclusão hexagonal regular e situados diferentemente em relação à mesma; observar a forma quase pentagonal do parasito na fig. 26.

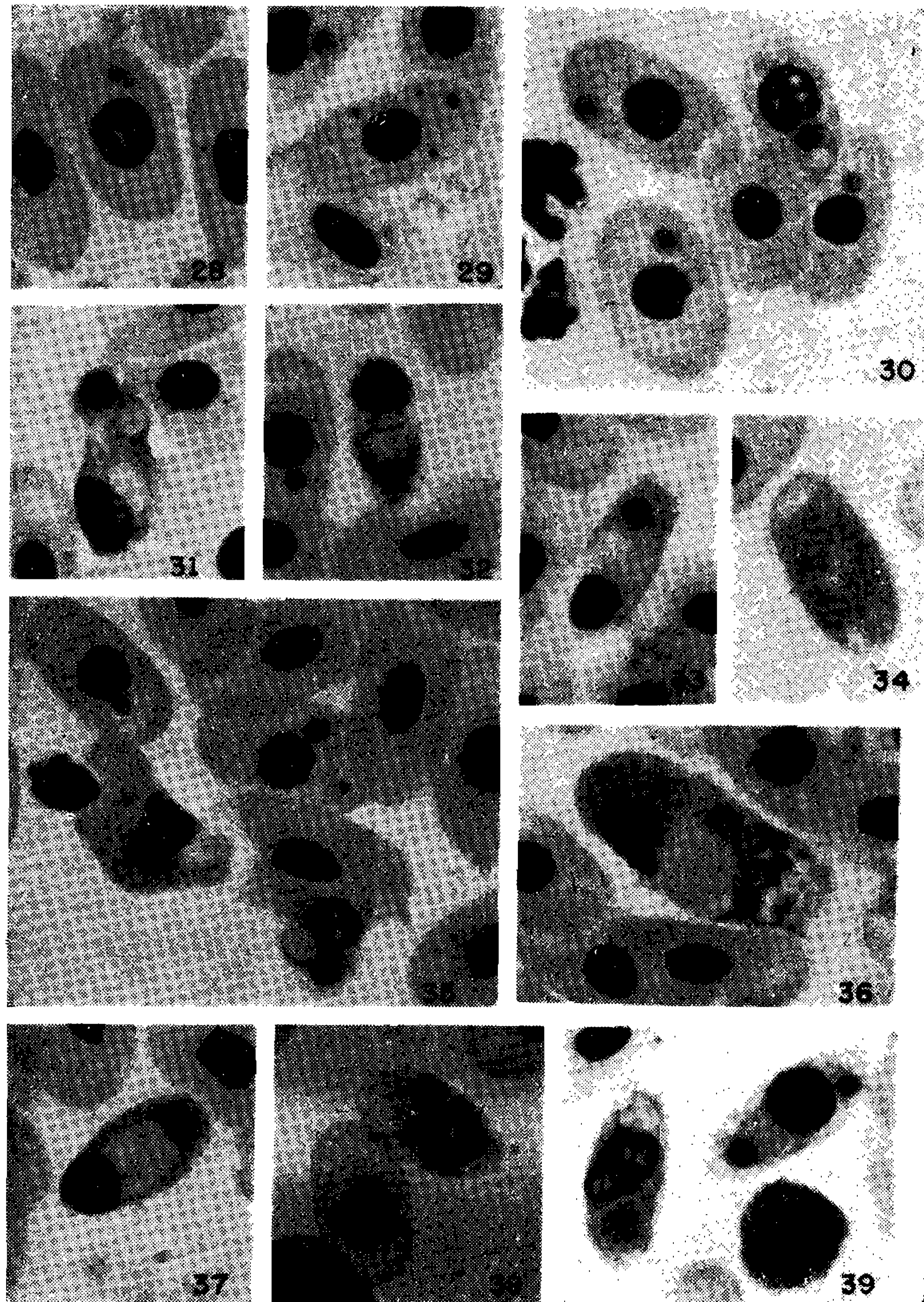


Sousa, Biasi & Pessôa: *Toddia* e *Pirhemocytan*

### ESTAMPA III

Figs. 28 a 39 — Aspectos do parasito (*Toddia* — ?) de *B. pradoi* (H. 376).  
Coloração: Giemsa. Aumento: 1000 x.

Fig. 28 — O corpúsculo cromático assemelha-se a uma hemo-bartonela. Fig. 29 — Eritrócito com 4 parasitos. Fig. 30 — 2 dos parasitos apresentam 1 grânulo central; corpúsculo acompanhado de inclusão globóide. Fig. 31 — Célula em fase de rompimento; observar a inclusão quase cristalóide. Fig. 32 — Corpúsculo acompanhado de inclusão cristalóide trapezoidal. Fig. 33 — Parasito e inclusão hexagonal regular. Fig. 34 — Estranho desarranjo do material cromático do núcleo e possivelmente do parasito. Fig. 35 - Célula rompida; parasito acompanhado de inclusão globóide. Fig. 36 — Aberrante alteração celular, não se distingue o que corresponde ao núcleo da célula e ao parasito. Fig. 37 — Parasito disforme de estrutura heterogênea acompanhado de cristalóide irregular. Fig. 38 — 2 corpúsculos cromáticos e 2 inclusões (1 hexagonal e a outra intermediária entre globóide e cristalóide) numa mesma célula. Fig. 39 — Grande parasito envolvido por suave halo rosado acompanhado de inclusões em formação; célula com 2 corpúsculos (de estrutura homogênea) e 1 cristalóide hexagonal.



Sousa, Biasi & Pessoa: *Toddia* e *Pirhemocyton*

#### ESTAMPA IV

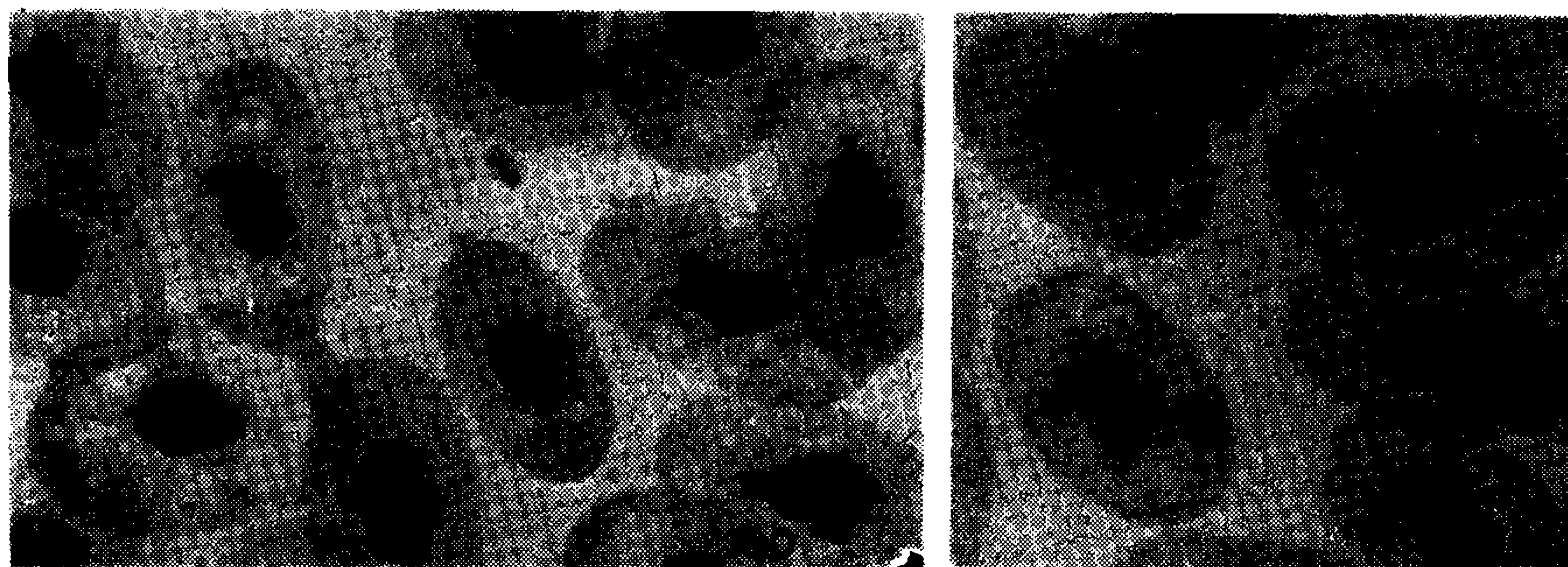

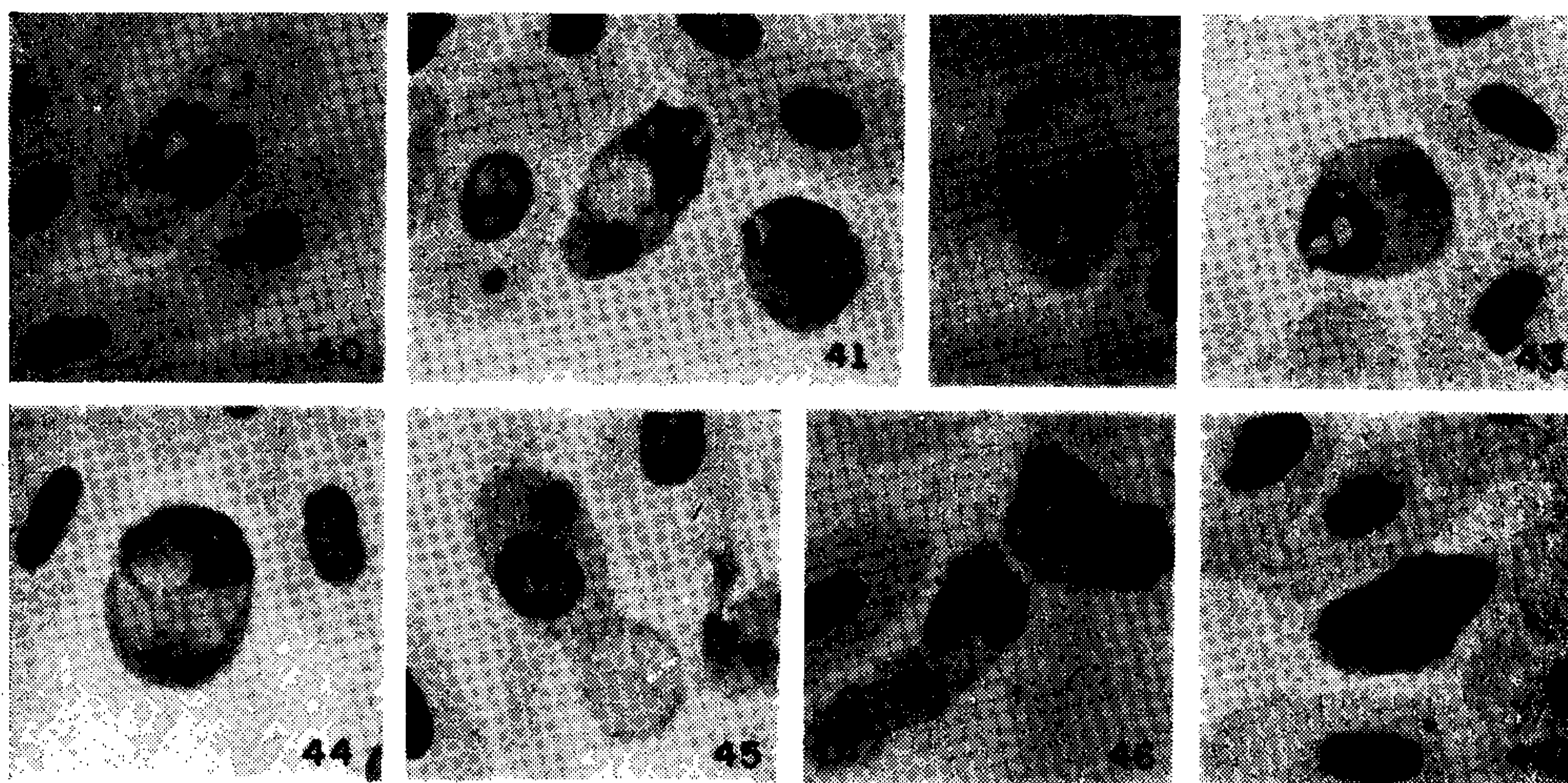
Figs. 40 a 47 — Aspectos do parasito (*Toddia* — ?) de *B. pradoi* (H 389). Coloração: Giemsa. Aumento: 1000 x.

Fig. 40 — Eritrócito parasitado apresenta núcleo picnótico; célula com hemogregarina. Fig. 41 — Eritroblasto parasitado apresentando inclusão de forma intermediária entre globóide e cristalóide; glóbulo imaturo arredondado e reduzido. Fig. 42 — 2 corpúsculos e 1 cristal citoplasmático hexagonal regular. Fig. 43 — Grande, disforme e difuso corpúsculo cromático situado quase totalmente sob o cristal hexagonal; núcleo da célula parasitada com vacúolos. Fig. 44 — Grande parasito associado a cristal citoplasmático e nuclear. Fig. 45 — Célula em fase de rompimento. Figs. 46 e 47 — Curiosas alterações celulares.

Figs. 48 a 51 — Aspectos de *Toddia* em *B. jararaca*. Coloração: Giemsa. Aumento: 1000 x.

Fig. 48 — O corpúsculo cromático da célula à esquerda apresenta forma trapezoidal e 5 grânulos em sua estrutura; o da célula à direita é disforme e também tem estrutura heterogênea; ambas células parasitadas apresentam alterações citoplasmáticas, núcleo deslocado e com periferia condensada. Fig. 49 — Parasito disforme e heterogêneo; alteração do citoplasma da célula parasitada lembra cristalóide em formação. Fig. 50 — Observar característica vacuolização irregular das células infectadas e o pequeno corpúsculo redondo e compacto. Fig. 51 — O corpúsculo cromático redondo apresenta 1 grânulo central em sua estrutura interna e o oval (acima) 2 bastões.





Sousa, Biasi & Pessôa: *Toddia* e *Pirhemocyon*

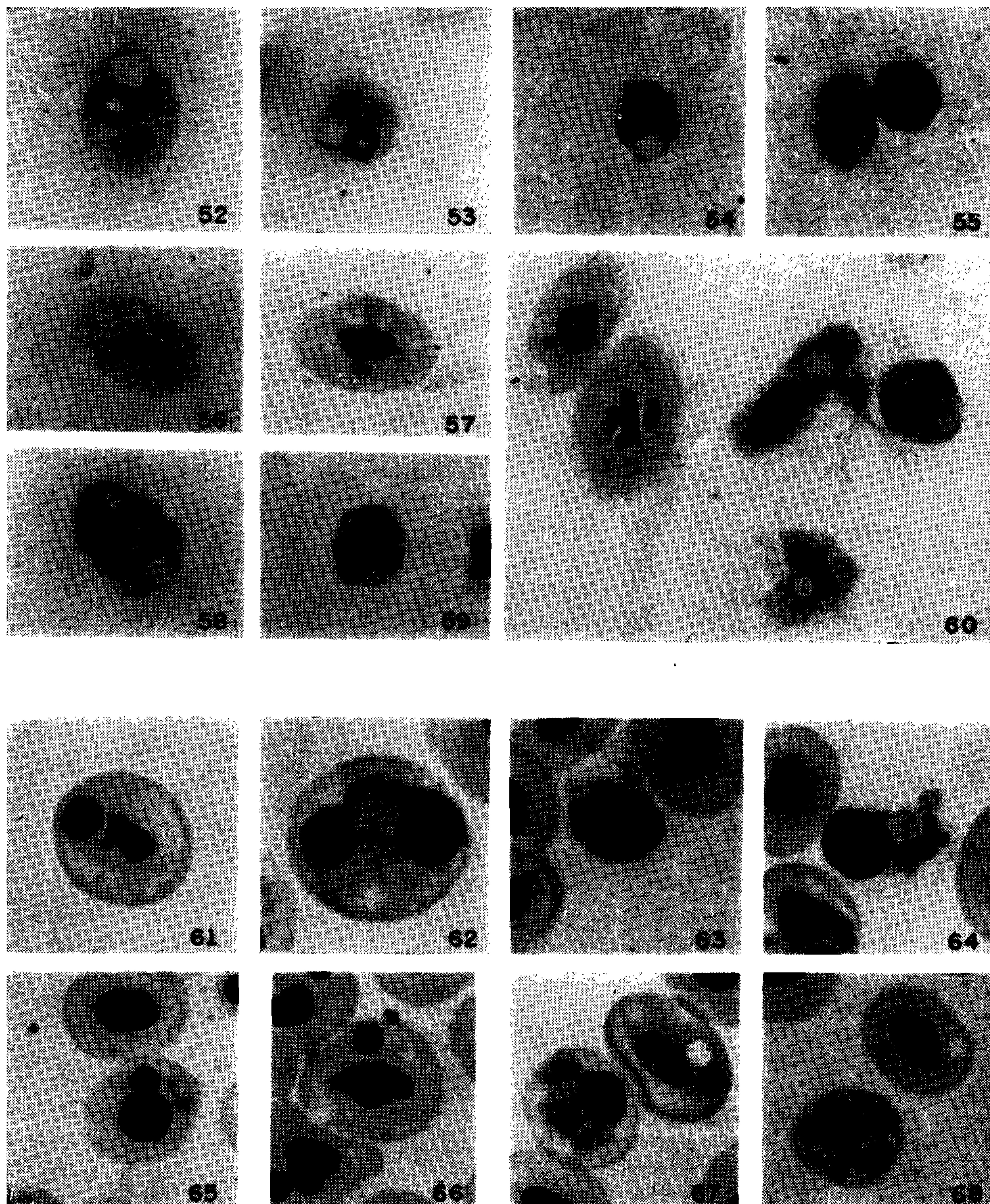
## ESTAMPA V

Figs. 52 a 60 — Aspectos de *Pirhemocytos* (?) em *B. alternatus* (F 113). Coloração: Giemsa. Aumento: 1000 x.

Fig. 52 — Grande e disforme corpúsculo cromático acompanhado de globóide citoplasmático. Fig. 53 — Grande, disforme e difuso corpúsculo associado a inclusão quase quadrangular. Fig. 54 — Parasito compactado associado a inclusão pentagonal irregular. Fig. 55 — Grande cristalóide hexagonal tornou poligonal a célula parasitada, a qual apresenta também outra inclusão de contorno indefinido; a outra célula possui inclusão de forma indeterminada. Fig. 56 — Corpúsculo cromático apresenta grânulo periférico e contorno condensado; citoplasma desta célula possui rachaduras e pequenos pontos cromáticos (seriam parasitos?). Fig. 57 — *Pirhemocytos* e hemogregarina numa mesma célula, Fig. 58 — Corpúsculo cromático associado a 2 inclusões intermediárias entre globóide e cristalóide; observar as porções claras no núcleo desta célula, também encontradas nas figs. 52-55. Fig. 59 — Corpúsculo associado a 3 inclusões de formas indefinidas. Fig. 60 — Restos de célula rompida (observar espaço claro no núcleo cariolítico); eritrócito com pequeno parasito e rachaduras no citoplasma; outro com 2 hemogregarinas; célula com 2 corpúsculos cromáticos e 1 inclusão praticamente globóide ao lado de outra parasitada apresentando 1 globóide.

Figs. 61 a 68 — Aspectos do parasito (*Toddia*) de *Chironius flavolineatus*. (849). Coloração: Giemsa. Aumento: 1000 x (exceto fig. 62, aumento. 2000 x).

Fig. 61 — Corpúsculo com grânulo central (estrutura predominante neste parasito) e alterações citoplasmáticas. Fig. 62 — parasito associado a cristalóide quadrangular; observar a granulação do citoplasma, também encontrada nas figs. 63-65 e 67-68. Fig. 63 — 2 corpúsculos e 1 inclusão retangular. Fig. 64 — Célula rompida mostrando o parasito ao lado de 2 inclusões cristalóides. Fig. 65 — Corpúsculo e pequeno cristal nuclear. Fig. 66 — Observar a estrutura heterogênea do corpúsculo cromático e as alterações no citoplasma. Fig. 67 — Uma célula parasitada com inclusão retangular e outra onde o parasito encontra-se ao lado de 1 vacúolo arredondado. Fig. 68 — Célula não parasitada apresentando 1 vacúolo.



Sousa, Biasi & Pessôa: *Toddia* e *Pirhemocytan*

## ESTAMPA VI

- Fig. 69 — Giemsa. *Toddia* de *C. flavolineatus*. Observar a estrutura dos corpúsculos cromáticos, as granulações róseas no citoplasma das células parasitadas e as características tintoriais dos cristais.
- Fig. 70 — Giemsa. *Pirhemocytion* (?) de *B. alternatus*. Destacamos as inclusões globóides ou quase, as granulações róseas em torno do parasito e pelo citoplasma e as porções mais claras no núcleo das células parasitadas.
- Figs. 71 a 74 — Giemsa. *Toddia* de *B. pradoi*.  
Fig. 71 — (H 376); destacamos os eritrócitos e eritroblastos parasitados, a estrutura dos parasitos e em especial, daquele que lembra uma divisão binária. Fig. 72 — (H 389); eritroblastos parasitados apresentando cristais hexagonais forçando a membrana celular. Figs. 73-74 — (H-389 e H 372, respectivamente): intensa deformação celular.
- Fig. 75 — Giemsa. *Toddia* de *B. jararaca*: o corpúsculo cromático associado a granulações róseas dá a impressão de constituir o corpo de um protozoário.
- Fig. 76 — Verde Metila-Pironina. *Toddia* de *B. moojeni* (F 80). Observar a positividade do corpúsculo cromático para o Verde Metila.

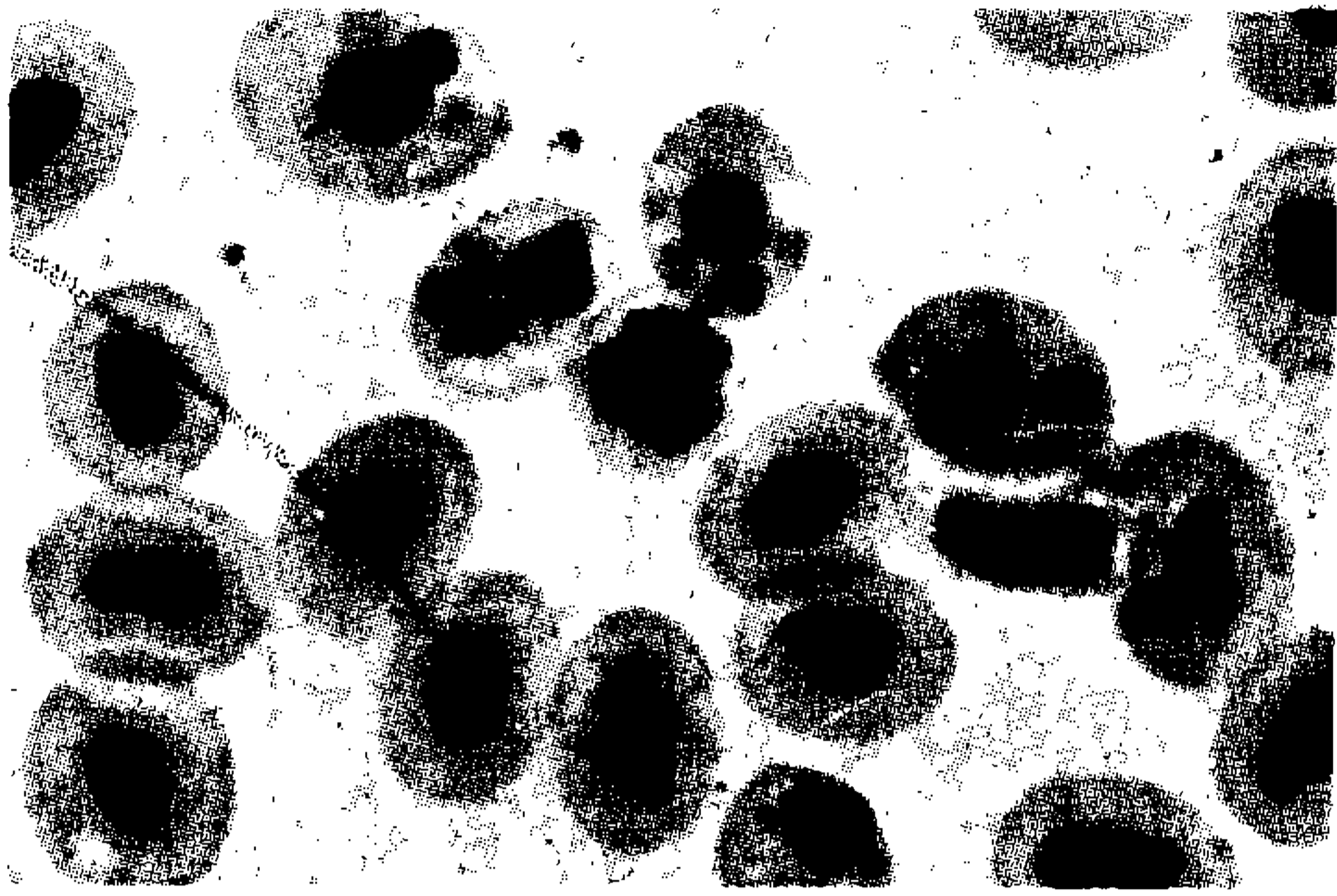


Fig. 69

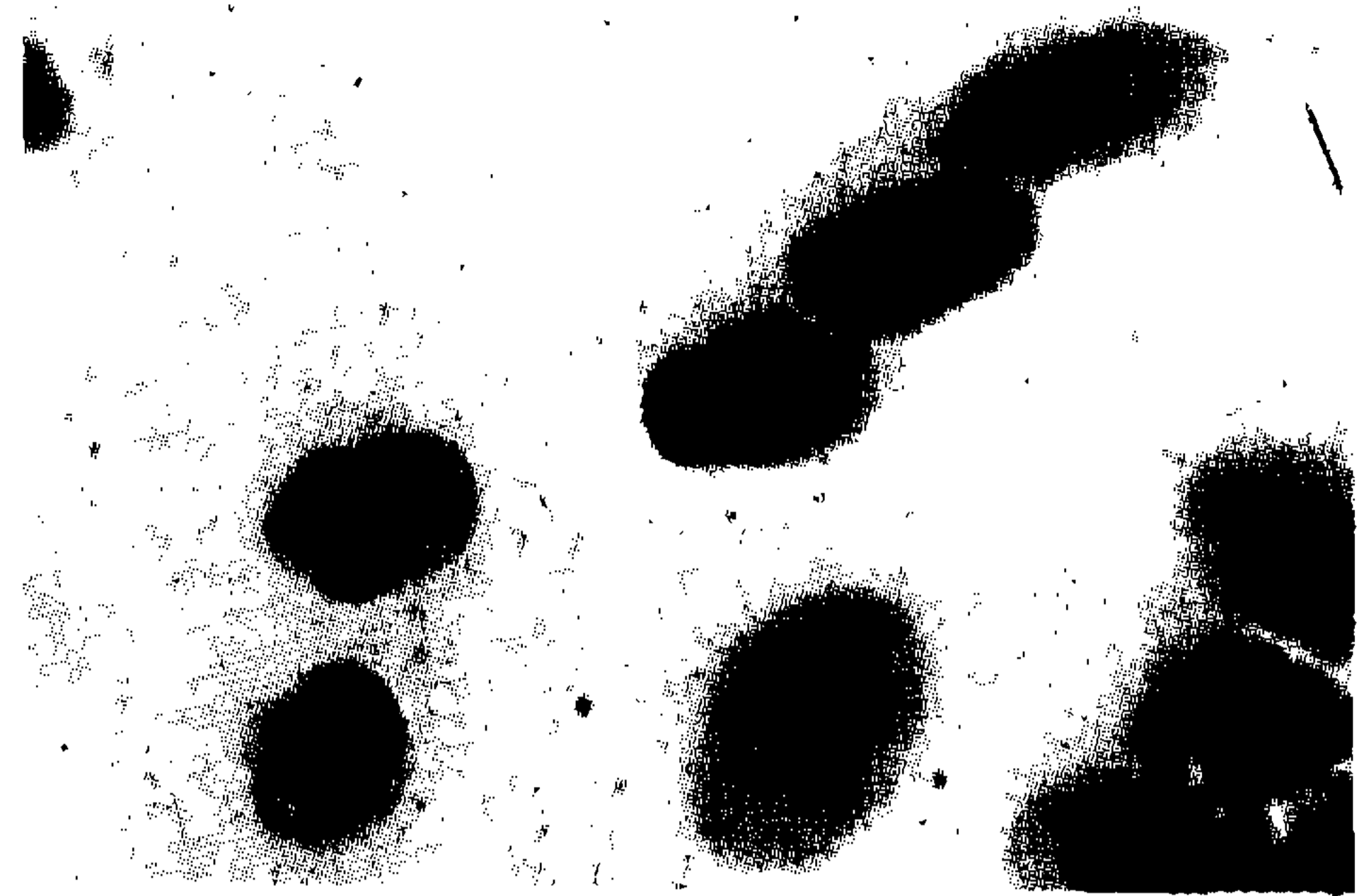


Fig. 70




Fig. 71

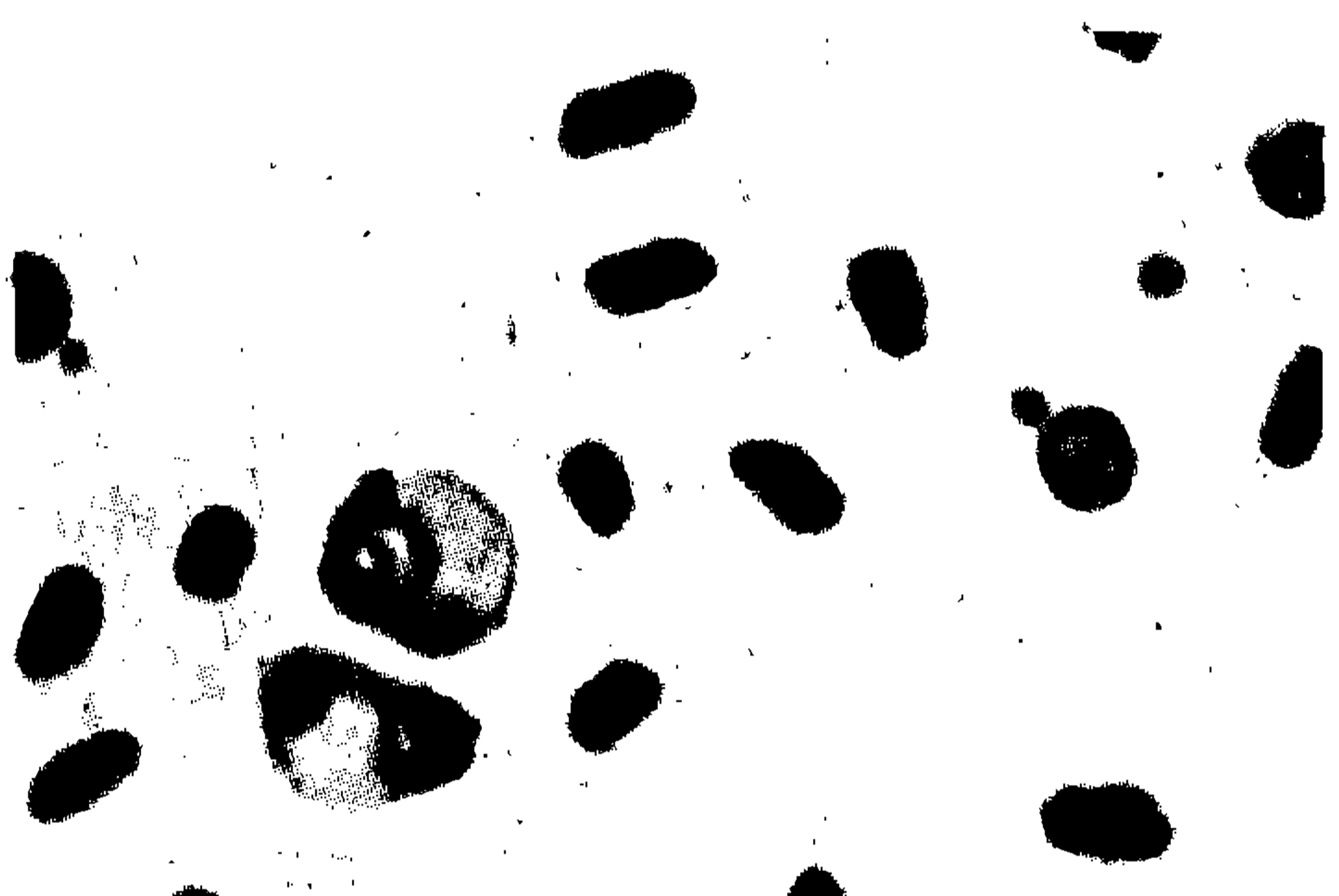


Fig. 72

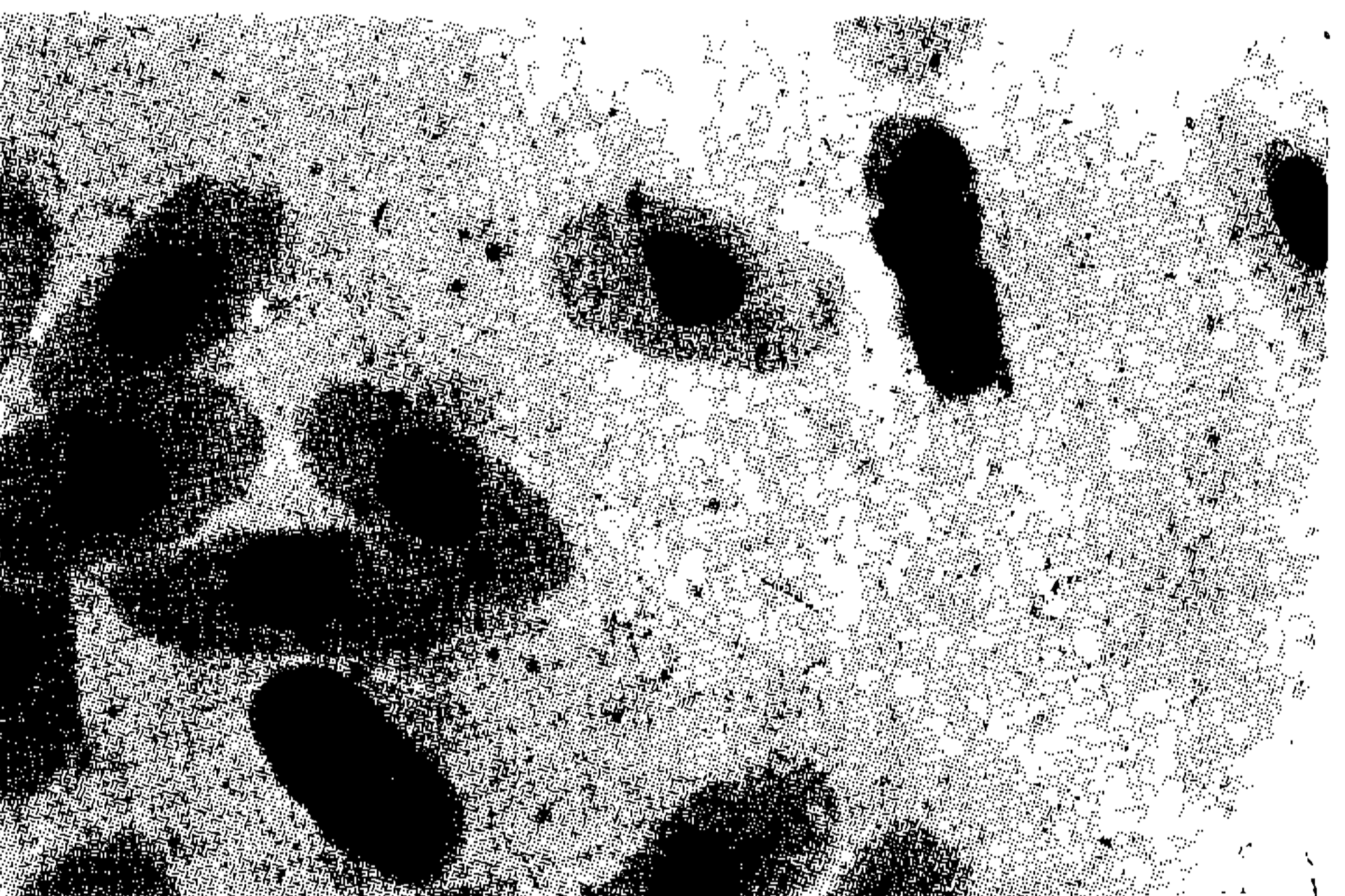


Fig. 73

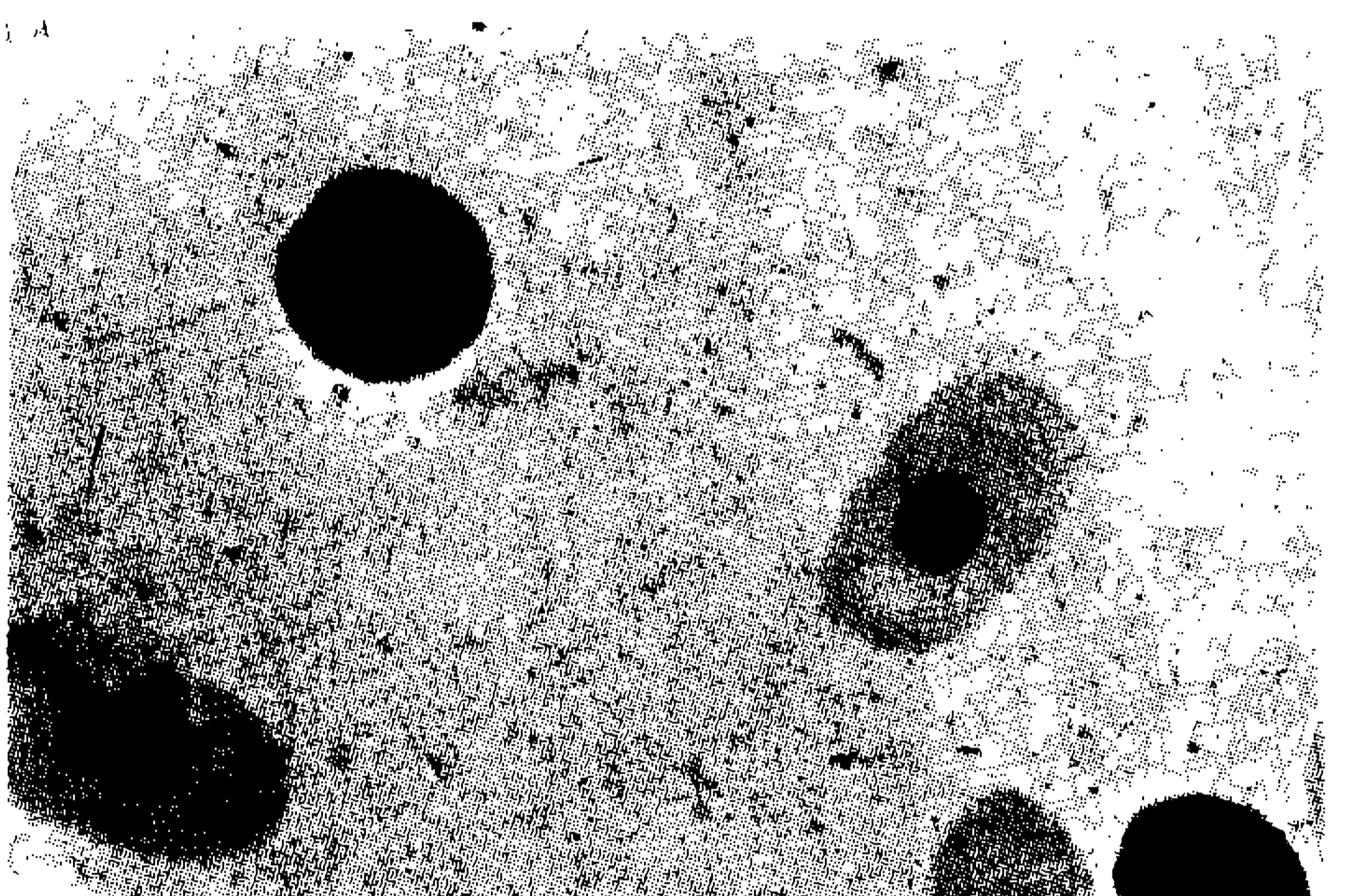


Fig. 74

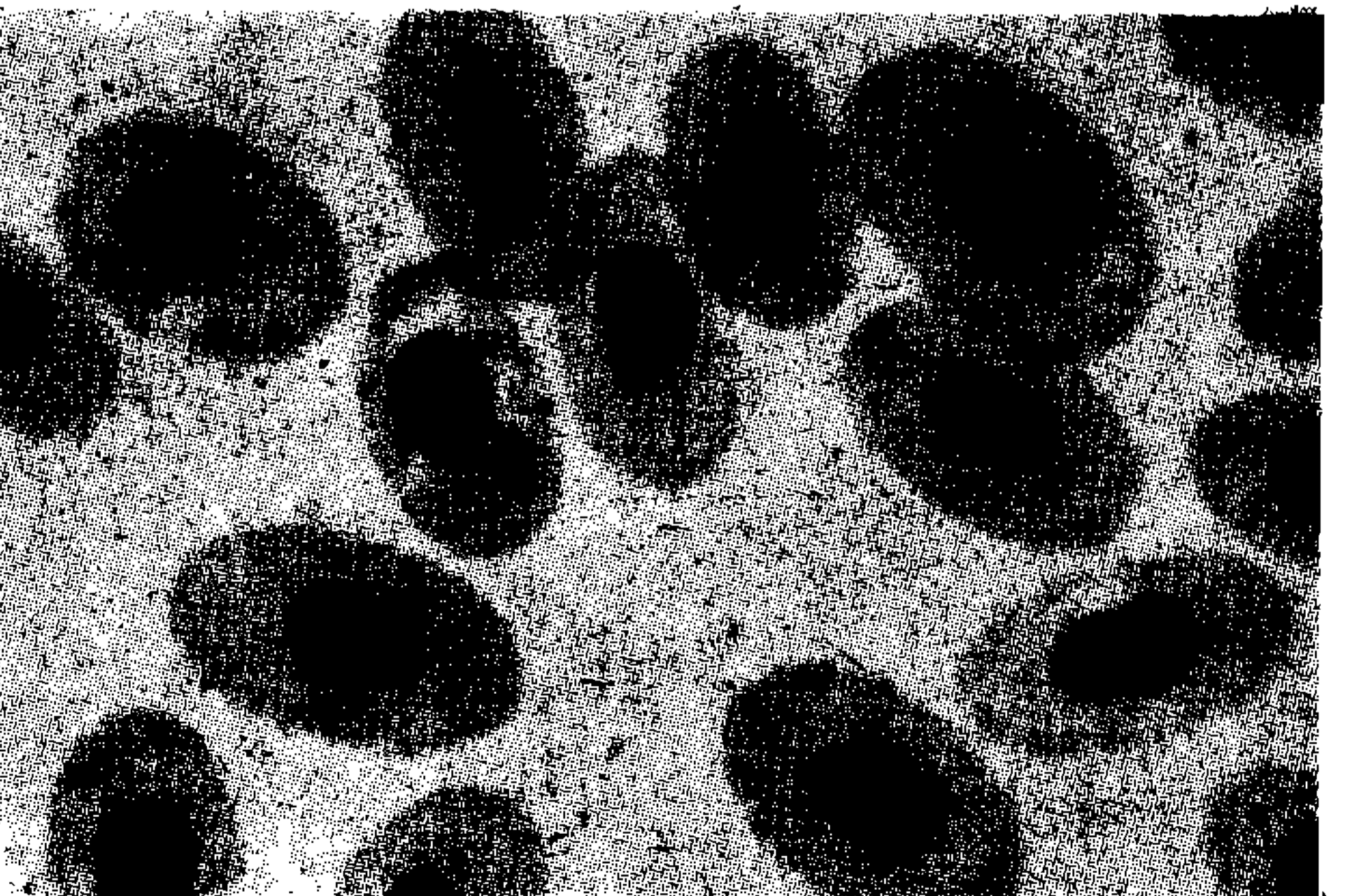


Fig. 75

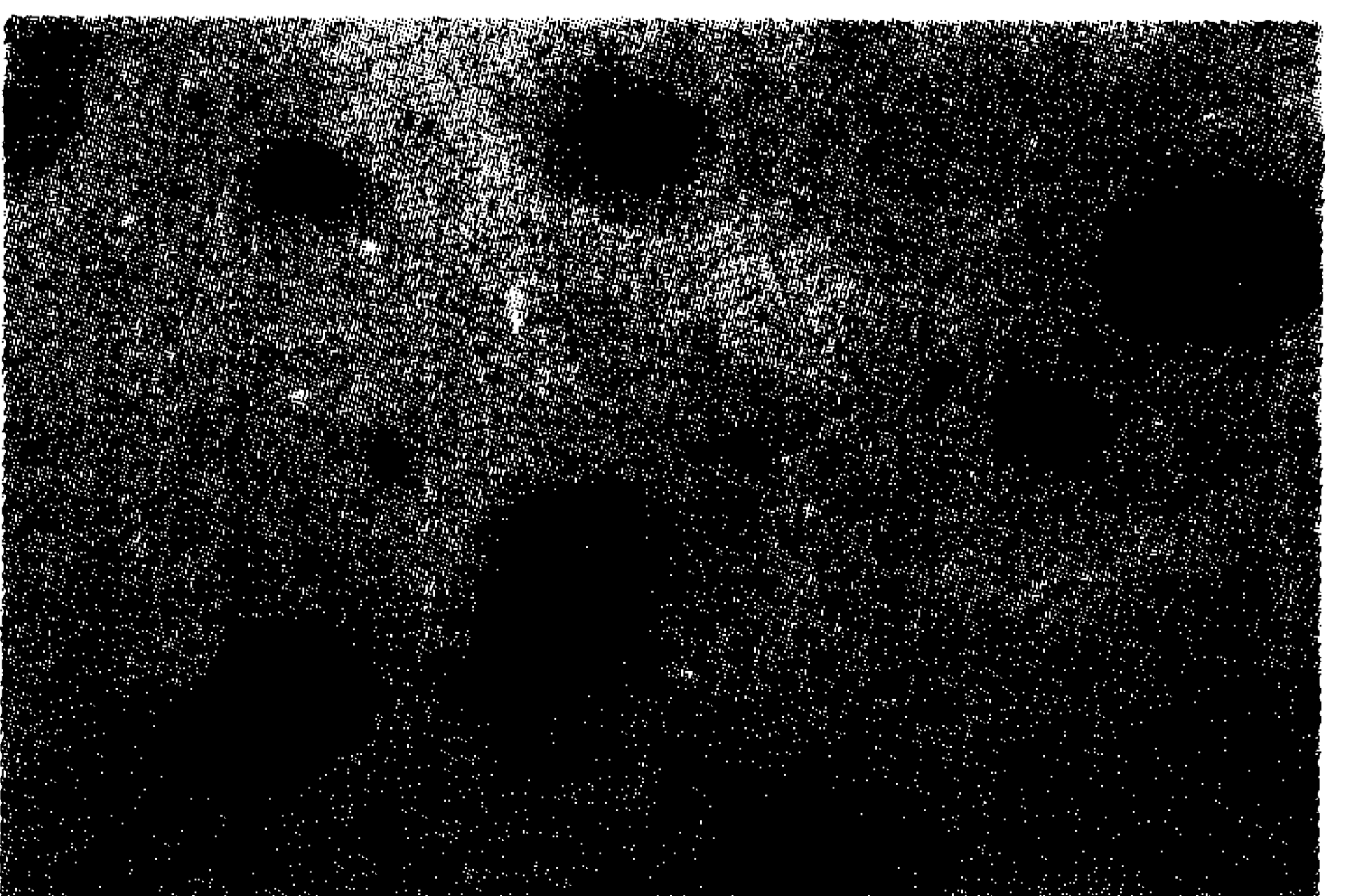

Fig. 76