

BIOPRÓTESE TRAQUEAL*

TRACHEAL BIOPROSTHESIS

Marcelo Alves Pinto**

Renato Sergio Marchevisk****

Ghendy Gardoso***

Adelton Soares e Silva*****

RESUMO

O conteúdo do presente estudo é resultado da substituição de um terço do comprimento da traquéia de cães, por bioprótese de tecido traqueal homólogo preservado em glutaraldeído tamponado a 2,5%. Quatorze cães sem raça definida, pesando entre 10 e 20kg, receberam os implantes ortotópicos através de anastomose término-terminal, que em seguida foram envelopados com retalho muscular (sternothyroideus e sternohyoideus). Os animais foram acompanhados clinicamente durante o pós-operatório e as biopróteses avaliadas através de exames anatomo-patológicos, radiológicos e endoscópicos, no sétimo, décimo quinto, trigésimo e quadragésimo dia após a implantação.

Palavras-chave: bioprótese traqueal, cirurgia traqueal, transplante traqueal, bioprótese.

SUMMARY

The contents of the present research is the result of experiments in dogs, substituting the third part of the tracheal length for bioprosthesis of homograft tracheas preserved in buffered glutaraldehyde at 2.5%. Fourteen mongrel dogs weighing between 10 and 20kg, had ortotopic implants of bioprosthesis by means of end-to-end anastomosis enveloped in a muscular flap (sternothyroideus and sternohyoideus). Post-operative clinic attendance, anatomopathological examinations, radiology and endoscopy were performed at the 7, 15, 30 and 45th days after the implantation.

Key Words: tracheal bioprosthesis, tracheal surgery, tracheal transplantation, bioprosthesis.

INTRODUÇÃO

As lesões da árvore traqueobrônquica são frequentemente provocadas por contusões de intensidade variada nas regiões cervical e torácica. Sendo afecções de relativa raridade, FREEMAN (1989) relatou a dificuldade de caracterizar grande parte destas afecções classificando os tipos de traumatismos traqueais como: 1 - Aberto e profundo - provocado por instrumento éfuro-cortante; 2 - Fechado - associado a traumatismo da porção ventral do pescoço, comprimindo a traquéia contra o corpo da vértebra cervical; 3 - lesões de mucosa - provocadas por sondas oro-traqueais com manguitos elópticos de alta pressão.

SLATTER (1985) descreveu algumas patologias obstrutivas congênitas de traquéia como a hipoplasia, colapso e estenose. Acrescentou a possibilidade também de obstrução respiratória e a necessidade de restauração do órgão. Com referência ao desenvolvimento de tumores MOULTON (1978) diagnosticou adenocarcinoma, carcinoma da célula escamosa e o sarcoma de traquéia, como os blastomas mais freqüentes da laringe e traquéia dos animais domésticos. SLATTER (1985) diagnosticou obstruções respiratórias devido ao envolvimento secundário da traquéia como no linfossarcoma, tumores de tireóide e timo.

A técnica de reconstrução clínica da traquéia no cão e no homem, em patologias de pequenas extensões, é a anastomose primária (FERGUNSON et al, 1950), contudo SLATTER (1985) admitiu a ressecção máxima de 25% da traquéia em cães jovens e 50% em adultos.

BOTTENA & WILDYUUR (1986) descreveram o uso de próteses traqueais fabricadas de material poroso, incorporáveis com o tecido conjuntivo oriundo do processo inflamatório, proporcionando um córion para implantação epitelial.

* Parte de Dissertação de Mestrado em Medicina Veterinária do primeiro autor.

** Médico Veterinário, aluno do Curso Pós-Graduação em Medicina Veterinária, área de cirurgia, da Universidade Federal de Santa Maria (UFSM), 97119-900 - Santa Maria, RS.

*** Médico Veterinário, Professor Titular nos Cursos de Graduação e Pós-Graduação em Medicina Veterinária, da UFSM.

**** Médico Veterinário, Patologista, Chefe do Serviço de Neurovirulência e Patologia Experimental de Biomanguinhos/ Fiocruz, Rio de Janeiro, RJ.

***** Médico, Chefe do Serviço de Cirurgia Experimental do Hospital Central Exército Rio de Janeiro, RJ.

EAGAR et al (1986) e TOLHURST & HART (1990) citaram a propriedade do glutaraldeído em reticular proteínas inativas bactérias fungos através da desnaturação protéica. Contudo JAMIESON et al (1988) observaram endocardite bacteriana provocando alterações estruturais em implantes de bioprótese valvular heteróloga tratada com glutaraldeído, provocando sinais de infecções e embolia.

Em relação a próteses traqueais de silicone DUMON (1989) relatou a formação exacerbada do tecido de granulação nos sítios anastomóticos, obstruindo a luz do implante. GRILLO et al (1966) sugeriram que o processo inflamatório crônico nos sítios anastomóticos, provocaria metaplasia epitelial na mucosa receptora. POTI-CHA & LEWIS (1966), PEARSON et al (1968) e NELSON et al (1983) associaram o processo inflamatório à não epitelização e ao desenvolvimento de granulações e a metaplasia epitelial. KLEIN-SZANTO et al (1985) e MERRIL et al (1991) admitiram que a metaplasia epitelial respiratória resultaria da persistência de estímulos inflamatórios.

OTAVIANO et al (1983) relataram que os movimentos fisiológicos da traquéia promoveriam o descolamento da prótese do leito de implantação, assim como a formação de granulomas piogênicos no lúmen da prótese. GRILLO et al (1966) observaram a possibilidade em reparação de defeitos traqueais com tecido fibroso.

ELIACHAR et al (1984) detectaram o fibrosamento em retalhos musculares utilizados na reparação de defeitos laringo-traqueais no cão e no homem. STAINDL & LAHETSCHWANDTNER (1979) e LAHESCHWANDTNER et al (1980) alertaram que na reparação traqueal com tecido fibroso pode ocorrer colabamento e estenose do conduto respiratório, se sua superfície exceder 6cm² em coelhos e 6-7cm² em suínos.

Para ROBBINS (1989) e ROMAN & MACDONALD (1991) na resposta tecidual à injúrias ocorre ativação dos mecanismos de reparo. Os autores ressaltaram a importância dos fatores de crescimento como quimiotáticos induzindo a secreção de colagenases e ativando a angiogênese.

No presente estudo investigou-se o processo de reparação da traquéia cervical com o uso de próteses homólogas preservadas em glutaraldeído à 2,5%, envelopadas em retalho muscular, enfatizando-se a possibilidade de restauração do órgão através da neoformação tubular fibro-conjuntiva, e as alterações encontradas no epitélio respiratório local decorrente do processo inflamatório local.

MATERIAL E MÉTODOS

Este estudo foi realizado no Bloco Cirúrgico de pequenos animais do Hospital de Clínicas Veterinárias da UFSM.

Foram utilizados 14 cães sem raça definida pesando entre 15-20kg originados do Biotério Central da UFSM.

Os animais em jejum foram pesados e pré-anestesiados com maleato de acepromazina^a 0,2% (0,1mg/kg de peso vivo I.V.), em seguida feita a tricotomia cervical ventral.

Levados ao bloco cirúrgico, foram anestesiados com thiopental sódico^b 2,5% (12,5mg/kg de peso vivo I.V.) até abolição dos reflexos oculo-palpebrais e laríngeos, mantidos entubados com sonda oro-traqueais durante todo o procedimento cirúrgico.

As próteses preparadas a partir de traquéias homólogas, foram mantidas em solução de glutaraldeído^c a 2,5% tamponado em frascos estéreis, por no mínimo sete dias.

O procedimento cirúrgico consistiu na cervicotomia ventral mediana, com dissecação e rebatimento da musculatura peri-traqueal (sternotyroideus e sternohyoideus) seccionados transversalmente próximo à laringe formando um retalho muscular. Resseccionou-se segmento traqueal correspondente a 1/3 do comprimento total do órgão e implantou-se segmento de bioprótese correspondente, através de anastomose término-terminal com fio de polipropileno monofilamento 4-0^d em pontos simples isolados contendo um anel traqueal de cada segmento. Em seguida envelopou-se a prótese com o retalho muscular, fixando o último com o mesmo tipo de fio ao redor da prótese. A pele foi fechada com fio de nylon 3-0 monofilamentoso^e em pontos simples isolados. A antibioticoterapia preventiva foi ampicilina sódica (20mg/kg de peso vivo). Trinta minutos antes de iniciar a cirurgia, os pontos de pele foram retirados no sétimo dia pós-operatório.

Os animais foram submetidos ao acompanhamento clínico pós-operatório e analisados pela macroscopia, microscopia, óptica, radiologia e endoscopia aos sete (três cães), quinze (quatro cães), trinta (quatro cães) e quarenta e cinco dias três cães) após a cirurgia. Os cães foram sacrificados com cloreto de potássio à 10% sob prévia anestesia.

Durante a macroscopia analisou-se o estado do implante, assim como a presença de processo inficcioso, deiscência da sutura nas anastomoses proximal ou distal. A microscopia óptica, desenvolvida no setor de neurovirulência da Fundação Oswaldo Cruz, empregou segmentos coletados da bioprótese e do retalho muscular envolvente, fixados em formol tamponado por 24 a 48 horas. Após este período os fragmentos foram recortados, lavados em água corrente e corados pela técnica de Hematoxilina e Eosina (LUNA, 1968) e examinados ao microscópio óptico.

As lâminas selecionadas foram coradas pela técnica de Masson (LUNA, 1968) para identificação do tecido conjuntivo e Giemsa (LUNA, 1968) para células inflamatórias.

À radiologia diagnosticou-se a presença de fuga aérea através da prótese e sinais de colabamento do implante. O exame endoscópico, desenvolvido sobre prévia anestesia, demonstrou a performance da bioprótese como substituto traqueal, a situação das anastomoses e o acúmulo de muco ou secreções purulentas, fistulas, tecido de granulação luminal e estenose traqueal.

RESULTADOS

Todos os animais sobreviveram aos procedimentos operatórios, demonstrando boa cicatrização da ferida cirúrgica. Presenciou-se manifestações de tosse reflexa, durante os primeiros dias do pós-operatório, e forte halitose a partir do trigésimo dia. Encontrou-se um caso de obstrução respiratória no quadragésimo quinto dia, provocado pelo deslocamento da prótese.

As primeiras necropsias, presenciou-se intensa hiperemia da mucosa que perdurou em todos os tempos de análise. A macroscopia e a endoscopia revelaram a partir do trigésimo dia deiscência das anastomoses e deslocamento da prótese do retalho muscular (Tabela 1).

A manutenção da continuidade do conduto respiratório a partir desta fase se deve ao retalho muscular que se apresentava com aspecto fibroso e formato tubular, firmemente aderido aos sítios anastomóticos. Entre a prótese e o retalho muscular observou-se tecido de tonalidade granulosa, coexistindo com contaminação

oportunista. No quadragésimo quinto dia o retalho intensamente fibrosado apresentava tonalidade branco-azulada (Tabela 1).

Pela microscopia óptica diagnosticou-se desgaste progressivo e colonização bacteriana da bioprótese, mais evidente a partir do trigésimo dia. O exsudato fibrino hemorrágico formado inicialmente ao redor da prótese, no sétimo dia já demonstrava organização em tecido de granulação e deposição colagênica (Figura 1).

As áreas mais afastadas da prótese no retalho muscular demonstraram progressiva degeneração muscular e de posição colagênica, sem a presença das etapas do processo inflamatório. A mucosa respiratória do cão receptor demonstrou áreas de hiperplasia em todos os cães empregados no experimento.

Pela radiologia diagnosticou-se um caso de enfisema peritraqueal que foi absorvido em sete dias. A partir do trigésimo dias observou-se redução uniforme do calibre da prótese e aumento da densidade dos tecidos vizinhos (Tabela 2).

Pela endoscopia observou-se a hiperemia na mucosa receptora em todos os tempos, e a presença de tecido de granulação a partir do décimo quinto dia do pós-operatório principalmente nas próteses telescópicas no interior dos cotos traqueais receptores, ocluindo 1/3 do lúmen traqueal. No quadragésimo quinto dia encontrou-se um implante com coloração esbranquiçada (Figura 2) solto, associado ao processo exsudativo entre este e o tubo fibroso. Havia uma diminuição do lúmen traqueal e formação de pequenas granulações nos sítios anastomóticos.

TABELA 1 - Bioprótese traqueal. Alterações macro e microscópicas em cães com implante ortotópicos.

Alterações	Implante após (em dias)			
	07	15	30	45
MACROSCÓPICAS				
- Hiperemia da mucosa	+ (A)	+	+	+
- Exsudato envolvendo a prótese	- (B)	+	+	+
- Sutura da prótese	+	+	-	-
- Tecido de granulação luminal	-	+ (1/4) (C)	+ (1/4)	+ (1/3)
- Túnica fibrosa (D)	+	++	+++	+++
MICROSCÓPICAS				
- Epitélio da prótese	+	+	+	-
- Hiperplasia epitelial	+	+	+	+
- Processo inflamatório				
- Agudo	+	+	-	-
- Crônico	+	+	+	+

(A) - Presente

(B) - Ausente

(C) - Frequência de animais afetados

(D) - + ou leve, ++ ou moderado, +++ ou acentuado

DISCUSSÃO

Numerosos materiais associados à diversas técnicas têm sido descritos para reconstrução cervical e torácica do conduto traqueal. A opção pela preservação do tecido homólogo em glutaraldeído à 2,5% deve-se a ação esterilizante deste fixador, associado a capacidade de reticular proteínas (EAGAR et al, 1986; TOLHURST & HART, 1990), contudo foi diagnosticada colonização bacteriana oportunista nos implantes ortotópicos. Tal fato assinalado também por ELIACHAR (1984), BOTTEMA & WILDEVUUR (1986) e observado em prótese valvulares heterólogas também preservadas por JAMIESON et al (1988) sob a forma de vegetações bacterianas.

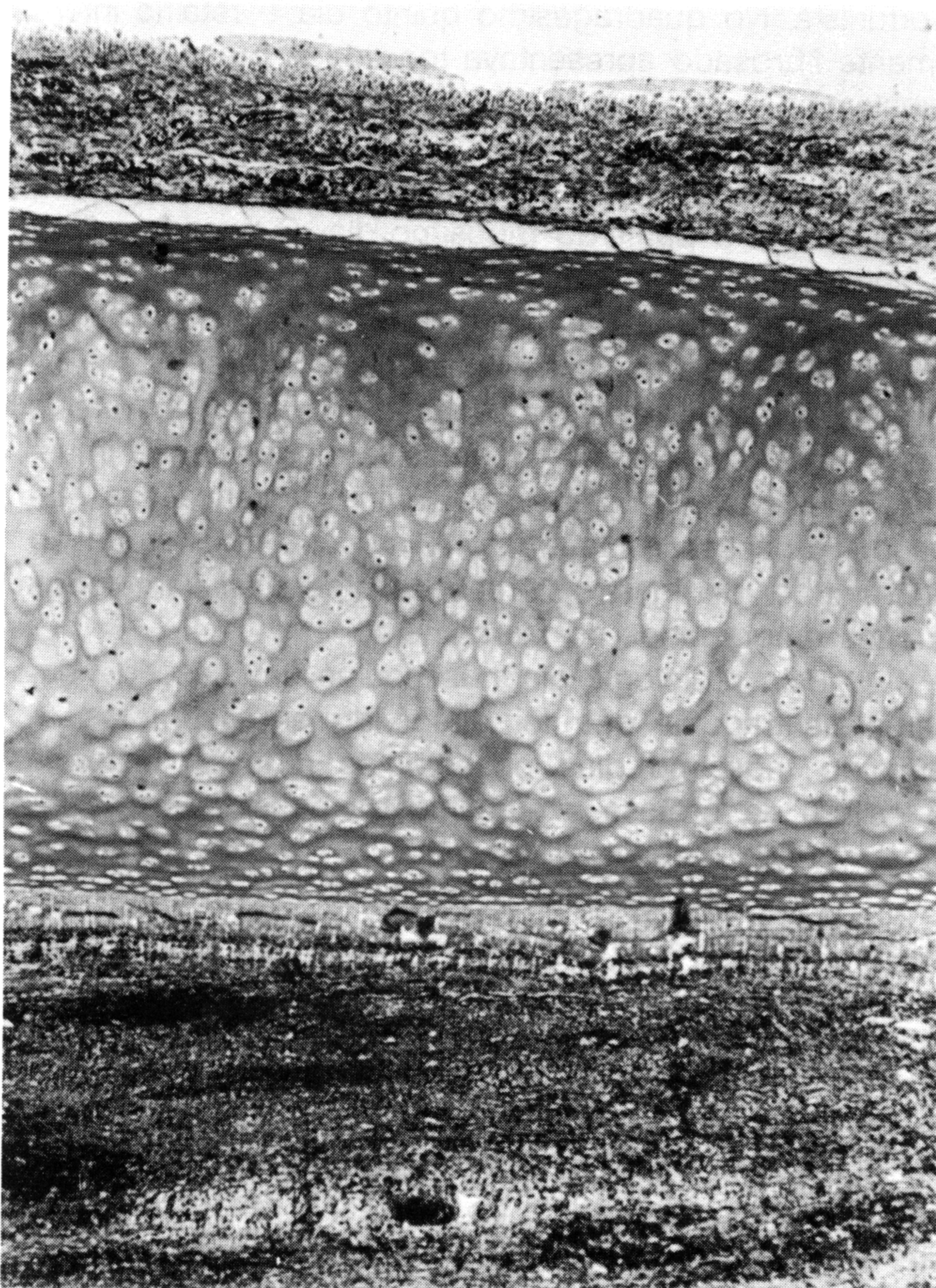


FIGURA 1 - Bioprótese traqueal. Região prótese. Retalho muscular, presença de exsudato fibrino-hemorrágico que se organizava em tecido de granulação. Masson, 40x.

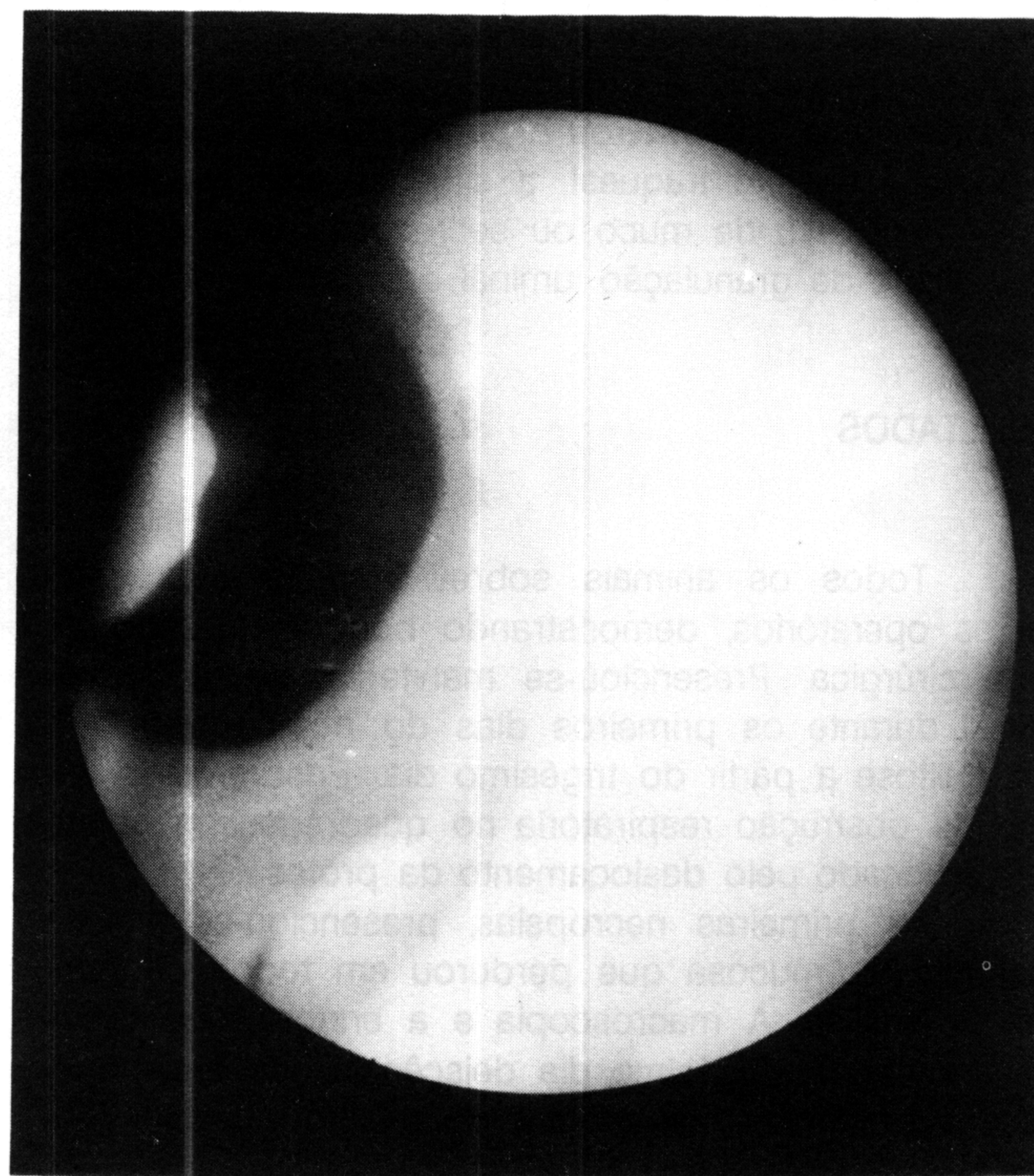


FIGURA 2 - Bioprótese traqueal. Bioprótese desgastada e solta do sítio de implantação, luz traqueal mantida.

TABELA 2 - Bioprótese traqueal. Sinópsse dos diagnósticos endoscópicos em cães com implantes ortotópicos.

Diagnósticos	Implante após (em dias)			
	07	15	30	45
ENCOSCÓPICOS				
- Luz traqueal	P (A)	P	P	OP
- Tecido de granulação	-	+ (1/4) (B)	+ 1/4	+ 1/3
- Hiperemia da mucosa	+	+	+	+
- Desgaste da prótese	-	-	+	+
- Fixação da prótese	-	-	+	+
RADIOLÓGICOS				
- Silhueta da prótese	N (C)	N	A	A
- Densidade dos tecidos moles peri-traqueais	N	N	> (D)	>

(A) P - Patente, OP - Obstrução parcial
 (B) - ou ausente, + ou presente e a frequência encontrada
 (C) N ou normal, A ou alterada
 (D) > ou maior

O estudo cinético da implantação ortotópica a partir do sétimo dia, demonstrou processo inflamatório agindo sobre o implante e afastando as células musculares estriadas do retalho, devido a exsudação de líquidos, fibrina, hemácias e neutrófilos. A presença em uma segunda fase de neoformação conjuntivo-vasculares no retalho ao redor da prótese coincidem com observações de ROBBINS (1989) e ROMAN & MACDONALD (1991). A partir do décimo quinto dia do transplante restos celulares foram substituídos, pelo reparo e remodelação do tecido lesado. O tecido de granulação ficou limitado a feixes musculares do retalho adjacente à prótese. As fibras musculares esqueléticas exibiam lesões degenerativas.

O diagnóstico macroscópico e endoscópico revelou em linhas gerais hiperemia dos cotos traqueais receptores, associada à deiscência progressiva dos pontos de sutura. No trigésimo dia a prótese já se encontrava completamente solta.

OTAVIANO et al (1983), BOTTEMA & WILDVUUR (1986) acrescentaram que o processo inflamatório e os constantes movimentos da traquéia atuaram como fatores responsáveis pela expulsão da prótese.

No décimo quinto dia diagnosticou-se tecido de granulação nos sítios anastomóticos telescopados nos cotos traqueais ocupando 1/3 da luz traqueal, achados coincidentes aos descritos por ELIACHAR (1984) e DUMON (1989).

POTICHA & LEWIS (1966) destacaram o movimento de "piston" da prótese com os cotos traqueais, favorecendo a formação de tecido de granulação. PEARSON et al (1968) citaram as áreas de desnudamento epitelial como focos de hipergranulação. NELSON et al (1983) asseguraram que a epitelização da prótese só ocorre na ausência de hipóxia tecidual e hipergranulações.

O exame histológico indicou áreas de metaplasia e displasia epiteliais nos sítios anastomóticos, sempre associados ao tecido de granulação, observações que coincidiram com as descrições de GRILLO et al (1966) e KLEIN-SZANTO et al (1985).

MERRILL et al (1991) responsabilizaram os processos irritativos crônicos e a hipóxia tecidual pelos distúrbios de crescimento do epitélio.

O deslocamento e a retração concêntrica da prótese, observados a partir do trigésimo dia, sugerem a atuação do processo de retração cicatricial do leito fibroso formado (ROBBINS et al, 1989).

Cabe ressaltar que o emprego da neo-traquéia fibrosa, não constitui a solução para a substituição circunferencial extensa da traquéia em cães. Tal complexidade se apoia no fator "retração" na ausência de um arcabouço estrutural que impeça o colapso do tubo fibroconjuntivo (STADL & LAMETSCHWANDTER, 1979; LAMETSCHWANDTNER et al, 1980).

Acredita-se contudo que o emprego direcionado do processo fibroplástico, associado a uma estrutura que mantenha a resistência às pressões negativas, propicie uma solução definitiva, evitando assim a permanência de materiais exógenos, que sempre caracterizam risco à homeostase do conduto respiratório.

CONCLUSÕES

1 - Não se observou à microscopia óptica reação do tipo rejeição a enxerto nos implantes homólogos preservados em glutaraldeído.

2 - A traquéia preservada não apresenta resistência à incrustação de bactérias do trato respiratório.

3 - Os implantes ortotópicos telescopados para dentro dos cotos traqueais predispõem ao desenvolvimento do tecido de granulação nos sítios anastomóticos.

4 - Hiperplasia, metaplasia e displasia do epitélio respiratório receptor são provocados pelo processo irritativo crônico e hipóxia tecidual.

5 - A deiscência de sutura das anastomoses decorre da inflamação crônica nos cotos traqueais relacionados com a bioprótese.

6 - Os movimentos da traquéia cervical dificultam o processo de incorporação nas biopróteses implantadas.

7 - Nas células musculares afastadas da união retalho-prótese, a colagenização não se acompanha das etapas do reparo, provavelmente em virtude da liberação de fatores de crescimento locais.

8 - Exigem-se novas pesquisas direcionadas ao controle da contração cicatricial e sustentação da parede fibrosa na neo-traquéia, para viabilizar seu emprego na rotina cirúrgica.

FONTES DE AQUISIÇÃO

- a - ACEPRAN 0,2% - Laboratório Andrômaco Divisão Agrícola e Veterinária, São Paulo, SP.
- b - THIONEMBUTAL Abbott Laboratórios do Brasil Ltda. São Paulo, SP.
- c - GLUTARALDEHYD 2.5%. Solutron in water - RIEDL-DEHAGN. Seelze, Hannover.
- d - PROLENE CARDIOVASCULAR 4-0. Johnson & Johnson S.A. São José dos Campos, SP.
- e - MONONYLON 3-0 cuticular. Ethicon. Johnson & Johnson Produtos Profissionais. São José dos campos, SP.

REFERÊNCIAS BIBLIOGRÁFICAS

- BOTTEMA, J.R., WILDEVUUR, CH. R.H. Incorporation of microporus teflon tracheal prosthesis in rabbits: evaluation of surgical aspects. *Journal of Surgical Research*, v. 41, n. 1, p. 16-23, 1986.
- DUMON, J.F. Une endoprothèse trachéobronchique spécifique. *La Presse Médicale*, v. 18, n. 42, p. 2055-2058, 1989.
- EAGAR, R.G., LEDER, J., THEIS, A.B. Fatores importantes para eficácia microbocida. In: CONGRESSO SOBRE O PROGRESSO NA DESINFECÇÃO QUÍMICA, 1986. Binghamton, N.Y. **PROCEEDING**: Binghamton, N.Y., Union carbide corporation, 8 p. p. 3-5.
- ELIACHAR, I., MARCOVICH, A., SHAI, Y.H. Rotary-door flap laryngotracheal reconstruction. *Arch Otolaryngol*, v. 110 sept. â/ 585-590, 1984.
- FERGUNSON, D.J., WILD, J.J., WANGENSTEEN, D.H. Experimental resection of the trachea. *Recent Advances in Sugery*, v. 28, n. 3, p. 598-611, 1950.

- FREEMAN, D.E. Wounds of esophagus and trachea. *Veterinary Clinics of North America. Equine Practice*, v. 5, n. 3, p. 683-693, 1989.
- GRILLO, H.C., DIGNAN, E.F., MIURA, T. Experimental reconstruction of cervical trachea after circumferential resection surgery. *Gynecology & Obstetrics*, v. 122, April, p. 733-738, 1966.
- JAMIESON, W.R.E., MUNRO, A.I., MIVAGISHIMA, R.T. et al. The carpentier - Edwards standard percive bioprosthesis: long-term evaluation of the high pressure glutaraldehyde fixed prosthesis. *Journal of Cardiac Surgery*, v. 3, n. 3, p. 321-336, 1988.
- KLEIN-SZANTO, A.J.P., TOPPING, D.C., KECKMAN, C.A. et al. "In vivo" studies on enhancement and promotion of respiratory tract carcinogenesis: studies with obstetrics tracheal transplants. *Carcinogenesis*, v. 8, p. 119-129, 1985.
- LAMETSCHWANDTNER, A., STAILD, O., THOLO, S. Ergebnisse heterologer tracheal transplantationen in tierexperiment. *HNO*, v. 28, p. 37-42, 1980.
- LUNA, L.G. *Manual of histologic staining methods of the armed forces Institute of pathology*. N.Y.: U.S. Arm, 1968. 238 p.
- MERRILL, W.W., CARTER, D., CULLEN, M.C. The relationship between large airway inflammatory and airway metaplasia. *CHEST*, v. 100, n. 1, p. 131-135, 1991.
- MOULTON, J.E. *Tumors in domestic animal*. 2. ed., California: University of California, 1978. 465 p.
- NELSON, R.J., GOLDBERG, L., WITE, R.A. et al. Neovascularity of a tracheal prosthesis tissue complex. *Thoracic Cardiovasc Surgery*, v. 86, n. 6, p. 800-808, 1983.
- OTAVIANO, A.G., ÉVORA, P.R.B., RIBEIRO, P.J.F. Prótese traqueal - estudo da questão. *Revista Brasileira de Cirurgia*, v. 72, n. 2, p. 77- 82, 1983.
- PEARSON, F.G., HANDERSON, R.D., GROSS, A.E., et al. The reconstruction of circumferencial tracheal defects with a porous prosthesis. *Journal Thoracic and Cardiovasc Surgery*, v. 55, n. 5, p. 605- 616, 1968.
- POTICHA, S.M., LEWIS, F.J. Experimental replacement of the trachea. *Journal Thoracic Cardiovasc Surgery*, v. 52, p. 61-67, 1966.
- ROBBINS, S.L. *Pathologic basics of disease*. 4. ed., Philadelphia: W.B. Saunders, 1989. 1595 p.
- ROMAN, J.R., MACDONALD, J.A. Cellular processes in lung repair. *CHEST*, v. 100, n. 1 p. 245-248, 1991.
- SLATTER, H.B. *Textbook of small animal surgery*. Philadelphia: W.B. Saunders, 1985. 2 v., 2718 p.
- STAINDL, O., LAHETSCHWANDTNER, A. Experimental heterograft tracheal transplants in animals. II. *HNO*, v. 27, julho, p. 221-226, 1979.
- TOLHURST, D.E., HART, J. Cadaver preservation and dissection. *Eur Journal Plast Surgery*, v. 13, n. 2, p. 75-78, 1990.