

**MEMORIAS**  
**DO**  
**INSTITUTO OSWALDO CRUZ**

---

---

Tomo 33

Anno—1938

Fasciculo 1

---

---

**Reacção da cornea do coelho inoculado com  
o virus do alastrim \***

pelos

Drs. C. Magarinos Torres e J. de Castro Teixeira

(Com 3 estampas)

O resultado controverso da reacção de Paul no alastrim e, até certo ponto, na variola, fez com que tomassemos, de novo, a questão relativamente ao alastrim, aproveitando material colhido em pequenas epidemias observadas em cinco Estados do Brasil.

Levando em conta lesões macroscopicas da cornea do coelho, Paul (1915) propoz um methodo para o diagnostico da variola, applicando-o em vinte e dois casos. Mais tarde (Paul, 1916) baseando-se em centenas de casos de variola pesquisados, elle affirma « dass man in den weitaus meisten Fällen aus dem makroskopischen Befund allein schon die Varioladiagnose mit Sicherheit zu stellen vermag ».

Histologicamente as lesões da cornea, na variola, apresentam os caracteres de uma infecção pura do epithelio, não associada a lesões inflammatorias do tecido conjunctivo. Ao contrario, na cornea inoculada com material de impetigo contagioso, as lesões da cornea são as de uma « ceratitis purulenta » dependente da inflammação do tecido conjunctivo, de origem infectuosa. Graças ao seu methodo macroscopico, Paul (1916) julga possivel estabelecer distincção entre as lesões da vaccina

---

\* Recebido para publicação a 15 de Outubro de 1937 e dado á publicidade em Junho de 1938.

e as da variola na cornea do coelho. Com effeito, isto era até então impossivel de fazer pelo estudo microscopico, visto como os corpusculos de Guarnieri occorrem em ambos os processos.

Gins (1916), em cincoenta e um casos com o diagnostico clinico de variola, obtem trinta e sete reacções de Paul positivas, duas duvidosas e doze negativas. « Durch die Verimpfung von Pustelinhalt Blattern-Kranker auf die Kaninchenhornhaut nach Paul lässt sich in den meisten Fällen bereits nach 48 Stunden die Diagnose sichern ».

Paul (1917) comparando as alterações da cornea do coelho inoculado, de um lado, com o virus da vaccina, e, de outro, com o da variola acha que, na variola, as diversas phases de evolução do processo são melhor apreciadas, evoluindo mais lentamente, e, sendo, com menos frequencia associadas a processos inflammatorios secundarios. Accentua que, na vaccina, quando usado material muito virulento, a tumefacção e a proliferação cellulares occorrem de modo muito mais rapido, intenso e diffuso, do que na variola. Tambem a descamação epithelial, na parte central dos focos de infecção, ahi se processa de modo mais precoce, sendo mais intensa. Na variola nota-se, no centro da zona espessada do epithelio (« Variolahügels »), o inicio de descamação epithelial ao cabo de 48 horas, a qual conduz, no fim de 96 horas á constituição de cratera. « Diese Kraterbildung ist für Variola pathognomonisch ».

Na epitheliose observada na variola, o espessamento do epithelio é devido ao augmento individual do volume das cellulas epitheliaes, especialmente das basaes, attingidas pela degenerescencia hydropica. A hyperplasia celular ocorre mais tardiamente.

Von Gerloczy & Vas (1917) experimentam a reacção macroscopica de Paul em 22 casos de variola, obtendo um resultado positivo em 17. Em 3 casos nos quaes a reacção foi negativa, tratava-se de « ganz leichte Varioloisformen ». As modificações macroscopicas são referidas como « kreideweisse Pünktchen oder kreisrunde Knöpfchen von 1/2 bis 2 mm. Durchmesser sichtbar, die nach 48 Stunden in ihrer Mitte eine kleine Vertiefung zeigen ». « Weniger charakteristisch ist jene Form der Reaktion, wo kleine nadelstichgrosse Knöpfchen längs der Stichstellen aneinandergereiht erscheinen ».

Lescheke (1917) pratica a reacção de Paul e a pesquisa de corpusculos de Guarnieri na cornea do coelho durante a epidemia de Hamburgo, não mencionando o numero de casos, nem o numero de reacções positivas.

Paul (1918) affirma que na « *epitheliosis variolosa cornea ex inoculatione* », os agentes da variola e da vaccina assentando-se no epi-

thelio, ahi determinam uma hyperplasia epithelial caracteristica, ao passo que nas inflamações mixtas os agentes actuam sobre o tecido conjunctivo, provocando uma keratite suppurada diffusa. Menciona a importancia do estudo histologico da cornea em determinadas condições, para a interpretação da reacção.

Em 1919 Paul assim descreve o aspecto macroscopico da lesão aproveitada no diagnostico da variola: « Im Zentrum des peripher weiterwachsenden Variolahügels beginnt nach 48 Stunden die Epitheldesquamation, die ungefähr 96 Stunden nach der Impfung zur Bildung eines kreisrunden, wie mit einem Locheisen ausgestanzten Kraters führt. Diese Kraterbildung ist für Variola pathognomonisch (Abb. 2) ». Assignala a diferença entre a epitheliose da variola e da vaccina como se vê pelo seguinte capitulo: « Die Variolaepitheliose unterscheidet sich von der Vakzineepitheliose schon makroskopisch; nach der Skarifikationsmethode die Wucherungsherde zumeist in Form isolierter kreisrunder Knöpfchen erscheinen, während der Wucherungsprozess bei der Vakzineinfektion mit vollvirulentem Material in diffuser Form das Epithel ergreift und auch viel stürmischer verläuft. Diesem makroskopischen Formunterschiede entsprechen auch die histologischen Bilder ».

Gins (191) obteve uma reacção de Paul positiva, concordando com o diagnostico de variola, em 80 % dos casos dentre 1.500 reacções praticadas.

Ungermann & Zuelzer (1920) trazem preciosa contribuição no que se refere á technica da reacção de Paul, aperfeiçoando-a em seus detalhes. « Die Diagnose mittels des Paulschen Verfahrens ist oft sehr leicht, mitunter aber auch recht schwierig ». As condições em que se encontra o material colhido e secco em lamina, ou sejam as diferenças na quantidade de virus existente no material examinado, influenciam, de modo decisivo, o resultado da reacção. Assim, em uma primeira serie de exames obtiveram, em 66 materiaes de casos seguros de variola, 55 provas positivas; em materiaes duvidosos de 12 casos, 9 provas positivas e, em 12 esfregaços de varicella, um resultado positivo. Em material proveniente de duas affecções cutaneas diversas, o resultado foi negativo. Em uma segunda serie de exames com o mesmo material acima citado, os resultados positivos foram, respectivamente, 51, 5, 1 e 0.

Sendo positiva na varicella, segue-se que a reacção de Paul dá lugar a erros de diagnostico, não só quando negativa, mas, tambem, quando positiva.

Ao concluirem affirmam, comtudo, o grande valor diagnostico da reacção de Paul com a qual obtiveram resultado positivo em 82 % de casos seguros de variola.

Hoffmann (1921), embora não indicando o numero de vezes em que praticou a reacção de Paul, diz textualmente: « The positive reaction obtained through this test is diagnostic of variola infection, and the variola virus gives a positive reaction in 90 to 95 per cent of suspected cases ».

Espiro (1922) assignala a reacção de Paul positiva em 2 coelhos inoculados com material de um doente de variola.

Gomes (1922), effectuando a reacção de Paul em 3 casos de variola diz que « o resultado foi perfeitamente typico como mostramos na Sociedade de Biologia ».

Scott & Simon (1923), trabalhando com material de 18 doentes de variola, obtiveram resultado macroscopico positivo da reacção de Paul em 17 e duvidoso em 1. Este mesmo foi positivado pelo estudo histologico. Dizem textualmente: « Having once seen a typical reaction, even a beginner would have had no difficulty in classifying any case of this series, with the exception of the one mentioned ». Assim descrevem o aspecto da cornea infectada com o virus da variola: « The general background has also become milk white, but here and there within the scarified area *intensely white and opaque* little elevations make their appearance, some of which, already at this time, present a distinctly visible, dark little crater, in the center of the elevation ».

Loewenthal (1924) informa que, desde 1921 occurriam, na Suissa, epidemias de variola em população não immunisada de modo conveniente ou sem nenhuma immunisação, nas quaes, porém, nenhum obito havia sido registrado. Trabalhando com o virus da variola então isolado, notou que, frequentemente, eram necessarias mais de 48 horas para produzir, na cornea do coelho, as alterações macroscopicas descriptas por Paul. Durante o inverno de 1922/23, os casos em que foi possivel o diagnostico macroscopico da reacção de Paul foram excepçoes, indicando a necessidade do exame microscopico complementar. A distribuição dos corpusculos de Guarnieri no material é diferente da que assignalam Paul e Gins. Eram encontrados em « ninhos » mais ou menos extensos, fóra do ponto de inoculação, ao passo que Paul e Gins os haviam encontrado, unicamente, nas papulas. Os resultados obtidos com o processo de Paul foram os seguintes. Em 50 casos examinados, apenas, macroscopicamente, no fim de 48 horas, 26 foram positivos, 24 negativos. Em 299 outros casos, 95 foram positivos, macroscopicamente, no fim de 2 dias; 22 positivos, microscopicamente, no fim de 2 dias; 26 macroscopicamente positivos no fim de 3 dias, e 15 microscopicamente no fim de 3 dias.

Scott (1924) verifica a reacção de Paul positiva em 1 dentre dois

casos de variola examinados ao terminar a phase activa da molestia, por occasião em que a quarentena é, geralmente, levantada.

Simon & Scott (1924) declaram que o methodo de Paul para o diagnostico da variola merece confiança, desde que seja histologicamente controlado.

Usando o exsudato secco de vesiculas e pustulas, verificaram que conserva a infectuosidade durante longo tempo, supportando o transporte do Estado de Colorado (U. S. A.), e da China, até o John Hopkins Hospital. As lesões macroscopicas nos casos positivos são assim descritas: « The general background here also is evenly opaque, but here and there within the area of scarification and usually along the lines of scratches and at the points of intersection, intensely white and little elevations make their appearance, some of which, even at this time, show crater-like depressions ».

Toomey & Gammel (1927) experimentam a reacção de Paul em pequenas epidemias de variola ocorridas em 1923, 1924 e 1925, obtendo resultado positivo em 56 % dos casos.

Defries & Mc Kinon (1928) effectuam a reacção de Paul em 52 casos de variola, obtendo uma reacção positiva em 23 (44 %). « Some of the specimens gave only one or more pin-point white lesions, not so sharply defined as in the typical picture, with no central depression and of a questionable hummockshape. These could not be considered as positive ».

Informam que o material empregado provém de uma epidemia de mais de 200 casos, onde nenhuma morte ocorreu, embora os doentes parecessem bastante affectados e a erupção fosse, em alguns casos, praticamente confluyente.

Jadassohn, Schlöpfer & Braun (1931) propõe uma nova technica para a apreciação das lesões macroscopicas da cornea inoculada do coelho.

As lesões produzidas pelo virus da variola podem ser reconhecidas no animal vivo. Não informam sobre a porcentagem dos resultados positivos com essa nova technica, a qual tem a vantagem de poder aproveitar tambem a cobaya como animal de experiencia.

Duran (1932) refere a reacção de Paul positiva em 80-90 % de casos de variola ocorrida em diversas cidades chilenas proximas da Bolivia, não indicando o numero de reacções effectuadas.

A reacção de Paul foi, igualmente, experimentada no alastrim, encontrando-se na litteratura os seguintes dados a respeito:

Mac Callum & Moody (1921) inoculando, por escarificação, a pelle e a cornea do coelho com o conteúdo de pustulas de casos typicos de

alastrim, notam que as escarificações cicatrizam sem deixar nenhuma lesão reconhecível. A cornea, examinada com lente, não mostra opacidade, nem nodulos semelhantes aos descriptos por Paul.

Beaujean (1923) experimenta a reacção de Paul com o conteúdo de vesicopustulas de quinze doentes de alastrim em periodos diversos de evolução. Em quatro casos, as escarificações provocaram uma keratite com turvação da cornea, sendo que, em dois delles, o puz inoculado continha germens pyogenicos. « Pour les onze autres malades, il ne se produisit rien de particulier. Il fut impossible d'apercevoir, même en s'aidant d'une forte loupe, la plus minime surélévation le long des scarifications qui cicatrisèrent normalement ».

Van Hoff (1923) refere « Plus récemment Hoffmann insiste sur la valeur de l'inoculation dans la cornée du lapin pour le diagnostic de la variole. Il la pratique suivant la méthode de Paul, puis fait l'examen sur la cornée enlevée et trouve 90 a 95 % de résultats positifs. Or au Laboratoire de Leopoldville nous avons pratiqué de nombreuses fois l'inoculation du contenu de pustules a tous les degrés de leur évolution dans la cornée du lapin et seulement une fois nous avons réussi a provoquer une ulcération typique. Cette cornée fut enlevée et par les méthodes histologiques ordinaires ainsi que par la coloration indiquée pour la recherche des corpuscules de Negri, les corpuscules de Guarnieri n'ont pu être mis en évidence. Une partie de cette cornée a été inoculée a un lapin neuf sans provoquer la moindre réaction ».

Ricardo Jorge (1924) assim se expressa: « My assistant Firmino Pantana, and I have tried Paul's test which has so great a reputation in Germany and Austria in the diagnosis of small-pox; for this purpose we recently obtained from San Miguel (St. Michael in the Azores) a few tubes of alastrim lymph collected from a patient with the greatest care by the sanitary officer, Jayme Neto. The lymph was turbid and yellow with some blood-staining and contained, microscopically, numerous red cells in the case of some of the tubes; in others there was very little blood. Direct examination revealed scanty bacteria and culture yielded practically staphylococci alone. Only one of the rabbits employed for the test showed three or four tiny pearls at the end of 48 hours on the scarified cornea; the reaction was thus weak and inconstant ».

Armstrong (1933) resumindo o que se conhece a respeito do diagnostico do « mild smallpox » ou « alastrim », diz que a reacção de Paul, muito caracteristica quando positiva, falha em percentagem variavel de casos de variola e ainda mais na *variola minor*, que na variola grave.

## MATERIAL E TECHNICA

A technica da reacção não é tão simples como se poderia suppor, e isso se deprehe de da leitura dos trabalhos de Gins (1916) e de Ungermann & Zuelzer (1920).

Além de larga experiencia pessoal, é indispensavel observar, rigorosamente, certas precauções.

A technica aconselhada por Gins (1916) pode ser, assim, resumida: Escolhida a pustula variolica, ainda fechada, é ella desinfectada com alcool. Secco o alcool, a pustula é aberta com a ponta de um bisturi. O seu conteúdo, colhido com esse instrumento, é depositado na parte central de uma lamina limpa. Como não é destinado á pesquisa microscopica, o material collocado sobre a lamina, pode ser bastante abundante, e formar espesso deposito. A lamina é deixada seccar á temperatura ambiente e ao abrigo da poeira, havendo o cuidado de não passal-a na chamma. O virus da variola supporta bem a dissecação, permanecendo activo durante semanas. O material colhido da maneira acima indicado é remettido ao laboratorio. Ahi chegando, a lamina é collocada com o material voltado para cima, em uma placa de Petri esteril. Sobre o material deixa-se cahir duas gottas de uma solução a 50 % de glicerina em agua physiologica. Com o auxilio de uma pipeta capillar esteril, emulsiona-se cuidadosamente o material no liquido depositado. Nesse interim, o coelho que vae ser inoculado recebe, em cada globo ocular, algumas gottas de uma solução de novocaina. Com uma agulha apropriada pratica-se, em ambas as corneas, escarificações orientadas, a principio, em um sentido, e, depois, em outro perpendicular ao primeiro. Desse modo são produzidos, na cornea, pequenos quadradinhos tendo, cada um, cerca de 1 mm. de lado. Transporta-se o material da lamina para uma pequena espatula de metal, depositando-o, a seguir, sobre um dos globos oculares escarificados. O globo ocular do lado opposto, nada recebe (testemunha). Quando se emprega agulha fina adequada, e não uma agulha grossa ordinaria, as lesões traumaticas, em geral, não são mais reconheciveis no fim de vinte e quatro horas. Quando muito, as escarificações são, apenas, perceptíveis nessa occasião. No fim de quarenta e oito horas, a cornea adquire aspecto normal, no caso de uma reacção de Paul negativa. Se o material, porém, contem o virus da variola, na maioria dos casos, já se percebe, nesse periodo, numero variavel de pequenas elevações ponteagudas, sendo o seu diametro raramente maior de um millimetro, situadas quer sobre, quer entre as cicatrizes das escarificações. O emprego de uma lente com o augmento de 6-8 diametros facilita o exame. O resultado da reacção,

é, porém, baseado no exame do globo ocular enucleado e immerso no seguinte liquido, contido em um pequeno cristallisador: sublimado corrosivo, 4 grs., alcool, 30 grs., agua distillada, 60 cc. A cornea torna-se, *imediatamente*, turva e levemente leitosa, destacando-se as escarificações de modo mais evidente que no animal vivo. Ao cabo de *dois a cinco minutos* de immersion, quando a reacção de Paul é positiva, surgem ao longo das escarificações, e, tambem, entre ellas, formações arredondas, de coloração mais pronunciadamente branco-leitosa que o resto da cornea. As formações arredondadas (orbiculares) são mais intensamente esbranquiçadas, na parte central, do que nas margens. Estas confundem-se, gradualmente, com o tecido normal adjacente. Algumas apresentam uma depressão central em fórma de cratera. De dimensões variando de meio a dois millimetros, são em numero variavel. Em certos casos, as lesões são isoladas, apenas visiveis; em outros, uma duzia ou mais de taes formações apparecem em cada cornea. Examinada com lente, a lesão apresenta aspecto, até certo ponto comparavel ao de uma paisagem lunar (Gins, 1916).

Ungermann & Zuelzer (1920) acham melhor praticar as escarificações em um só sentido, evitando, assim, a intersecção das estrias de escarificação, o que, por vezes, traz embaraço á leitura do resultado. Tambem aconselham transportar o globo ocular, depois de permanecer um a dois minutos no sublimado, para alcool a 70° onde serão apreciadas as lesões.

Procuramos levar em consideração, o mais possivel, as instruccões de Gins e de Ungermann & Zuelzer, nas reacções que praticamos com material de alastrim. Algumas modificações, porém, foram inevitaveis. Assim é que o material não foi depositado sobre lamina e ahi deixado seccar, o que é indicado no caso de exame de material de variola enviado de localidade distante. Como trabalhavamos com doentes hospitalizados postos á nossa disposição, a maioria das reacções foi feita com material colhido nas lesões (vesico-pustulas) por meio de pipetas capillares estereis. Em grande numero de reacções, tal material, sem soffrer nenhuma diluição, foi depositado, immediatamente depois de colhido, sobre a cornea escarificada do coelho. Em outras, o material foi previamente diluido em sôro physiologico antes de inoculação, sendo que, algumas vezes, a inoculação foi praticada algumas horas após a colheita. Finalmente, em pequeno numero de reacções, usamos material enviado de localidade distante, ora conservado secco, ora immerso em glicerina.

Conforme veremos adeante, a technica usada, especialmente a colheita do material, exerce influencia consideravel sobre o resultado da reacção.



## ASPECTO MACROSCOPICO DAS LESÕES DA CORNEA

Nas reacções positivas, o exame do animal vivo, feito vinte e quatro horas após a inoculação, revela, em certo numero de casos, modificações do aspecto normal, as quaes comtudo, não asseguram o diagnostico. São ellas apreciaveis, mesmo a olho nú, constando de estrias salientes, de aspecto leitoso (Fig. 3) nas quaes apparecem pequenos nodulos elevados arredondados. É importante escolher uma incidencia favoravel de luz para apreciar-as. Obtivemos melhor resultado aproximando o coelho, seguro pelas orelhas, de uma janella com forte iluminação natural, mantendo-o, porém, em plano inferior ao do para-peito. Neste caso, as lesões eram igualmente, evidentes no globo ocular enucleado 24 horas após a inoculação e immerso em solução de sublimado (Fig. 4). Comtudo, o resultado da reacção, basea-se no exame das lesões do globo ocular, quarenta e oito horas após a inoculação, no decurso dos primeiros minutos que se seguem á sua immersão em solução alcoolica de sublimado corrosivo (Fig. 1).

Nas reacções fracamente positivas e duvidosas, nota-se, apenas, ligeiro espessamento das estrias de inoculação.

Nas reacções positivas, o espessamento das estrias de inoculação é nitido (Figs. 1, 2, 4 e 5), embora interessando, apenas, algumas dellas. Além do espessamento mais ou menos uniforme, apparecem, pequenas areas mais alargadas e salientes que o restante e que, desse modo, constituem pequenos nodulos, proeminentes, sem depressão central ou aspecto crateriforme (Figs. 1 e 2), semelhando as contas de um rosario. As lesões tem coloração esbranquiçada-leitosa e aspecto opaco, distinguindo-se, em geral, com facilidade, do restante da cornea (Fig. 1). Outras vezes, as estrias mostram espessamento discontinuo.

Descrevendo de outra maneira, podemos dizer que pequenos nodulos esbranquiçados, elevados coincidem, evidentemente, com as estrias de inoculação, sobrevindo, apenas, em determinado trecho do seu trajecto.

Além dessas lesões, por assim dizer, especificas, outras, ás vezes, sobrem na cornea dos animaes inoculados. São placas de keratite, de dimensões variaveis, mas geralmente pequenas e de fórma irregular (Fig. 2). Algumas coincidem com as estrias espessadas, acompanhando-as em certa extensão, e excedendo-as de um, e de outro lado.

Insistimos no facto de que, as lesões, embora mostrando differenças de um para outro animal, no que respeita á nitidez com que se apresentam, nunca revelam perdas de substancia, taes as produzidas pela vaccina, nem depressões crateriformes, conforme são relatadas na

vaccina e na variola. Apenas em uma reacção dentre 56 positivas estudadas, notamos uma pequena depressão.

Ao relatarmos o aspecto macroscopico das reacções da cornea do coelho no alastrim, chamamos a atenção para a importancia consideravel que a technica usada apresenta em relação ao resultado final.

Pensamos que é esse, em grande parte, o motivo dos resultados discordantes obtidos pelos diversos autores que usaram a reacção de Paul no alastrim.

Outra causa responsavel pela discordancia dos resultados, vem do criterio usado no considerar a reacção como duvidosa.

A linha de demarcação entre as reacções positivas e duvidosas é, necessariamente, difficil de ser estabelecida. Assim, a reacção do doente N. S. dada a principio como duvidosa, foi, posteriormente, quando haviamos adquirido maior experiencia, considerada como positiva, levando em conta, tão sómente, a descripção da cornea relatada no protocollo. Este assim dizia: « espessamento continuo das estrias de inoculação, ausencia de nodulos e de depressão crateriforme ».

### LESÕES MICROSCOPICAS

As alterações da cornea produzidas pelo virus do alastrim permanecem localizadas ás estrias de inoculação e sua visinhança immediata (Figs. 1, 2, 4 e 5).

Constam, essencialmente, de hyperplasia circumscripta das cellulas do epithelio anterior da cornea e formação de « brotos epitheliaes ».

São elles constituídos, em certos casos, por seis ou mais camadas de cellulas polyhedricas e tres ou mais de cellulas superficiaes achatadas (Figs. 6 e 7). O arranjo normal das cellulas é profundamente modificado (Fig. 6).

Os brotos epitheliaes invadem o tecido corneo subjacente, através da membrana de Bowman dilacerada por occasião da inoculação. Uma leve proeminencia das lesões na superficie da cornea, notada em certos casos, não é constante. Na cornea espessada apparecem, por vezes, nucleos juxtapostos de cellulas epitheliaes, suggerindo multiplicação amitotica (Fig. 6, a).

No tecido corneo, as lesões permanecem, igualmente, limitadas ao ponto de inoculação. Constam de infiltração cellular no tecido corneo visinho dos brotos epitheliaes. Nem sempre é facil identificar os elementos que formam a infiltração, em virtude de extensa karyorrhexis existente. Nos casos em que isso é possivel, as cellulas mais numerosas

são leucocytos polymorphonucleares, embora existam, igualmente, macrophagos.

Quanto ás inclusões cytoplasmaticas especificas, ellas são, geralmente escassas, occorrendo, exclusivamente, em cellulas situadas no ponto de inoculação ou em sua visinhança immediata (Fig. 7, *a*). As inclusões typicas são volumosas, juxtannucleares, frequentemente recalcando o nucleo, ou melhor, alojando-se em uma depressão de sua superficie. A sua forma é, geralmente, redonda, outras vezes irregular, alongada. Não apresentam aspecto homogeneo, mas contem pequenas areas chromophobas, além de pequenas massas basophilas. Em algumas corneas, a sua acidophilia é pouco accentuada (influencia da fixação?). É constante a existencia de nitido halo claro em torno dellas (Fig. 7, *a*).

Se as inclusões de grandes dimensões apresentam, geralmente, aspecto typico e podem, assim, ser identificadas com relativa facilidade, o mesmo não acontece ás de pequenas dimensões. Encontramos grande dificuldade, ou mesmo, foi-nos impossivel, em algumas corneas, differencal-as de fragmentos de polymorphonucleares englobados em cellulas epitheliaes.

Outra causa de erro que convem mencionar, vem da presença do centro cellular (diplosoma) nas cellulas do epithelio anterior. Cora-se intensamente, em azul nos preparados pela hematoxylina-eosina, apresentando-se como pequenos corpusculos de forma irregular. Geralmente occupam a porção profunda das cellulas basaes, na visinhança da membrana de Bowman (Fig. 8), outras vezes a proximidade do nucleo.

### DISCUSSÃO E CONCLUSÕES

As lesões da cornea do coelho inoculada com o virus do alastrim, apresentam-se differentes das verificadas na variola e na vaccina.

A technica usada, especialmente a colheita do material, exerce influencia consideravel sobre o resultado da reacção.

A reacção positiva traduz-se pelo espessamento de algumas das estrias de inoculação, e presença occasional de pequenos nodulos proeminentes, nessas mesmas estrias espessadas. Não são vistas depressões crateriformes. A apreciação do resultado deve ser feito quando o globo ocular enucleado, é immerso em uma solução alcoolica de sublimado, 48 horas após a escarificação.

Nenhuma modificação do normal mostra a cornea, nas reacções negativas e nos testemunhas.

A porcentagem de reacções positivas da cornea de coelho inoculada com virus do alastrim, não pode ser fundamentada no resultado

global das reacções feitas, visto como verificamos que ella depende, essencialmente, das condições de conservação do material (não diluido, diluido em sôro physiologico, conservado em glicerina, etc.), e de sua proveniencia (casos humanos, macacos com doença experimental).

Em casos humanos de alastrim, empregado material não diluido retirado das lesões cutaneas, o resultado foi positivo, em 24 reacções, negativo em 2, prejudicada em um (Quadro n.º 1). Em 26 reacções, as porcentagens, foram respectivamente: resultados positivos, 92,3 %, negativos, 7,7 %.

Empregado material diluido em sôro physiologico (Quadro n.º 2), o resultado foi positivo em uma reacção (20 %) e negativo em 4 (80 %).

Em casos humanos de alastrim, empregado material transportado de localidades distantes, e conservado em glicerina, o resultado foi positivo em 6 reacções, negativo em 2 e duvidoso em 1 (Quadro n.º 3). Em 9 reacções, as porcentagens foram, respectivamente: resultados positivos, 66,6 %, negativos, 22,2 %, duvidosos, 11,2 %.

No alastrim produzido experimentalmente no *Macaca mulatta*, empregado material não diluido, retirado das lesões cutaneas, o resultado foi positivo em todos os casos, tendo sido feitas, apenas, tres reacções (Quadro n.º 4). Geralmente o material proveniente de macaco com alastrim experimental, é usado, diluido em agua physiologica, em virtude da dificuldade de se obter, em quantidade sufficiente, conteúdo das vesico-pustulas, levando em conta as suas pequenas dimensões naquelle animal. Empregando material diluido em sôro physiologico (Quadro n.º 5), o resultado foi positivo em todas as 4 reacções feitas.

A diluição do material tem grande influencia no resultado das reacções com material humano. É condição importante fazel-as com material colhido no doente, sem soffrer diluição (Quadro n.º 1). No macaco, ao contrario, as reacções foram positivas, em sua totalidade, quer usado material diluido (Quadro n.º 4), quer não diluido (Quadro n.º 5).

Em casos humanos, a data da colheita do material tem menos importancia que o emprego de material diluido ou não diluido. Assim as reacções foram consistentemente positivas, desde o 2.º até o 9.º dias de erupção (Quadro 1).

Usando material humano não diluido, não parece haver vantagem em retardar a hora da leitura do resultado da reacção (Quadro n.º 6). Com material humano diluido, o numero de reacções praticadas foi muito pequeno para autorizar qualquer conclusão (Quadro n.º 7). A esse respeito, de pouco valor nos parecem ser, tambem, os resultados

obtidos com material de macaco (Quadro n.º 8), porque achamos que o virus não mostra identica vitalidade, no homem e no macaco. Com effeito, as reacções positivas foram a regra, com material de macaco (Quadro n.ºs 4 e 5), o mesmo não acontecendo com material humano (Quadros 1, 2, 3, 6 e 7). É possível que, no macaco, o virus conserve, em grau mais accentuado, a capacidade de se adaptar á cornea do coelho.

Observamos uma vez (v. Quadro 2, inoc. 4154), reacção negativa da cornea do coelho inoculado com um material que, injectado por via endovenosa, em macaco rhesus, nelle reproduziu alastrim experimental. Isso confirma que a cornea do coelho não é tão sensível ao virus do alastrim quanto o macaco rhesus, fazendo assim suppôr que uma inoculação negativa na cornea do coelho não indique a ausencia do virus do alastrim no material usado. Em apoio dessa nossa asserção, vem o facto do mesmo material, inoculado em corneas de coelhos diferentes, dar logar, ora a reacção positiva, ora a duvidosa ou a negativa (v. Quadro n.º 6, reacções n.ºs 4049, 4048 e 4042).

Apparentemente o material de alastrim se conserva melhor secco ou posto em glicerina transportado de localidade distante (Quadro n.º 3), do que recentemente retirado do doente e diluido, nessa occasião, em agua physiologica (Quadro n.º 2).

Embora apparentemente contradictorios, estes resultados poderão ser comprehendidos, admittindo que a quantidade de virus, existente no material secco (puz de vesico-pustula) ou posto em glicerina, seja maior do que a contida em material fresco, diluido.

Uma vez familiarizados com a interpretação dos resultados, tivemos oportunidade de applicar a reacção da cornea do coelho á verificação da presença do virus do alastrim, tanto no sangue de macacos com alastrim experimental, como na cultura em membrana chorio-allantoide do embrião de gallinha. Ficou demonstrada a presença do virus no sangue circulante, em dois macacos, respectivamente, no quarto e no sexto dias de inoculação (Quadro n.º 9).

No que respeita á cultura em ovo fertil, serviu a reacção da cornea, de comprovadora dessa cultura, tendo sido positiva em todas as reacções praticadas, feitas, respectivamente, nas terceira, nona, decima e decima primeira passagens (Quadro n.º 10), occasião em que interrompemos as experiencias. A reproducção do alastrim no macaco inoculado com material de cultura, em sua decima passagem, vem em apoio do resultado positivo da reacção na cornea.

## Quadro 1

Corneas de coelho inoculadas com material colhido no doente, sem sofrer diluição.

Reacção n.	Doente	Idade (anos)	Sexo	Dia de erupção	Resultado da reacção após 48 horas			Observações
					Positivo	Duvidoso	Negativo	
7791	L	26	fem.	2 <sup>o</sup>	positivo			
7641	A.	1	masc.	3 <sup>o</sup>	positivo			
3695	E. J. S.	20	masc.	3 <sup>o</sup>	positivo			
3634	F. S.	27	masc.	3 <sup>o</sup>	positivo			
3649	B. A.	32	masc.	3 <sup>o</sup>	positivo			
3635	F. S.	27	masc.	3 <sup>o</sup>	positivo			
4724	N. S.	?	masa.	3 <sup>o</sup>	positivo			
4725	N. S.	?	masc.	3 <sup>o</sup>		negativo		
4730	N. S.	?	masc.	4 <sup>o</sup>	positivo			
4149	A. C.	21	masc.	4 <sup>o</sup>	positivo			
3600	C. C.	22	masc.	4 <sup>o</sup>	positivo			
3611	J. M. S.	20	masc.	4 <sup>o</sup>	positivo			
3636	L. G. O.	24	masc.	6 <sup>o</sup>	positivo			
4098	G. G.	26	masc.	6 <sup>o</sup>	positivo			
3716	M. A. S.	26	masc.	6 <sup>o</sup>		negativo		
3626	J. G. S.	?	masc.	6 <sup>o</sup>	positivo			
1637	G	23	masc.	6 <sup>o</sup>	positivo			
3697	J. F. O.	21	masc.	6 <sup>o</sup>	positivo			
3699	J. J. J.	24	masc.	7 <sup>o</sup>	positivo			
3591	J. P. S.	23	masc.	8 <sup>o</sup>	positivo			
4147	M. E.	38	masc.	8 <sup>o</sup>	positivo			
4594	P. L.	?	masc.	8 <sup>o</sup>			Leitura prejudicada pela conjunctivite diffusa	
1884	J. B.	22	masc.	9 <sup>o</sup>	positivo			
3624	A. S.	?	masc.	?	positivo			
3312	P. B.	22	masc.	?	positivo			
3598	E. B.	26	masc.	?	positivo		Placas de keratite associadas ás lesões	
3571	J. M. B.	22	masc.	?	positivo			

## Quadro 2

Corneas de coelho inoculadas com material colhido no doente e *diluido* em sôro physiologico.

Reacção n.	Doente	Idade (anos)	Sexo	Dia de erupção	Resultado da reacção após 48 horas			Observações
					Positivo	Duvidoso	Negativo	
4099	A.	46	fem.	3 <sup>o</sup>			negativo	Leitura com 72 horas.
1659	A. R.	1	masc.	3 <sup>o</sup>	positivo			
4175	J. C.	26	masc.	5 <sup>o</sup>			negativo	
3645	F. S.	22	masc.	8 <sup>o</sup>			negativo	
4154	A. R. S.	29	masc.	9 <sup>o</sup>			negativo	Com mesmo material foi obtida infecção experimental em macaco.

## Quadro 3

Corneas de coelho inoculadas com material humano que soffreu previa dissecação ou foi conservado em glicerina.

Reacção n.	Doente	Sexo	Resultado da reacção após 48 horas			Observações
			Positivo	Duvidoso	Negativo	
3973	G. P.	masc.	positivo			Material (puz secco) enviado de localidade distante (Bello Horizonte, Minas Geraes).
3971	G. P.	masc.			negativo	
3977	J. M.	masc.	positivo			Material (crôstas e puz secco conservado em glicerina) enviado de localidade distante (Bello Horizonte, Minas Geraes).
3975	J. M.	masc.		duvidoso		
4083	—	—	positivo			Material (puz secco) enviado de localidade distante (Bello Horizonte, Minas Geraes).
3847	—	—			negativo	
2424	—	—	positivo			Material (conservado em glicerina, pustulas) enviado de Belém, capital do Estado do Pará.
2503	B.	fem.	positivo			
7899	Lind	fem.	positivo			Material secco conservado em tubos capillares, mantido 20 dias no laboratorio e proveniente de um caso do Districto Federal.

## Quadro 4

Corneas de coelho inoculadas com material, *não diluido*, proveniente de macacos infectados experimentalmente com alastrim.

Reacção n.	Macaco rhesus	Dia de erupção	Resultado da reacção após 48 horas			Observações
			Positivo	Duvidoso	Negativo	
4085	1629	4º	positivo			
2503	2493	6º	positivo			
8000	2582	6º	positivo			

Quadro 5

Corneas de coelho inoculadas com material *diluido*, proveniente de macacos infectados experimentalmente com alastrim.

Reacção n.	Macaco rhesus	Dia de inoculação	Resultado da reacção após 48 horas			Observações
			Positivo	Duvidoso	Negativo	
4002	1597	6º	positivo			Virus G. P., 2ª passagem em macaco. Virus Lindonéa, 1ª. passagem em macaco. Virus A. R., 1ª. passagem em macaco. Virus Bello Horizonte, 1ª. passagem em macaco.
2573	2573	5º	positivo			
4155	1661	10º	positivo			
1633	1629	8º	positivo			

Quadro 6

Corneas de coelho inoculadas com material, *não diluido*, de dois doentes de alastrim, ambos no 4º. dia de erupção.

Reacção n.	Doente	Prazo da reacção	Resultado da reacção			Observações
			Positivo	Duvidoso	Negativo	
4049	Leonidia	48 hs.		duvidoso		Placas de keratite.
4048	«	«			negativo	
4042	«	«	positivo			Placas de keratite.
4089	«	120 hs.	positivo			
4090	«	144 hs.	positivo			
2114	Nelson	48 hs.	positivo			negativo
2115	«	«				
2113	«	120 hs.	positivo			

Quadro 7

Corneas de coelho inoculadas com material *diluido* de doente de alastrim.

Reacção n.	Doente	Prazo da reacção	Resultado da reacção			Observações
			Positivo	Duvidoso	Negativo	
4044	Leonidia	72 horas			negativo	Com placas de keratite. Com placas de keratite.
4045	«	96 «	positivo			
4056	«	144 «	positivo			



## Quadro 8

Corneas de coelho inoculadas com material *diluido* do macaco 1605 com alastrim experimental (virus G. P., 2<sup>a</sup>. passagem).

Reacção n.	Prazo da reacção	Resultado da reacção			Observações
		Positivo	Duvidoso	Negativo	
4020	48 horas	positivo			
4021	64 horas	positivo			
4022	72 horas	positivo			
4023	90 horas	positivo			
4024	120 horas	positivo			

## Quadro 9

Corneas de coelho inoculadas para a verificação da presença do virus no sangue de macaco com alastrim experimental.

Reacção n.	Material	Dia de inoculação do rhesus	Resultado da reacção			Observações
			Positivo	Duvidoso	Negativo	
1604	Sangue do rhesus 1597, colhido em periodo febril.	5 <sup>o</sup>	positivo (72 horas)			Virus G. P., 1 <sup>a</sup> . passgem.
4031	Sangue do rhesus 1615, colhido em periodo febril.	6 <sup>o</sup>			negativo (48 horas)	As estrias de escarificação não são perceptíveis, tanto no globo ocular inoculado, como no testemunha.
4032	Sangue do rhesus 1615, colhido em periodo febril.	6 <sup>o</sup>	positivo (72 horas)			Foi usado o mesmo material da inoculação n 4031. Nitido espessamento continuo em duas das estrias de inoculação. As estrias de escarificação não são reconhecíveis no testemunha.

## Quadro 10

Corneas de coelho inoculadas para verificação da presença do virus na membrana chorio allantoide de embrião de galinha.

Reacção n.	N. da passagem	Resultado da reacção após 48 horas			Observações
		Positivo	Duvidoso	Negativo	
1808	3a.	positivo			Foi obtido alastrim experimental em um macaco rhesus inoculado com esta cultura.
2174	9a.	positivo			
4748	10a.	positivo			
4749	11a.	positivo			

## SCHLUSSBETRACHTUNG

Die Veränderungen, die in der mit Alastrim-Virus eingepfunden Kaninchen-Hornhaut auftreten, unterscheiden sich von denjenigen, die bei Pocken und Pockenimpfung festgestellt worden sind.

Das Verfahren, das angewandt wird, insbesondere die Entnahme des Materials, hat einen bedeutenden Einfluss auf das Ergebniss der Reaktion.

Die positive Reaktion besteht in einer Verdickung einiger der Einimpfungstreifen, und in eventuellem Vorhandensein kleiner hervorragender Knötchen in denselben verdickten Streifen. Keine kraterförmige Vertiefungen kommen zum Vorschein. Die Wertbestimmung des Ergebnisses muss gemacht werden, wenn der herausgenommene Augapfel sich, seit 48 Stunden nach der Skarifikation, in einer alkoholischen Sublimatlösung befindet.

Bei negativer Reaktion und bei den Vergleichstieren sind keine Umbildungen der normalen Hornhaut vorhanden.

Der Prozentsatz der positiven Reaktionen der mit Alastrim-Virus eingepfunden Kaninchen-Hornhaut kann nicht auf dem Gesamtergebnisse der ausgeführten Reaktionen begründet werden, da wir festgestellt haben, dass der Prozentsatz wesentlich von den Aufbewahrungsbedingungen des Materials (unverdünnt, in Kochsalzlösung verdünnt, in Glycerin aufbewahrt usw.) und von seiner Herkunft (kranke Menschen, experimentell-kranke Affen) abhängt.

Bei Fällen von Menschen-Alastrim, in welchen unverdünntes von Hautveränderungen gewonnenes Material gebraucht wurde, war das Er-

gebniss positiv in 24 Reaktionen, negativ in 2, beeinträchtigt in 1 (Tafel N.º 1).

In 26 Reaktionen war der Prozentsatz, beziehungsweise: positive Ergebnisse 92,3 %, negative 7,7 %.

Bei Anwendung in Kochsalzlösung verdünnten Materials (Tafel N.º 2), war das Ergebniss positiv in 1 (20 %) und negativ in 4 Reaktionen (80 %).

Bei Fällen von Menschen-Alastrim, in welchen von weiten Ortschaften hergebrachtes und in Glyzerin aufbewahrtes Material gebraucht wurde, war das Ergebniss positiv in 6 Reaktionen, negativ in 2 und unsicher in 1 (Tafel N.º 3). In 9 Reaktionen war der Prozentsatz, beziehungsweise: positive Ergebnisse 66,6 %, negative 22,2 %, unbestimmbare 11,2 %.

Bei Alastrim in *Macaca mulatta*, experimentell herbeigeführt mit unverdünntem und von Hautveränderungen entnommenem Material, war das Ergebniss positiv in sämtlichen Fällen, wobei bloss drei Reaktionen ausgeführt worden sind (Tafel N.º 4). Gewöhnlich wird das von experimentell-kranken Affen stammende Material in Kochsalzlösung verdünnt gebraucht, da es schwierig ist, den Inhalt der Pustelbläschen in genügender Menge zu erlangen, infolge des kleinen Umfangs derselben bei diesem Tiere. Bei Benutzung in Kochsalz verdünnten Materials (Tafel N.º 5) war das Ergebniss positiv in sämtlichen 4 ausgeführten Reaktionen.

Die Verdünnung des Materials hat einen beträchtlichen Einfluss auf das Ergebniss der Reaktionen bei Menschen-Material. Hauptbedingung ist, dass das vom kranken Menschen entnommene Material zur Ausführung der Reaktion unverdünnt gebraucht wird (Tafel N.º 1). Beim Affen dagegen waren die Reaktionen in der Gesamtzahl positiv, sowohl bei verdünntem (Tafel N.º 4) als auch bei unverdünntem Material (Tafel N.º 5).

Bei menschlichen Fällen ist eine Zeitangabe der Materials-Entnahme nicht so wichtig, wie das Anwenden verdünnten oder unverdünnten Materials. So waren die Reaktionen beständig positiv, vom 2-ten bis zum 9-ten Tage des Auschlags (Tafel N.º 1).

Wenn man unverdünntes Menschen-Material benutzt, scheint die Aufschiebung der Ablesungsstunde des Reaktionsergebnisses keinen Vorteil zu gewähren (Tafel N.º 6). Die Anzahl der mit verdünntem Menschenmaterial ausgeführten Reaktionen war zu klein um irgend welche Schlussfolgerung zu ermächtigen (Tafel N.º 7). In dieser Hinsicht scheinen auch die mit Affenmaterial erzielten Ergebnisse von kleinem Wert zu sein (Tafel N.º 8), da wir gefunden haben, dass der Virusstoff beim

Menschen und beim Affen nicht eine identische Lebenskraft erkennen lässt. In der Tat, waren die Reaktionen mit Affenmaterial in der Regel positiv (Tafeln N.º 4 und 5), dasselbe aber fand nicht statt bei Menschenmaterial (Tafeln 1, 2, 3, 6 und 7). Es ist möglich, dass der Virusstoff beim Affen eine hochgradigere Anpassungsfähigkeit an die Kaninchen-Hornhaut bewahrt.

Wir hatten eine einmalige Beobachtung (s. Tafel 2, Einimpfung 4154) negativer Reaktion der Kaninchen-Hornhaut, die mit demselben Material eingepflegt worden war, welchen wir mittels intravenöser Einspritzung bei einem *Macacus rhesus* eine experimentelle Alastrim-Erkrankung hervorgebracht haben. Diese Tatsache bestätigt, dass die Kaninchen-Hornhaut nicht so Alastrim-empfindlich ist, wie der *Macacus rhesus*, und lässt vermuten, dass eine negative Einspritzung in die Kaninchen-Hornhaut nicht bedeutet, dass im benutzten Material kein Alastrim-Virus vorhanden war. Zur Bekräftigung dieser Behauptung dient die Tatsache, dass dasselbe in die Hornhaut verschiedener Kaninchen eingepflegte Material, bald eine positive, bald eine negative Reaktion erzeugt (s. Tafel N.º 6, Reaktionen N.º 4049, 4048 und 4042).

Dem Anscheine nach erhält sich der Alastrim-Virusstoff in trockenem Zustande oder in Glyzerin aufbewahrt (wenn aus entlegener Ortschaft zugeführt) besser als das vom Kranken frisch gewonnene Material, das bei derselben Gelegenheit in Kochsalzlösung verdünnt wurde (Tafel N.º 2).

Obwohl sich diese Ergebnisse anscheinend widersprechen, können sie verstanden werden, wenn wir annehmen, dass die Virus-Menge, die im trockenen (Eiter eines Pustelbläschen) oder in Glyzerin aufbewahrten Material enthalten ist, grösser ist als die im frischen verdünnten Material vorhandene.

Seit wir uns mit der Auslegung der Ergebnisse vertraut gemacht haben, hatten wir Gelegenheit die Kaninchenhornhaut-Reaktion zur Feststellung des Alastrim-Virus anzuwenden, sei es im Blute an experimentellem Alastrim kranker Affen, sei es in der Kultur auf der Allantois-Chorionhülle eines Hühnerembryos. Das Vorhandensein des Virusstoffes im zirkulierenden Blute wurde festgestellt bei zwei Affen, beziehungsweise am vierten und sechsten Einimpfungstage (Tafel N.º 9).

Was die Züchtung auf fruchtbarem Ei anbelangt, diente die Hornhautreaktion zur Prüfung dieser Kultur, wobei sie in allen ausgeführten Reaktionen positiv ausfiel, und zwar in der dritten, neunten, zehnten und elften Ueberpflanzung (Tafel N.º 10); hier aber haben wir unsere

Versuche unterbrochen. Die Hervorbringung der Alastrim-Krankheit beim Affen mittels Züchtungsmaterial aus der zehnten Ueberpflanzungskultur dient zur Unterstützung des positiven Ergebnisses der Hornhaut-Reaktion.

## BIBLIOGRAPHIA

ARMSTRONG, C.

1933. Mild small-pox. New England Jour. Med., **208** : 1257-1260.

DEFRIES, R. D. & MC KINNON, N. E.

1928. The Laboratory Diagnosis of Smallpox Virus Utilizing the Rabbit. Amer. Jour. Hyg., **8** : 107-124.

DURAN, A.

1932. La importancia de la reacción de Paul para el diagnostico de la viruela. Rev. d. Instituto Bacteriologico de Chile, **3** : 97-99.

ESPIRO, F.

1922. Sobre diagnostico experimental de la viruela. La reacción de Paul. Bol. de Cons. Nac. d. Hig., Montevideo, **17** : 510.

GERLÓCZY, S. VON & VAS, B.

1917. Ueber den differential-diagnostischen Wert der Paul'schen Variola-reaktion. Berl. klin. Wochenschr., **54** : 377-379.

GINS, H. A.

1916. Erfahrungen mit der experimentellen Pockendiagnose nach Paul. Deutsche Med. Wochenschr., **42** : 1118-1120.

GOMES, J. M.

1922. Variola, reacção de Paul. Brazil Med., **36** (2) : 35-36.

HOFFMANN, W. H.

1921. The Diagnosis of Variola by Inoculation of the Cornea of the Rabbit. Med. Record, **100** : 936-938.

JADASSOHN, W., SCHLAPFER, H. & BRAUN, L.

1931. Modification by Paul test. Klin. Wchnschr., **10** : 1985-1986.

JORGE, RICARDO

1924. Alastrim and variola. Lancet, 1317-1321 & 1366-1370.

LOEWENTHAL, W.

1924. Erfahrungen mit der biologischen Pockendiagnose (Paulscher Versuch). Ztschr. f. Hyg. u. Infektionskr., **103** : 722-732.

## PAUL, G.

- 1916, I Objektive Sicherung der Variolendiagnose durch den Tierversuch. Wien. Med. Wochenschr., **66** : 862-867.
- 1916, II Ueber eine neue Untersuchungsart der variolierten Hornhaut des Kaninchenauges zur objektiven Sicherung der Variolendiagnose. Med. Klin., **12** (2) : 862-863.
1919. Aetiologische Untersuchungen bei Variola. Beitr. z. Klinik d. Infektionskrankh. u. z. Immunitätsforsch., **7** : 267-290.

## SCOTT, J. M.

1924. The Release of the Smallpox Patient from Quarantin. Am. Jour. Hyg., **4** : 152-153.

## SCOTT, J. M. &amp; SIMON, C. E.

1923. The Diagnosis of Smallpox by Paul Method. Am. Jour. Hyg., **3**:401-415

## SIMON, C. E. &amp; SCOTT, J. M.

1924. The Paul test in the Diagnosis of Smallpox. Jour. Lab. and Clin. Med., **10** : 562-569.

## TOOMY, J. A. &amp; GAMMEL, J. A.

1927. Paul test. Jour. Infect. Dis., **41** : 29-31.

## TORRES, C. M. &amp; TEIXEIRA, J. C.

1936. Diagnostico do alastrim e a reacção de Paul. A Folha Medica, **17** : 336-338.

## UNGERMANN, E. &amp; ZUELZER, M.

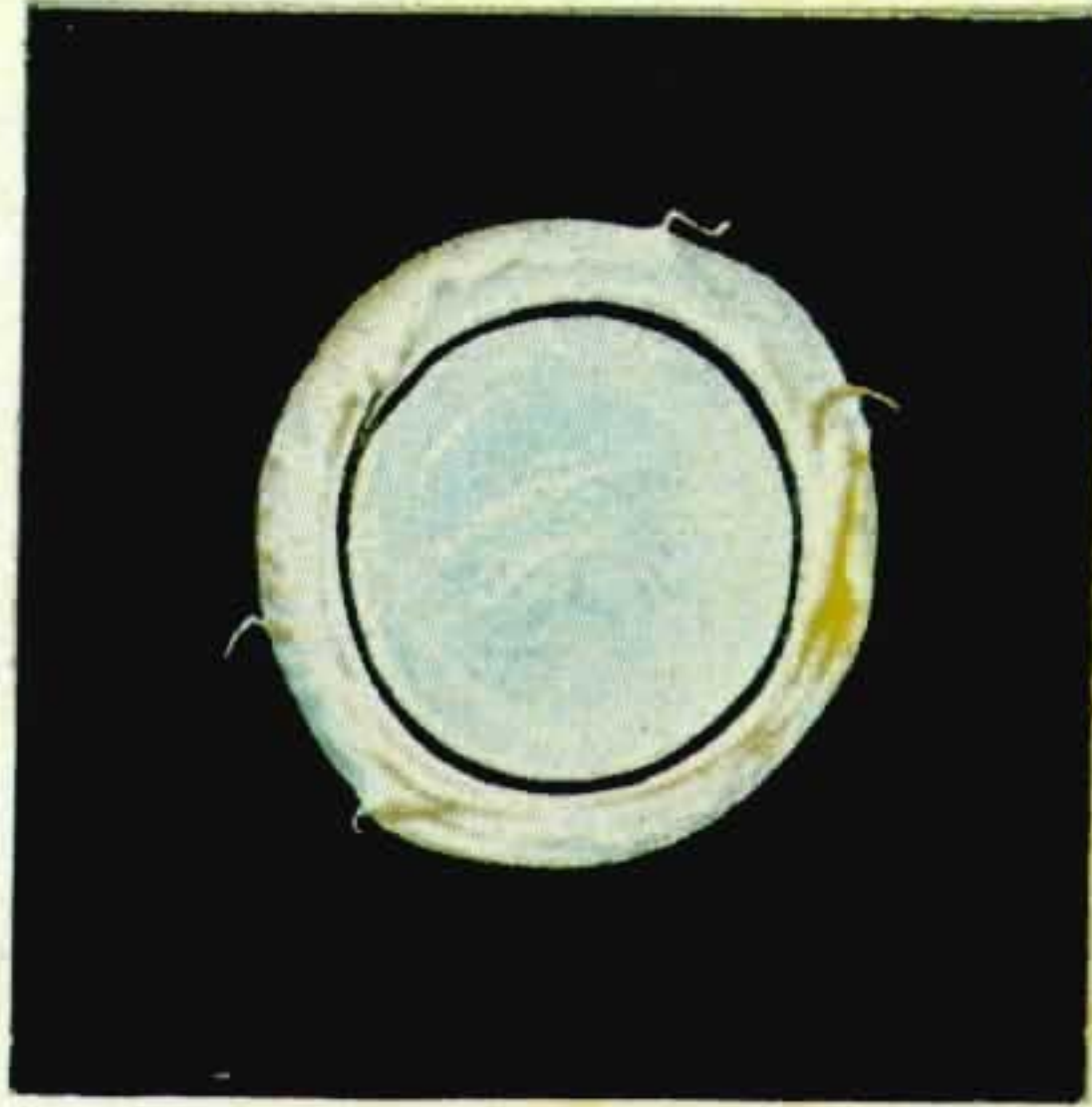
1920. Beiträge zur experimentellen Pockendiagnose, zur Histologie des cornealen Impfeffekt und zum Nachweis der Guarnierischen Körperchen. Arb. Reichsgesundheitsamte, **52** : 41-92.

## VAN HOOFF, L.

1925. Recherches sur l'alastrim au Congo Belge. Ann. Soc. Belge Med. Trop., **5** : 1-24.

## Estampa 1

- Fig. 1 — Cornea de coelho (reacção n.º 4098), inoculada com conteúdo não diluído, de vesico-pustula de alastrim, no sexto dia de erupção. Globo ocular enucleado 48 horas após inoculação, recentemente posto em solução alcoólica de sublimado. Espessamento das estrias de inoculação (reacção positiva), algumas com espessamentos nodulares, semelhante contos de um rosario.
- Fig. 2 — Cornea de coelho (reacção n.º 3699), inoculada com conteúdo não diluído de vesico-pustula de alastrim, no oitavo dia de erupção. Globo ocular enucleado, 48 horas após a escarificação e posto em solução alcoólica de sublimado, sendo conservado em álcool a 70 %. Espessamento das estrias de inoculação (reacção positiva). Ve-se, além disso, uma placa de keratite não especifica.



*Fig 1*



*Fig 2* *A. leal*  
*del*

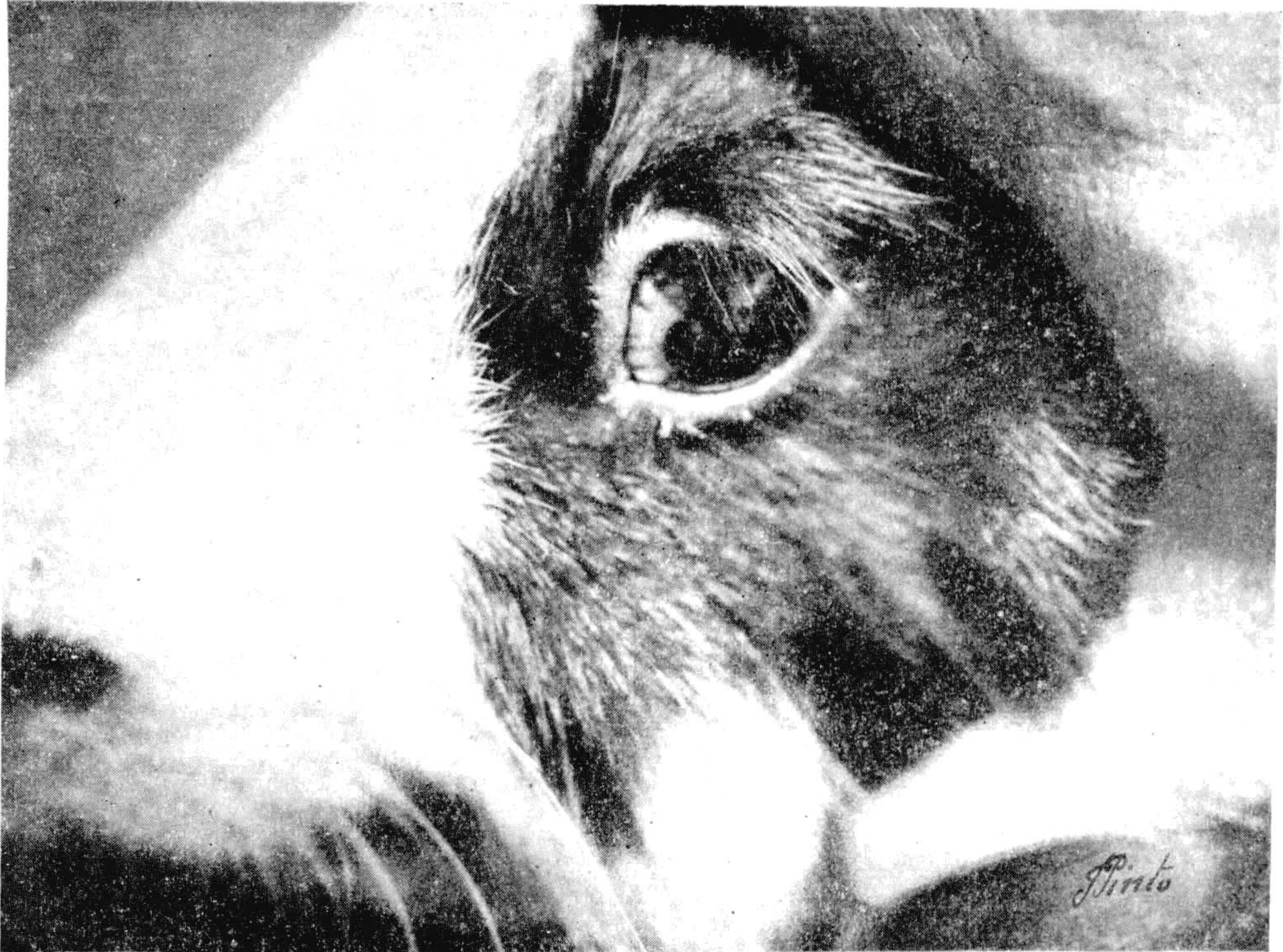
Torres & Teixeira: Virus do alastrim.



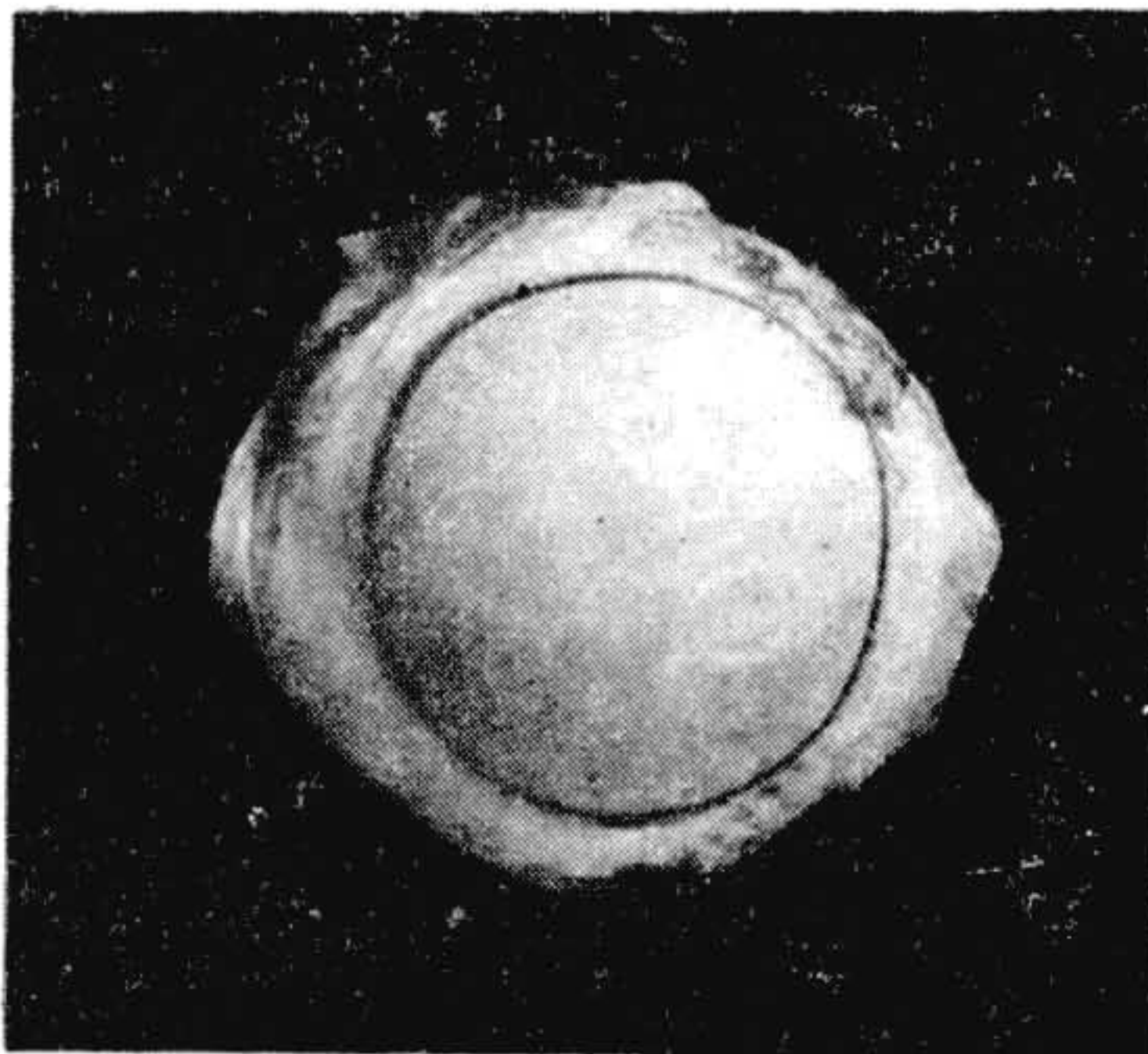
**Estampa 2**

- Fig. 3 — Cornea de coelho (reacção n.º 3302), inoculada com puz de lesão de alastrim, no decimo dia de doença. No animal vivo, ao cabo de 24 horas, eram bem apparentes espessamento e nodulos nas estrias de escarificação.
- Fig. 4 — Cornea de coelho (reacção n.º 3302), inoculada com puz de lesão de alastrim, no decimo dia de doença (mesmo globo ocular representado na figura 3). Eucleado ao cabo de 24 horas e immerso em solução de sublimado, o globo ocular deixa ver ao longo das estrias de escarificação, seis estrias esbranquiçadas, opacas, algumas constituídas por pequenos nodulos juxtapostos, sem nenhuma depressão crateriforme.
- Fig. 5 — Cornea de coelho (reacção n.º 3571) inoculada com o conteúdo de duas vesico-pustulas no decimo dia de molestia. Typica reacção positiva, em globo ocular eucleado 48 horas após a inoculação, e immerso em sublimado-alcool.

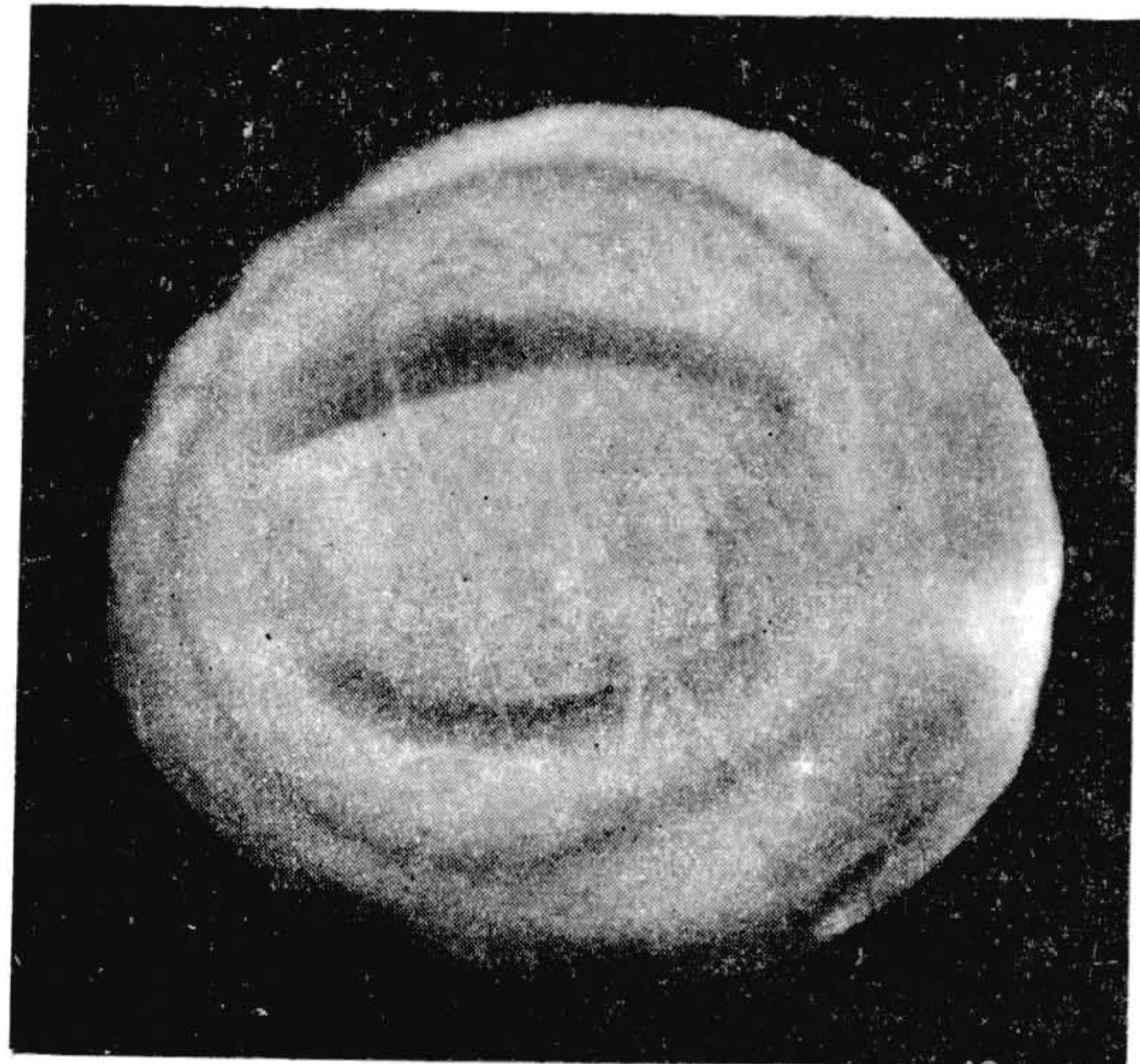




*Fig 3*



*Fig 4*

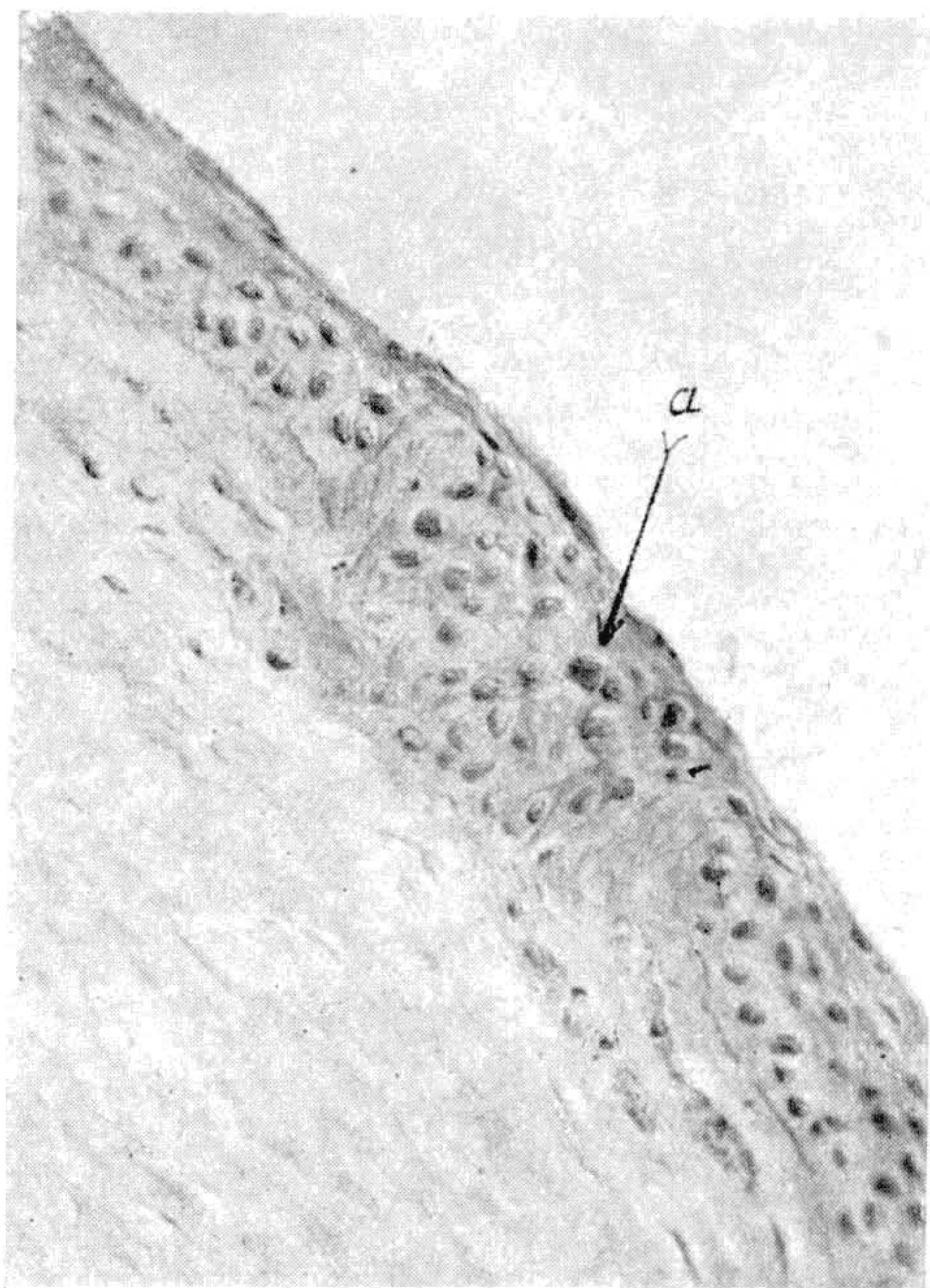


*Fig 5*

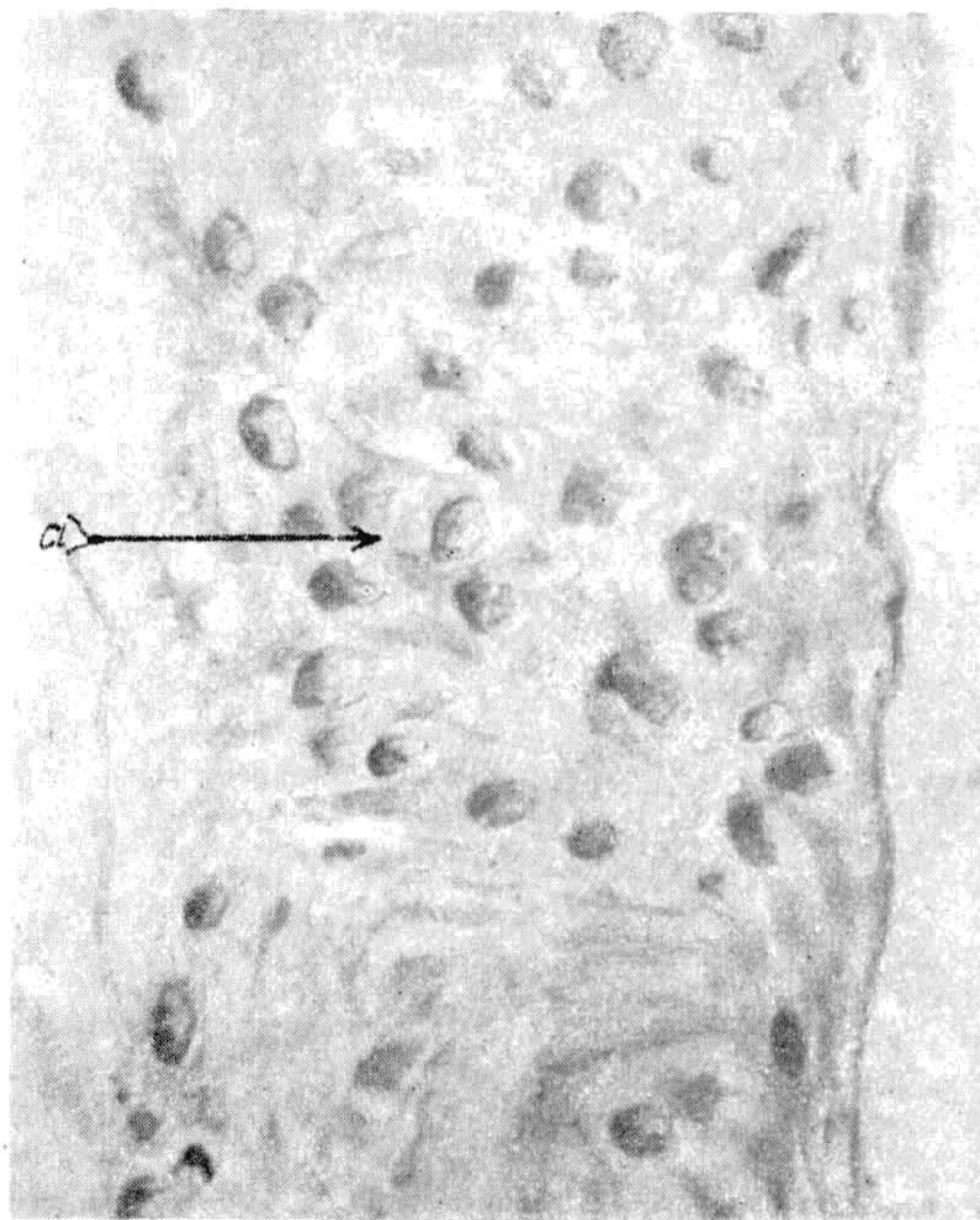
### Estampa 3

- Fig. 6 — Cornea de coelho inoculada com alastrim (reacção n.º 3697), no oitavo dia de erupção, com material não diluído. Reacção positiva. Proliferação de células epitheliaes da cornea, as quaes constituem um broto que invade o tecido corneano. Interrupção da membrana de Bowmann.
- Fig. 7 — Mesmo material da Fig. 6, com maior augmento. Inclusão cytoplasmatica em cellula epithelial da cornea.
- Fig. 8 — Cornea normal de coelho, mostrando centro cellular (diplosomo) na porção profunda das cellulas basaes, corado intensamente em azul, pela hematoxylina.

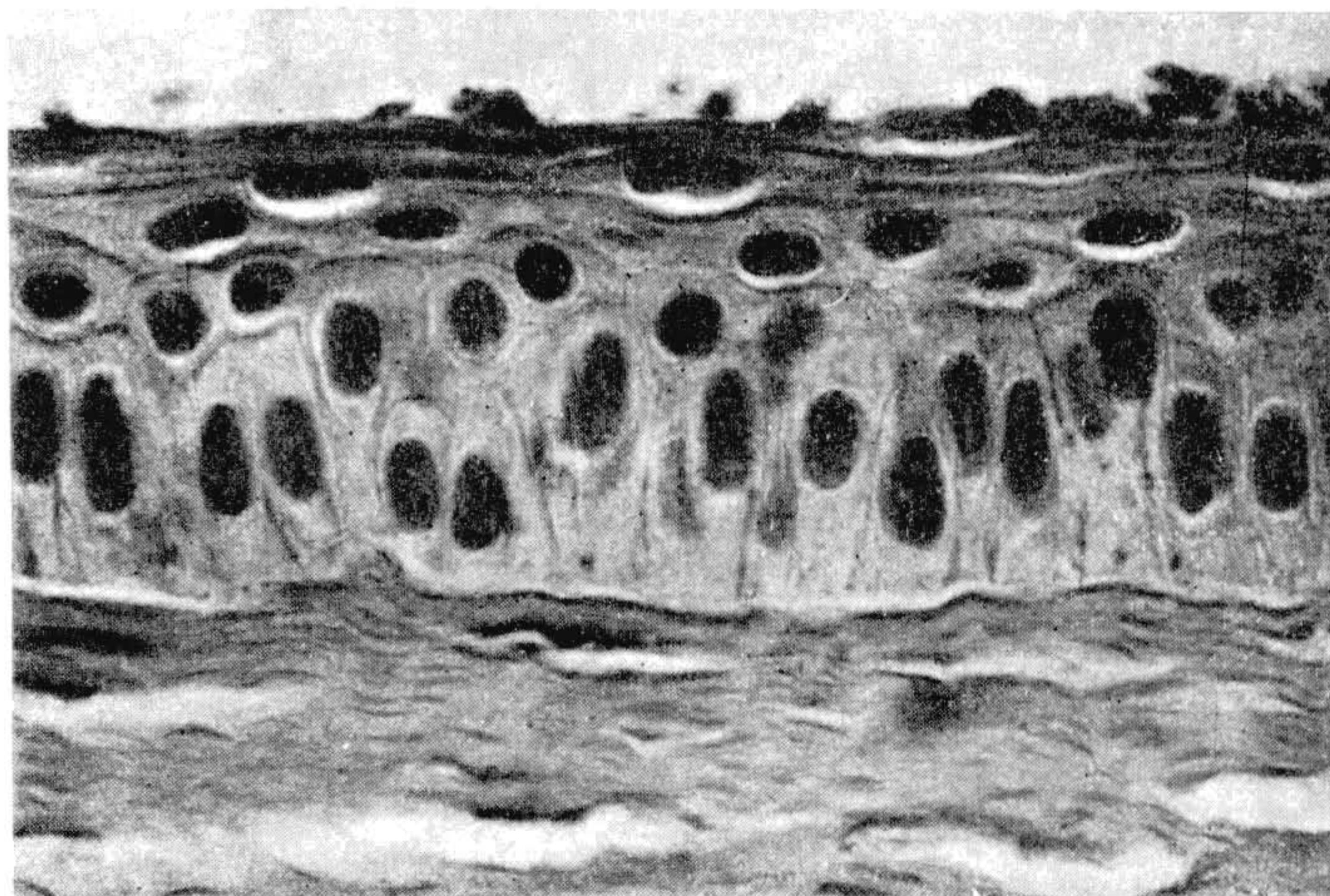




*Fig 6*



*Fig 7*



*Fig 8*