



Ministério da Saúde

FIOCRUZ

Fundação Oswaldo Cruz

Instituto Nacional de Infectologia Evandro Chagas



Instituto Nacional de Infectologia
Evandro Chagas

FUNDAÇÃO OSWALDO CRUZ
INSTITUTO NACIONAL DE INFECTOLOGIA EVANDRO CHAGAS
DOUTORADO EM PESQUISA CLÍNICA EM DOENÇAS INFECCIOSAS

JÉSSICA SEPULVEDA BOECHAT

**EPIDEMIOLOGIA MOLECULAR DE *SPOROTHRIX* SPP.
ORIUNDAS DA EPIZOOTIA DO RIO DE JANEIRO**

Rio de Janeiro

2020

JÉSSICA SEPULVEDA BOECHAT

**EPIDEMIOLOGIA MOLECULAR DE *SPOROTHRIX* SPP.
ORIUNDAS DA EPIZOOTIA DO RIO DE JANEIRO**

Tese apresentada ao Curso de Pós-graduação em Pesquisa Clínica em Doenças Infecciosas do Instituto Nacional de Infectologia Evandro Chagas para obtenção do grau de doutor em Ciências.

Orientadores: Dr. Sandro Antonio Pereira e Dr. Manoel Marques Evangelista de Oliveira

Rio de Janeiro

2020

Boechat, Jéssica Sepulveda .

Epidemiologia molecular de *Sporothrix* spp. oriundas da epizootia do Rio de Janeiro / Jéssica Sepulveda Boechat. - Rio de Janeiro, 2020.
vii, 99f f.; il.

Tese (Doutorado) - Instituto Nacional de Infectologia Evandro Chagas, Pós-Graduação em Pesquisa Clínica em Doenças Infecciosas, 2020.

Orientador: Sandro Antonio Pereira.

Co-orientador: Manoel Marques Evangelista de Oliveira.

Bibliografia: f. 84-99

1. Gênero *Sporothrix*. 2. Caracterização molecular . 3. Esporotricose. 4. Felinos e caninos . 5. PCR fingerprinting. I. Título.

JÉSSICA SEPULVEDA BOECHAT

**EPIDEMIOLOGIA MOLECULAR DE *SPOROTHRIX* SPP. ORIUNDAS DA
EPIZOOTIA DO RIO DE JANEIRO**

Tese apresentada ao Curso de Pós-graduação em Pesquisa Clínica em Doenças Infecciosas do Instituto Nacional de Infectologia Evandro Chagas para obtenção do grau de doutor em Ciências.

Orientadores: Dr. Sandro Antonio Pereira
Dr. Manoel Marques Evangelista de Oliveira

BANCA EXAMINADORA

Dr. Rodrigo Caldas Menezes (Presidente)
Doutor em Biologia Parasitária
Instituto Nacional de Infectologia Evandro Chagas - Fundação Oswaldo Cruz

Dra. Gisela Lara da Costa
Doutora em Ciências Veterinárias
Instituto Oswaldo Cruz - Fundação Oswaldo Cruz

Dra. Isabella Dib Ferreira Gremião
Doutora em Ciências
Instituto Nacional de Infectologia Evandro Chagas - Fundação Oswaldo Cruz

Dr. Armando de Oliveira Schubach
Doutor em Biologia Parasitária
Instituto Nacional de Infectologia Evandro Chagas - Fundação Oswaldo Cruz

Dr. Francisco de Assis Baroni
Doutor em Microbiologia
Instituto de Veterinária - Universidade Federal Rural do Rio de Janeiro

AGRADECIMENTO

Aos meus orientadores, Dr. Sandro Antonio Pereira e Dr. Manoel Marques Evangelista de Oliveira por terem confiado a mim este trabalho. Agradeço por toda paciência, dedicação, confiança e aprendizado ao longo desses anos de convívio. Muito obrigada por tudo.

À Dra. Gisela Lara da Costa e Dra. Danielly Corrêa Moreira de Sequeira, do Laboratório de Taxonomia, Bioquímica e Bioprospecção de Fungos, do Instituto Oswaldo Cruz (IOC), por abrirem as portas do laboratório e permitirem essa grande parceria. Obrigada pela paciência e dedicação ao esclarecer dúvidas e ajudar no que fosse necessário. Agradeço também, pelo acompanhamento, sugestões e correções realizadas durante os seminários e exame de qualificação.

À Dra. Isabella Dib Ferreira Gremião pela revisão e grande contribuição neste trabalho. Obrigada pela amizade, paciência, por ser sempre tão solícita e pelas boas risadas durante todos esses anos.

À minha mãe, Maria Zelita Sepulveda e ao meu pai, Paulo Cesar Boechat, que são meu maior exemplo de luta e dedicação e a minha base de tudo. Obrigada por todo esforço e sacrifícios que sempre fizeram por mim. Por sempre me incentivarem a seguir o caminho que me fizesse mais feliz. Sem vocês nunca chegaria onde cheguei.

Ao meu irmão e grande amigo Vitor Boechat. Obrigada por me apoiar, incentivar e estar ao meu lado em todos os momentos, sempre me divertindo, não importando a situação.

Ao meu noivo Raphael Lessa, que sempre me apoiou e esteve ao meu lado em toda e qualquer situação, me dando forças, sempre com uma palavra de incentivo. Muito obrigada pelo amor, carinho, por ser tão companheiro, pela compreensão e paciência.

À minha família, em especial, meu avô, Manoel Sepulveda e minha avó, Zelita Sepulveda (*in memoriam*), os maiores exemplos de vida que eu poderia ter. As minhas tias, que são como mães

para mim, Goretti, Iva e Elisabeth, obrigada por todo o carinho, e os ensinamentos que levarei para minha vida. Todos vocês são fundamentais na minha vida.

Aos meus amigos da família Lapclin-Dermzoo. À Dra. Isabella Dib, Dr. Rodrigo Caldas, Anna Figueiredo, Artur Velho, Adilson Benedito, Renato Ornellas, Emília Lima, Frederico Lima, Maria Lopes, Cindy Honorato, Gabriela Reis, Lucas Keidel e Shanna Santos. Um agradecimento especial as minhas amigas Thais Nascimento, Paula Viana e Isabela Maria Antonio pela grande amizade construída ao longo desses anos, por todo companheirismo, apoio nas horas boas e ruins e pelas inúmeras risadas.

As minhas amigas Ana Caroline Machado e Débora Morgado, agradeço pelo apoio e incentivo e pela grande colaboração que tiveram na execução deste trabalho.

À Dra. Raquel de Vasconcelos Carvalhaes Oliveira e Dr. Wagner de Souza Tassinari do laboratório de Epidemiologia Clínica pelo suporte para realização das análises estatísticas.

A todos que fazem parte da equipe da pós-graduação, incluindo os funcionários da coordenação, que sempre tiveram paciência em esclarecer dúvidas e resolver problemas, e aos professores, por todos os ensinamentos.

À Coordenação de Aperfeiçoamento de Pessoal de Nível Superior (CAPES) pela concessão da bolsa de doutorado. À Fundação de Amparo à Pesquisa do Estado do Rio de Janeiro (FAPERJ), bolsa Jovem Cientista do Nosso Estado, pelo financiamento do projeto.

A todos que direta ou indiretamente fizeram parte dessa conquista.

Boechat, J S. **Epidemiologia molecular de *Sporothrix* spp. oriundos da epizootia do Rio de Janeiro.** Rio de Janeiro, 2020. 99f. Tese [Doutorado em Pesquisa Clínica em Doenças Infecciosas] – Instituto Nacional de Infectologia Evandro Chagas.

RESUMO

A esporotricose é causada por espécies patogênicas do gênero *Sporothrix*, que infectam o ser humano e diferentes espécies animais, principalmente os gatos. Desde 1998 ocorre uma endemia desta micose no Rio de Janeiro. Ao longo da endemia, os isolados provenientes de cães e gatos têm sido formalmente identificados como *Sporothrix schenckii* e mais recentemente como *Sporothrix* spp.. Em estudos realizados com isolados de origem humana e felina, provenientes do Rio de Janeiro, por meio de caracterização fenotípica e molecular, foi descrito um predomínio da espécie *S. brasiliensis*. Entretanto, estudos que envolvam esta caracterização em isolados clínicos de gatos e cães são escassos, bem como a associação das espécies do gênero *Sporothrix* com as características clínicas e epidemiológicas destes animais. Os objetivos deste estudo foram: caracterizar os isolados clínicos de *Sporothrix* spp. oriundos de caninos e felinos provenientes da epizootia do Rio de Janeiro em nível de espécie dentro do gênero *Sporothrix*, e associar as espécies caracterizadas com as características clínicas e epidemiológicas dos animais. Foram incluídos no estudo 166 isolados de *Sporothrix* spp., sendo 119 provenientes de felinos atendidos no período de 1998 a 2018 e 47 de caninos assistidos no período de 2013 a 2018 no Laboratório de Pesquisa Clínica em Dermatozoonoses em Animais Domésticos (Lapclin-Dermzoo), INI/Fiocruz. Os testes fenotípicos foram realizados apenas nos isolados caninos, sendo estes identificados por meio de suas características morfofisiológicas a 30°C e a 37°C, bem como através do perfil de assimilação de carboidratos (sacarose e rafinose). Além disso, tanto para os isolados caninos quanto felinos, foram utilizadas metodologias convencionais aplicadas a ácidos nucleicos, tais como PCR *fingerprinting*, para caracterização taxonômica, bem como avaliação da similaridade genética entre os isolados, por meio de análise filogenética com a construção de cladogramas. Com relação aos isolados provenientes de cães, nos testes fenotípicos, apenas um isolado foi caracterizado como *S. brasiliensis*, dois como *S. schenckii* e 44 não apresentaram perfil compatível com nenhuma espécie patogênica, sendo então classificadas apenas a nível de gênero, como *Sporothrix* spp. Nos testes genotípicos, após a realização da PCR T3B *fingerprinting*, 46 isolados foram caracterizados como *S. brasiliensis* e um isolado foi caracterizado como *S. schenckii*. Em oito isolados foi possível observar uma pequena variação intraespecífica. Não houve associação entre as variáveis clínicas e epidemiológicas dos cães e as variações fenotípicas e genotípicas encontradas. Os 119 isolados provenientes de gatos foram caracterizados como *S. brasiliensis* pela técnica da PCR T3B *fingerprinting*, havendo uma pequena variação intraespecífica em 31 isolados do período 2013 a 2018. Foi possível observar a associação entre os isolados felinos sem variação intraespecífica e as variáveis clínicas bom estado geral e presença de linfadenomegalia. Até o momento, *S. brasiliensis* foi a única espécie identificada nos casos felinos desde o início da epizootia de esporotricose no Rio de Janeiro. Além disso, *S. brasiliensis* é o principal agente etiológico da esporotricose em cães, porém outras espécies podem ser identificadas, dessa forma foi relatado o primeiro caso de *S. schenckii* descrito em cães no Brasil.

Palavras-chave: 1. Gênero *Sporothrix* 2. Caracterização molecular 3. Esporotricose 4. Felinos 5. Caninos 6. PCR *fingerprinting*

Boechat, J S. **Molecular epidemiology of *Sporothrix* spp. from the epizootic of Rio de Janeiro.** Rio de Janeiro, 2020. 99p. PhD [Science Thesis in Clinic Research in Infectious Diseases] – Instituto Nacional de Infectologia Evandro Chagas.

ABSTRACT

Sporotrichosis is caused by pathogenic species of the genus *Sporothrix*, which affects humans and different animal species, especially cats. Since 1998 there is an endemic of this mycosis in Rio de Janeiro. Through phenotypic and molecular characterization, in studies carried out with human and feline isolates from Rio de Janeiro, *S. brasiliensis* was described as the main etiological agent. However, studies involving this characterization in clinical isolates of cats and dogs are scarce, as well as the association of species of the genus *Sporothrix* with the clinical and epidemiological characteristics of these animals. The aim of this study were: to characterize the clinical isolates of *Sporothrix* spp. from canines and felines from the Rio de Janeiro epizooty at the species level within the genus *Sporothrix*, and associate the species characterized with the clinical and epidemiological characteristics of the animals. One hundred and sixty six isolates from *Sporothrix* spp. were included in this study, 119 of those came from felines assisted from 1998 to 2018 and 47 from canines assisted at Laboratório de Pesquisa Clínica em Dermatozoonoses em Animais Domésticos (Lapclin-Dermzoo), INI/Fiocruz, from 2013 to 2018. Phenotypic tests were performed only on canine isolates, which were identified through their morphophysiological characteristics at 30°C and 37°C, as well as through the carbohydrate assimilation profile (sucrose and raffinose). In addition, conventional methodologies applied to nucleic acids, such as PCR fingerprinting, were used for taxonomic characterization of the species in both canine and feline isolates, as well as evaluation of the genetic similarity among the isolates, through phylogenetic analysis with cladograms. The dogs isolates, in phenotypic tests, only one isolate was characterized as *S. brasiliensis*, two as *S. schenckii* and 44 showed no phenotypic characteristics compatible with the pathogenic species of the genus *Sporothrix*. These isolates were classified at the genus level, as *Sporothrix* spp. In genotypic tests, after performing T3B PCR fingerprinting, 46 isolates were characterized as *S. brasiliensis* and one isolate was characterized as *S. schenckii*. In eight isolates, it was possible to observe a small intraspecific variation. No association was found between the clinical and epidemiological variables of the dogs and the phenotypic and genotypic variations. The 119 isolates from cats were characterized as *S. brasiliensis* by the T3B PCR fingerprinting technique with a small intraspecific variation in 31 isolates from the period 2013 to 2018. It was possible to observe the association between feline isolates without intraspecific variation and the clinical variables good general state and presence of lymphadenomegaly. So far, *S. brasiliensis* has been the only species identified in feline cases since the beginning of the sporotrichosis epizooty in Rio de Janeiro. In addition, *S. brasiliensis* is the main etiological agent of canine sporotrichosis, however other species can be identified, thus the first case of *S. schenckii* described in dogs in Brazil was reported.

Keywords: 1. Genus *Sporothrix* 2. Molecular characterization 3. Sporotrichosis 4. Felines 5. Canines 6. PCR fingerprinting

LISTA DE ABREVIATURA E SIGLAS

AFLP - *Amplified fragment length polymorphism*

AIDS - *Acquired immunodeficiency syndrome* (Síndrome da Imunodeficiência Adquirida)

AMB - *Amphotericin B* (Anfotericina B)

BHI - *Brain heart infusion* (Infusão de cérebro e coração)

β tub - *Beta tubulin* (Beta tubulina)

CAL - *Calmodulin* (Calmodulina)

CHS - *Chitin synthase* (Quitina sintase)

CMA - *Corn Meal Agar* (Ágar farinha de milho)

DHN - *Dihydroxynaphthalene* (Dihidroxi-naftaleno)

DNA - *Deoxyribonucleic acid* (Ácido desoxirribonucleico)

dNTP - *Deoxynucleotide triphosphates* (Deoxinucleotídeo trifosfato)

EDTA - *Ethylenediamine tetraacetic acid* (Ácido etilenodiamino tetra-acético)

FeLV - *Feline leukemia virus* (Vírus da leucemia felina)

Fiocruz – Fundação Oswaldo Cruz

FIV - *Feline immunodeficiency virus* (Vírus da Imunodeficiência felina)

INI - Instituto Nacional de Infectologia Evandro Chagas

ITS - *Internal transcriber spacer* (Região de transcrição interna)

Lapclin-Dermzoo - Laboratório de Pesquisa Clínica em Dermatozoonoses em Animais Domésticos

PCR - *Polimerase Chain Reaction* (Reação em cadeia da polimerase)

PDA - *Potato Dextrose Agar* (Ágar batata dextrose)

RAPD - *Random amplified polymorphic DNA*

RFLP - *Restriction fragment length polymorphism*

SES - Secretaria Estadual de Saúde do Estado do Rio de Janeiro

SUBVISA - Subsecretaria de Vigilância, Fiscalização Sanitária e Controle de Zoonoses

YNB - *Yeast Nitrogen Base* (Meio de base nitrogenada)

SUMÁRIO

1. INTRODUÇÃO	10
1.1. ESPOROTRICOSE.....	10
1.1.1. <i>Histórico</i>	10
1.1.2. <i>Epidemiologia</i>	12
1.1.3. <i>Esporotricose felina</i>	14
1.1.4. <i>Esporotricose canina</i>	16
1.1.5. <i>Tratamento da esporotricose animal</i>	17
1.2.1. <i>Caracterização de espécies do gênero Sporothrix</i>	22
1.2.1.1. Clado clínico.....	26
1.2.1.2. Clado ambiental	28
2. JUSTIFICATIVA.....	30
3. OBJETIVO GERAL	32
1.3. OBJETIVOS ESPECÍFICOS.....	32
4. CAPÍTULO 1	33
ESPOROTRICOSE CANINA: TAXONOMIA POLIFÁSICA E PERFIS DE SUSCEPTIBILIDADE ANTIFÚNGICA DE ESPÉCIE DE SPOROTHRIX EM ÁREA ENDÊMICA DO BRASIL.....	33
5. CAPÍTULO 2	54
<i>SPOROTHRIX BRASILIENSIS</i> : ÚNICO AGENTE ETIOLÓGICO DA ESPOROTRICOSE EM UMA COORTE DE GATOS PROVENIENTES DA PRINCIPAL ÁREA ENZOÓTICA DO BRASIL (1998-2018).....	54
7. DISCUSSÃO	76
8. CONCLUSÕES	83

1. INTRODUÇÃO

1.1. Esporotricose

A esporotricose é uma infecção subaguda à crônica, com lesão usualmente limitada à pele, ao tecido celular subcutâneo e vasos linfáticos adjacentes, embora eventualmente possa tornar-se disseminada (BARROS et al., 2011). Acomete os humanos e uma grande variedade de espécies animais, principalmente os gatos (BARROS et al., 2001; PEREIRA et al., 2014; SCHUBACH et al., 2006).

Os humanos e animais podem adquirir a doença pela via clássica, por meio de inoculação traumática do fungo presente em solo ou plantas ou pela via alternativa, por meio de arranhadura, mordedura e/ou contato com exsudato de lesões de gatos infectados. O gênero *Sporothrix* é composto de 53 espécies, sendo a maioria espécies ambientais e poucas que de fato apresentam um impacto na saúde humana e animal. A infecção é normalmente causada por três espécies: *Sporothrix brasiliensis*, *Sporothrix schenckii* e *Sporothrix globosa* (RODRIGUES et al., 2020).

1.1.1. Histórico

A primeira descrição da esporotricose foi realizada em 1898, por Benjamin Schenck, no Johns Hopkins Hospital em Baltimore, Estados Unidos, em um paciente do sexo masculino que apresentava lesões cutâneas na mão direita e braço.

A amostra do referido paciente foi enviada para ser estudada pelo micologista Erwin F. Smith, que identificou o fungo como pertencente ao gênero *Sporothrichum* (SCHENCK, 1898). O segundo caso da doença foi descrito em 1900, também nos Estados Unidos, em Chicago, por Hektoen e Perkins. O paciente era um menino que apresentava um abscesso subcutâneo e posterior desenvolvimento de lesão ulcerada e nódulos, além de linfangite secundária, devido a

um ferimento causado por uma martelada no dedo indicador. Após o isolamento do fungo, os autores denominaram o agente como *Sporothrix schenckii* (HEKTOEN; PERKINS, 1900).

Em 1910, foi descrito novamente o microrganismo, nomeando-o de forma incorreta como *Sporotrichum schenckii* (MATRUCHOT, 1910). Esta nomenclatura foi utilizada erroneamente até a década de 1960, quando um estudo propôs diferenças na conidiogênese entre os gêneros *Sporothrix* e *Sporotrichum*, sugerindo então que o nome correto do agente causador da esporotricose fosse *Sporothrix schenckii* (CHARMICHAEL, 1962). Entre 1903 e 1912, De Beurmann e Gougerot (1912) descreveram as principais formas clínicas e a terapêutica da esporotricose, após reunir e revisar cerca de 200 casos humanos na França.

No Brasil, Lutz e Splendore (1907) descreveram inicialmente um caso humano, no estado de São Paulo e, posteriormente, a primeira infecção natural por *Sporothrix* em ratos. A possibilidade de infecção humana por mordidas destes animais foi considerada (PUPO, 1917). Em 1912, Terra e Rabelo descreveram o primeiro caso humano no Rio de Janeiro. Posteriormente, novos casos foram registrados em outros estados brasileiros, em um período de quatro anos (DONADEL et al., 1993). Também no Rio de Janeiro, o primeiro relato de esporotricose animal foi diagnosticado em uma mula (LEÃO et al., 1934).

A susceptibilidade de gatos à infecção por *S. schenckii* foi demonstrada experimentalmente em 1909 (DE BEURMANN et al., 1909). No entanto, a primeira citação da doença naturalmente adquirida em gatos foi feita por Singer e Muncie (1952) em Nova York, nos Estados Unidos. No Brasil, o primeiro relato de esporotricose felina foi descrito no ano de 1956, em Minas Gerais (FREITAS et al., 1956). No Rio de Janeiro, em 1983, os primeiros casos de esporotricose felina foram descritos por Cruz et al. (1983, 2013) e, posteriormente, no final da década de 1990 por Baroni et al. (1998). Desde então, o Instituto Nacional de Infectologia Evandro Chagas (INI) da Fundação Oswaldo Cruz (Fiocruz) vem acompanhando a evolução do número de casos humanos, caninos e felinos dessa micose na região metropolitana do Rio de Janeiro, sendo a primeira epidemia de esporotricose associada à transmissão zoonótica descrita na literatura (BARROS et al., 2011; GREMIÃO et al., 2020; PEREIRA et al., 2014).

1.1.2. Epidemiologia

A esporotricose apresenta distribuição geográfica mundial, apesar de sua alta prevalência em regiões de clima tropical e subtropical úmido. Existem relatos em todos os continentes do mundo (BARROS et al., 2011; CHAKRABARTI et al., 2015; LÓPEZ-ROMERO et al., 2011; ZHANG et al., 2015). Porém, o Brasil é uma das principais regiões endêmicas, tanto para casos de esporotricose humana quanto animal (FREITAS et al., 2014; GREMIÃO et al., 2017; OLIVEIRA, M. et al., 2011). A esporotricose felina já foi relatada em outros países além do Brasil, como Argentina (CÓRDOBA et al., 2018; ETCHECOPAZ et al., 2019), Estados Unidos (CROTHERS et al., 2009), Alemanha (SCHEUFEN et al., 2015), Japão (HIRANO et al., 2006), Tailândia (DUANGKAEW et al., 2018), Malásia (HAN et al., 2017; KANO et al., 2015), Austrália (THOMSON et al., 2019) e Reino Unido (MAKRI et al., 2020). Por outro lado, existem poucos relatos sobre esporotricose canina, com descrição de casos na França (MEYER, 1915), Itália (CAFARCHIA et al., 2007), Estados Unidos (CROTHERS et al., 2009), Canadá (SANFORD, 1992), além do Brasil que possui a maior casuística até o momento (GREMIÃO et al., 2017; SCHUBACH et al., 2006; VIANA et al., 2018).

Epidemias de esporotricose acometendo amplas áreas geográficas ou elevado número de casos são raras e geralmente estão relacionadas a uma fonte de infecção comum no ambiente (BUSTAMANTE; CAMPOS, 2004). No Brasil, a maior série de casos da doença em gatos incluía oito casos (FREITAS et al., 1965), até o relato de cerca de 120 gatos provenientes do Rio de Janeiro (SCHUBACH; SCHUBACH 2000).

Desde de 1998, o INI/Fiocruz é considerado o principal centro de referência para a doença animal e humana no Rio de Janeiro (PEREIRA et al., 2010; PEREIRA et al., 2014). Foram diagnosticados no INI/Fiocruz aproximadamente 5.000 casos humanos, no período de 1998 a 2015, 5.113 casos felinos no período de 1998 a 2018 (GREMIÃO et al., 2020) e 247 casos caninos no período de 1998 a 2014 (GREMIÃO et al., 2017; SCHUBACH et al., 2006). O Rio de Janeiro é considerado uma área hiperendêmica de esporotricose associada à transmissão zoonótica da doença (GREMIÃO et al., 2017). Além dos casos diagnosticados no INI/Fiocruz, de 2017 a 2019 foram notificados e confirmados mais de 10.000 casos de esporotricose animal de

acordo com Subsecretaria de Vigilância, Fiscalização Sanitária e Controle de Zoonoses (SUBVISA)

Silva et al. (2012) relataram que o número de casos da epidemia no estado do Rio de Janeiro ultrapassou os cerca de 3.000 casos descritos na década de 1940 na África do Sul, uma vez que foi observado um aumento de 126,6% em relação à totalidade dos casos em onze anos de estudo, o que então caracteriza esta endemia como a maior endemia mundial. Porém, a esporotricose não é uma doença de notificação compulsória na maioria dos países, logo as informações sobre a incidência da doença não são bem conhecidas e estão limitadas aos dados gerados por publicações científicas (BARROS et al., 2011). No Brasil, inicialmente uma nota técnica foi divulgada em 2011, pela Secretaria Estadual de Saúde do Rio de Janeiro (SES-RJ), recomendando a notificação tanto de casos humanos como de casos animais. Posteriormente, a notificação compulsória de casos humanos no Estado do Rio de Janeiro foi novamente divulgada por meio da resolução SES nº 674 de 12 de junho de 2013, e a notificação compulsória dos animais, que apresentavam esporotricose, por meio da portaria GM/MS nº 1.271 de 6 de junho de 2014, no artigo 2º, parágrafo IV.

Dos 1.848 casos humanos de esporotricose atendidos no INI/Fiocruz durante o período de 1997 a 2007, 65% possuíam gatos e dentre eles, 80,3% declararam terem sido infectados por estes animais (SILVA et al., 2012), principalmente por meio de arranhadura, mordedura ou até mesmo pelo contato com exsudato das lesões dos gatos doentes (SCHUBACH et al., 2012).

Os gatos são os únicos animais que apresentam um potencial zoonótico importante em virtude da elevada quantidade de leveduras encontrada nas lesões (MIRANDA et al., 2018a). Um dos motivos é o isolamento de *Sporothrix* spp. proveniente das cavidades nasal e oral, fragmentos de garras, exsudato de lesões cutâneas e mucosas, órgãos internos, sangue e fezes de gatos (MONTENEGRO et al., 2014; SCHUBACH et al., 2001, 2003a, 2003b, 2004a, 2004b), associado aos relatos de casos humanos de esporotricose (SILVA et al., 2012). Outro motivo e a alta equivalência genotípica demonstrada entre isolados oriundos de felinos e de humanos com os quais os gatos se relacionam (REIS et al., 2009), demonstram a importância do gato como fonte de infecção (SILVA et al., 2012).

A esporotricose zoonótica foi relatada em diversos países como Estados Unidos (DUSTAN et al., 1986; READ & SPERLING, 1982; REED et al., 1993; REES et al., 2011), México (BOVE-SEVILLA et al., 2008), Panamá (RIOS et al., 2018), Argentina (ETCHECOPAZ

et al., 2019), Paraguai (DUARTE et al., 2017), Índia (YEGNESWARAN et al., 2009), Malásia (TANG et al., 2012; ZAMRI-SAAD et al., 1990) e no Brasil onde a frequência de casos zoonóticos é alta principalmente nas regiões Sul e Sudeste (GREMIÃO et al., 2017; RODRIGUES et al., 2016a). Em todos esses casos o animal relacionado à transmissão zoonótica foi o gato. Os cães não desempenham um papel importante na transmissão de *Sporothrix* provavelmente devido à baixa carga fúngica encontrada nas lesões cutâneas desses animais (SCHUBACH et al., 2004a; SCHUBACH et al., 2006).

1.1.3. Esporotricose felina

Até o final dos anos 1990, existiam poucos relatos da doença em gatos no Brasil (BARONI et al., 1998; CRUZ et al., 1983; FREITAS et al., 1956; FREITAS et al., 1965; LARSSON et al., 1989; MARQUES et al., 1993; NOGUEIRA et al., 1995). Desde então, a frequência de relatos de casos de esporotricose em gatos vem aumentando, notadamente no Rio de Janeiro (GREMIÃO et al., 2017; GREMIÃO et al., 2020; PEREIRA et al., 2014; SCHUBACH et al., 2004a).

A esporotricose felina tem sido registrada em outros estados do Brasil ao longo dos últimos 20 anos, especialmente no Rio Grande do Sul (MADRID et al., 2012; OLIVEIRA, D. et al., 2011) e São Paulo (MONTENEGRO et al., 2014; RODRIGUES et al., 2013a). A esporotricose tem expandido de forma rápida pela região Nordeste do país nos últimos anos (ARAUJO et al., 2016; FILGUEIRA et al., 2009; NUNES et al., 2011; RODRIGUES et al., 2020; SILVA, G. et al., 2018).

A susceptibilidade de gatos a *S. schenckii* foi demonstrada experimentalmente, por meio da observação do desenvolvimento da doença com lesões localizadas e disseminadas (DE BEURMANN et al., 1909). Além de maior susceptibilidade à doença, os felinos apresentam características comportamentais como esfregar-se no solo, afiar as garras em árvores e madeiras, instintos de caça, hábitos higiênicos, como enterrar suas fezes, além de incursões fora dos seus limites domiciliares, tornando-os mais expostos ao fungo (BARROS et al., 2004; DAVIES; TROY, 1996).

Na maioria dos casos, os gatos adquirem a infecção após brigas com outros gatos infectados. Alguns estudos demonstram que, além da arranhadura e/ou mordedura, os gatos podem se infectar por meio do contato corporal com outros gatos doentes, e contato com ambiente contaminado (MACÊDO-SALES et al., 2018; SCHUBACH et al., 2004a). Os gatos machos jovens, não castrados e com acesso ao ambiente extradomiciliar são os mais acometidos e envolvidos na transmissão do fungo a outros animais e seres humanos (GREMIÃO et al., 2017; PEREIRA et al., 2014; SCHUBACH et al., 2004a).

As classificações das formas clínicas da esporotricose em seres humanos são: cutânea-fixa, linfocutânea, extracutânea e disseminada (BARROS et al., 2011). Como os gatos com esporotricose podem apresentar mais de uma forma da doença concomitantemente, esta mesma classificação é de difícil aplicação. Nestes animais, a doença possui um amplo aspecto clínico, podendo apresentar desde lesões cutâneas únicas até formas múltiplas e sistêmicas, acompanhadas ou não de sinais extracutâneos, como as manifestações respiratórias (SCHUBACH et al., 2004a). Foi proposta uma classificação de acordo com a presença e distribuição das lesões cutâneas nos sítios anatômicos, descrevendo como L0, o animal que apresenta ausência de lesões cutâneas, L1 apresentando lesões cutâneas em um local, L2 apresentando lesões cutâneas em dois locais não contíguos e L3 apresentando lesões cutâneas em três ou mais locais não contíguos (SCHUBACH et al., 2004a).

As lesões cutâneas mais frequentes em gatos são nódulos, gomas e úlceras (SCHUBACH et al., 2004a). Cerca de 40% dos gatos com esporotricose apresentam lesões cutâneas em três ou mais localizações não contíguas (PEREIRA et al., 2010; SCHUBACH et al., 2004a). Linfadenite, linfangite nodular ascendente e lesões mucosas podem estar presentes nos gatos com esporotricose. A presença de sinais respiratórios é frequente, principalmente os espirros e secreção nasal, os quais podem estar associados à lesão na região nasal, inclusive em mucosa (REIS et al., 2012; SCHUBACH et al., 2004a).

Em estudos sobre esporotricose felina realizados no INI/Fiocruz, a frequência de sinais respiratórios variou de 44,4% (SCHUBACH et al., 2004a) a 66,7% (REIS et al., 2012). Em um estudo recente, Souza et al. (2018) observaram que 61,5% dos gatos apresentaram esses sinais. Estudos sobre a terapêutica da esporotricose felina relataram que a presença de sinais respiratórios e de lesões em mucosa estão associados ao risco de falha terapêutica e óbito (PEREIRA et al., 2010; SOUZA et al., 2018).

Na esporotricose felina, o amplo espectro de manifestações clínicas, a gravidade da doença e os baixos índices de cura clínica observados na epizootia do Rio de Janeiro podem estar associados à espécie fúngica. Além disso, a presença de acentuado infiltrado inflamatório piogranulomatoso, alta carga fúngica, extensão das lesões para a mucosa, cartilagem e ossos nasais dos gatos e formas disseminadas atingindo órgãos internos, são um indicativo da alta virulência do agente circulante na área endêmica do Rio de Janeiro (GREMIÃO et al., 2015; MIRANDA et al., 2013; SCHUBACH et al., 2003b).

Os retrovírus vírus da imunodeficiência felina (FIV) e o vírus da leucemia felina (FeLV) deprimem o sistema imunológico do animal, favorecendo infecções por outros agentes. Dos poucos estudos que realizaram a associação entre estas retrovirose e a esporotricose (PEREIRA et al., 2010; MIRANDA et al., 2016; REIS et al., 2016; SCHUBACH et al., 2004a), um apresentou associação entre felinos que apresentam estado geral ruim com a presença da co-infecção por FIV ou FeLV, sugerindo que a presença da retrovirose possa influenciar na apresentação clínica de gatos com esporotricose (MIRANDA et al., 2018b). Um segundo estudo revelou que gatos com FIV/FeLV apresentaram menor contagem de neutrófilos na lesão (SOUZA et al., 2018). Diferentemente dos humanos que apresentam a síndrome da imunodeficiência adquirida (AIDS), na qual a esporotricose apresenta importante associação, como uma infecção oportunista (FREITAS et al., 2012).

1.1.4. Esporotricose canina

A esporotricose canina é uma doença considerada rara e o seu conhecimento se deve a relatos de caso e algumas séries de casos publicados (PEREIRA et al., 2015). O Brasil é o país que tem o maior número de casos de esporotricose canina reportados até o momento (SCHUBACH et al., 2006; MASCARENHAS et al., 2018; VIANA et al., 2018). No período de 1998 a 2014, foram diagnosticados no INI/Fiocruz 247 casos (GREMIÃO et al., 2017).

Nos cães, alguns relatos apontam que a infecção pode ocorrer pela introdução do fungo quando esses animais entram em contato com lascas de madeira ou espinhos contaminados com *Sporothrix* sp., sendo por isso frequente em cães de caça (ROSSER; DUSTAN, 2006).

Entretanto, no Brasil, principalmente no Rio de Janeiro, observa-se que a infecção do cão ocorre na maioria dos casos após contato prévio com gatos com esporotricose (SCHUBACH et al., 2006).

A esporotricose nos cães é usualmente caracterizada por lesões cutâneas na cabeça, orelhas e tórax, raramente são descritos o acometimento osteoarticular e a ocorrência de formas disseminadas (SYKES et al., 2001). As lesões mais frequentemente observadas são nódulos e úlceras (SCHUBACH et al., 2006). Em caninos são relatadas quatro apresentações clínicas baseadas na classificação da doença humana: cutânea fixa, linfocutânea, disseminada e mucosa (PEREIRA et al., 2015). Nos cães acometidos, geralmente o isolamento de *Sporothrix* spp. é mais difícil do que em gatos e via de regra os cães encontram-se em bom estado geral. Isso ocorre provavelmente devido à baixa carga fúngica geralmente encontrada nas lesões cutâneas desses animais (SCHUBACH et al., 2004a; SCHUBACH et al., 2006).

1.1.5. Tratamento da esporotricose animal

O tratamento da esporotricose felina, diferente do que é observado nos humanos e cães, em muitos casos representa um desafio e um esforço em longo prazo para os médicos veterinários (PEREIRA et al., 2010). O tempo de tratamento é longo, a administração dos medicamentos por via oral é problemática e a adesão do tutor ao tratamento é baixa (CHAVES et al., 2013).

O itraconazol e o iodeto de potássio são os antifúngicos mais relatados no tratamento da esporotricose felina. O itraconazol é o medicamento de eleição para o tratamento da maioria dos casos, uma vez que este tem sido usado de forma efetiva e segura, com baixa toxicidade e boa tolerância, mesmo por longos períodos de tratamento (GREENE, 2012; PEREIRA et al., 2010; REIS et al., 2016). O cetoconazol, o iodeto de sódio, a terbinafina, a anfotericina B, a termoterapia local, a remoção cirúrgica das lesões cutâneas e a criocirurgia representam outras opções de tratamento (CARVALHO et al., 2018; DE SOUZA et al., 2016; GREMIÃO et al., 2015; HONSE et al., 2010; PEREIRA et al., 2009).

O itraconazol é efetivo no tratamento da esporotricose felina causada por *S. brasiliensis*, sendo utilizado na dose de 50 ou 100 mg/dia (CROTHERS et al., 2009; MADRID et al., 2010;

MIRANDA et al., 2018b; PEREIRA et al., 2010; ROSSI et al., 2013; SCHUBACH et al., 2004a; SOUZA et al., 2018;). Apesar do itraconazol ser considerado o medicamento de escolha, casos de falha terapêutica têm sido descritos (CROTHERS et al., 2009; GREMIÃO et al., 2015).

O iodeto de potássio é uma alternativa para o tratamento da esporotricose humana, devido ao baixo custo e efetividade (YAMADA et al., 2011), principalmente em áreas endêmicas economicamente desfavorecidas (BUSTAMANTE; CAMPOS, 2004, 2010; VASQUEZ-DELMERCADO et al., 2012). O iodeto de potássio em cápsulas é uma opção importante no tratamento de gatos com esporotricose (ROCHA et al., 2018). O estudo que apresenta a maior casuística com iodeto de potássio, incluiu 48 gatos com esporotricose, dos quais 47,9% obtiveram cura clínica, apesar da elevada ocorrência de efeitos adversos clínicos, os quais foram reversíveis com a diminuição da dose ou interrupção temporária do fármaco (REIS et al., 2012). Um outro estudo apresentou um percentual de cura ainda mais elevado (96,1%), ao realizar a associação entre o itraconazol e o iodeto de potássio em 30 felinos sem tratamento prévio com antifúngicos orais, sugerindo, assim, que tal associação pode ser uma boa opção para o tratamento de gatos com esporotricose, principalmente aqueles que apresentam lesões na região nasal (REIS et al., 2016).

A anfotericina B tem sido indicada para o tratamento de micoses sistêmicas e esporotricose disseminada em seres humanos e animais (KAUFFMAN et al., 2007). Poucos são os relatos sobre a utilização desse fármaco na esporotricose felina. Em casos de esporotricose felina com falência terapêutica ao itraconazol, a associação da anfotericina B, via subcutânea ou intralesional, pode ser utilizada como uma opção de tratamento (GREMIÃO et al., 2009; GREMIÃO et al., 2011, GREMIÃO et al., 2015).

A terbinafina é um antifúngico que apresenta alta atividade *in vitro* contra isolados de *Sporothrix* sp. (BORBA-SANTOS et al., 2015; MARIMON et al., 2008b). Um estudo recente foi realizado o tratamento de cães com terbinafina e estes apresentaram remissão completa de todos os sinais clínicos apresentados (VIANA et al., 2018). Apesar de resultados promissores, mais estudos precisam ser realizados a fim de comprovar a eficácia da terbinafina no tratamento da esporotricose animal.

Existem poucos relatos sobre a utilização do triazólico fluconazol em felinos, sendo utilizado em um gato com múltiplas lesões cutâneas e sinais respiratórios que obteve a cura clínica. No entanto, o animal apresentou recidiva logo após a interrupção do tratamento

(CROTHERS et al., 2009). Além disso, este fármaco demonstrou ter baixa atividade *in vitro* contra cepas de *S. brasiliensis* (BRILHANTE et al., 2016).

O triazólico posaconazol demonstrou uma boa resposta em testes de susceptibilidade antifúngica *in vitro* contra isolados de *Sporothrix* spp. (ALMEIDA-PAES et al., 2017; MARIMON et al., 2008b; RODRIGUES et al., 2014a). Além disso, este fármaco demonstrou bons resultados no tratamento de humanos (ALMEIDA-PAES et al., 2017; PAIXÃO et al., 2015) e em um caso felino (THOMSON et al., 2019), podendo representar uma alternativa no tratamento da esporotricose sistêmica (ALMEIDA-PAES et al., 2017; MARIMON et al., 2008b; PEREIRA et al., 2010) apesar de ter um custo elevado.

Na esporotricose felina, o longo período de tratamento e a aquisição da doença por um membro da família são fatores que levam ao frequente abandono e à solicitação de eutanásia pelo responsável (PEREIRA et al., 2009; SCHUBACH et al., 2004a). Segundo Chaves et al. (2013), o abandono do tratamento ocorre principalmente no momento em que o responsável pelo animal observa melhora das lesões cutâneas e/ou sinais clínicos, o que faz com que este não retorne para o acompanhamento clínico e terapêutico. A cura, a falência terapêutica, a recorrência e os efeitos adversos ocorrem independentes do esquema terapêutico utilizado (SCHUBACH et al., 2004a).

Na esporotricose canina, o itraconazol, o cetoconazol e o iodeto de potássio são os medicamentos utilizados (SCHUBACH et al. 2006; SCHUBACH et al. 2012). Nos cães, a doença tem bom prognóstico, pois eles geralmente respondem bem ao tratamento sistêmico com azólicos. Além disso, foram descritos cinco casos nos quais foi observada cura clínica espontânea, permanecendo livres de lesões por até quatro anos de acompanhamento (SCHUBACH et al. 2006).

1.1.6. Diagnóstico laboratorial da esporotricose

O diagnóstico definitivo requer o isolamento do fungo em meio de cultura (RIPPON, 1988), sendo esta metodologia considerada padrão de referência para o diagnóstico da esporotricose. *Sporothrix* spp., na natureza ou em meio de cultura rico em nutrientes, a

temperatura ambiente ou a 25°C, cresce na forma filamentosa; enquanto que em parasitismo ou em meio de cultura a 37°C, encontra-se na forma de levedura (RODRIGUES et al., 2020).

A técnica de cultura pode ser realizada inicialmente em meio de ágar Sabouraud dextrose acrescido de cloranfenicol ou ágar Mycosel a 25°C por cinco a sete dias, porém em alguns casos o tempo pode ser maior. Após o crescimento de um fungo hialino na forma filamentosa que com o tempo adquire a capacidade de produzir melanina, este é inoculado em meio de infusão de cérebro e coração (BHI) e incubado a 37°C por cinco a sete dias, visando à conversão do fungo para a forma de levedura, com aspecto cremoso e coloração amarelada, concluindo-se assim o diagnóstico micológico (RODRIGUES et al., 2020; RIPPON, 1988). As culturas consideradas negativas deverão ser mantidas por pelo menos 4 semanas (RIPPON, 1988). A técnica de cultura caracteriza o fungo como *Sporothrix* spp. ou *Sporothrix schenckii sensu lato*. Para a caracterização das espécies torna-se necessário a aplicação de técnicas morfológicas, fisiológicas e moleculares (OLIVEIRA, M. et al., 2011).

Nos gatos, os exames citopatológico e histopatológico são úteis no diagnóstico presuntivo desta micose. No exame citopatológico do exsudato das lesões de gatos com esporotricose, observa-se grande quantidade de estruturas leveduriformes arredondadas, ovais ou em forma de charuto dentro dos macrófagos e neutrófilos ou no meio extracelular, sendo as colorações mais indicadas as do tipo *Romanowsky*, como o método panótico rápido (SILVA et al., 2015; SILVA, J. et al., 2018). Em contraste com os felinos, os cães com esporotricose apresentam pequena quantidade de estruturas leveduriformes, o que prejudica a realização do exame citopatológico nesses animais (PEREIRA et al., 2011). O mesmo acontece com os exames diretos realizados em seres humanos (BARROS et al., 2011).

No exame histopatológico predominam lesões granulomatosas supurativas com granulomas malformados, estes apresentam uma predominância de macrófagos e frequentemente grande quantidade de leveduras (MIRANDA et al., 2013). A utilização de técnicas histológicas como a imuno-histoquímica para identificação de *Sporothrix* a partir de lesões em seres humanos, cães e gatos, apresenta resultados satisfatórios (SILVA, J. et al., 2018). Assim, esta técnica permite a identificação específica do agente etiológico, melhorando a efetividade do exame histopatológico (MIRANDA et al., 2011).

De acordo com o tipo e a localização da lesão, diferentes amostras biológicas podem ser coletadas para isolamento do fungo (SCHUBACH et al., 2002). Secreção nasal e exsudato de

lesões cutâneas ou mucosas podem ser obtidas com o uso de um *swab* estéril (SCHUBACH et al., 2003b). Também podem ser enviados para o cultivo fragmentos de lesões cutâneas ou mucosas obtidos por biópsia, aspirado de conteúdo purulento ou seropurulento proveniente de abscesso não ulcerado (SCHUBACH et al., 2004b), sangue (SCHUBACH et al., 2003a), garras (SCHUBACH et al., 2001) e lavado broncoalveolar (LEME et al., 2007).

Embora a cultura seja o padrão de referência para a detecção da esporotricose, técnicas sorológicas e moleculares têm sido adotadas como ferramentas auxiliares para o diagnóstico (BARROS et al., 2011). Nos últimos anos, o desenvolvimento de métodos moleculares baseados na detecção de DNA para identificação de isolados fúngicos promoveu uma redução no tempo do diagnóstico, mantendo ou melhorando a especificidade, sensibilidade e precisão quando comparado à cultura fúngica e à sorologia. Entretanto, ainda existe uma lacuna na identificação das espécies do gênero *Sporothrix*, uma vez que poucos métodos moleculares têm sido aplicados na detecção de DNA do fungo a partir de espécimes clínicos e na identificação de *Sporothrix* a nível de espécie em cultura (RODRIGUES et al., 2020). Porém, um estudo demonstrou a identificação rápida do fungo a partir de biópsia de tecido humano através da PCR, superando a cultura fúngica, que apresenta baixa sensibilidade e o tempo consumido no procedimento (LIU et al., 2013). Além disso, um estudo recente, também demonstrou a identificação do fungo a nível de espécie a partir de espécime clínico de pacientes humanos com esporotricose, porém utilizando a técnica de PCR em tempo real (ZHANG et al., 2020).

1.2. Gênero *Sporothrix*

Espécies do gênero *Sporothrix* são encontradas em plantas e matéria vegetal em decomposição, apresentando predileção por climas temperados e tropicais (BARROS et al., 2011). Após a revisão na taxonomia dos fungos realizada por Guarro e colaboradores (1999), este fungo foi caracterizado como pertencente à Divisão Ascomycota, Classe Pyrenomycetes, Ordem Ophiostomatales, Família Ophiostomataceae.

Diversos estudos taxonômicos moleculares foram realizados utilizando diferentes metodologias, como o *restriction fragment length polymorphism* (RFLP) (ARENAS et al., 2007;

ISHIZAKI et al., 2000; LIN et al., 1999; MORA-CABRERA et al., 2001; RODRIGUES et al., 2014b; SUZUKI et al., 1988; TAKEDA et al., 1991; WATANABE et al., 2004; ZHANG et al., 2006) de diferentes genes alvos, *random amplified polymorphic DNA* (RAPD) (MESA-ARANGO et al., 2002), sequenciamento do DNA da região de transcrição interna do RNA ribossomal (ITS) (DE BEER et al., 2003; ZHANG et al., 2011), PCR com alvo no gene da topoisomerase II (KANBE et al., 2005), *amplified fragment length polymorphism* (AFLP) (NEYRA et al., 2005), e M13 PCR *fingerprinting* (GUTIERREZ-GALHARDO et al., 2008; REIS et al., 2009).

Com base nesses estudos moleculares juntamente com a variação observada em estudos fenotípicos, foi demonstrado uma elevada variabilidade intraespecífica entre os isolados morfológicamente identificados como *S. schenckii*, apontando que esta não deveria ser considerada uma única espécie causadora da esporotricose. Esses estudos realizados desde 2007 levaram a descrição de sete espécies patogênicas para seres humanos, discriminadas filogeneticamente como *S. schenckii sensu stricto*, *S. brasiliensis*, *S. globosa*, *S. mexicana*, *S. pallida*, *S. luriei* e *S. chilensis* (MARIMON et al., 2006; MARIMON et al., 2007; MARIMON et al., 2008a; OLIVEIRA, M. et al., 2011; RODRIGUES et al., 2016b; ROMEO et al., 2011). As espécies *S. schenckii*, *S. brasiliensis* e *S. globosa* são consideradas as principais espécies de interesse clínico para humanos (LOPES-BEZERRA et al., 2018). Para cães e gatos as espécies de importância clínica descritas até o momento são, *S. brasiliensis*, *S. schenckii*, *S. pallida* e *S. luriei* (BOECHAT et al., 2018; HAN et al., 2017; KANO et al., 2015; OLIVEIRA et al., 2011a; RODRIGUES et al., 2013a; SIEW, 2017; THOMSON et al., 2019; VIANA et al., 2018), sendo *S. brasiliensis* e *S. schenckii* as de maior interesse clínico para esses animais.

1.2.1. Caracterização de espécies do gênero *Sporothrix*

As espécies do complexo *Sporothrix* são muito semelhantes macroscopicamente, independente do meio em que sejam cultivadas e microscopicamente apresentam diferenças bastante sutis (MARIMON et al., 2007). Para a definição das espécies são utilizados dois tipos de

caracterização, a fenotípica, sendo esta morfológica e fisiológica, e a caracterização baseada em técnicas moleculares (MARIMON et al., 2006; MARIMON et al., 2007).

Marimon et al. (2007) propuseram uma chave de identificação taxonômica baseada em análise fenotípica. Essa chave inclui morfologia dos conídios em meio *Corn Meal Agar* (CMA) incubados à 30°C por 10 a 12 dias, diâmetro da colônia em meio *Potato Dextrose Agar* (PDA) nas temperaturas de 30°C e 37°C incubados por 21 dias e teste de assimilação de carboidrato utilizando sacarose e rafinose, sendo estas provas fenotípicas que podem variar entre as espécies do gênero *Sporothrix* (MARIMON et al., 2007). Para a caracterização fenotípica das espécies do complexo *Sporothrix*, também são empregadas técnicas como o sub-cultivo em PDA, CMA e em ágar aveia, a fim de confirmar as características macroscópicas e determinar as características microscópicas (MARIMON et al., 2007). Apesar da esporotricose ser uma doença de distribuição mundial, poucos estudos foram realizados a fim de esclarecer a fisiologia do fungo (BARROS et al., 2011). Para estudos fisiológicos são avaliadas taxas de crescimento em várias temperaturas (20°C, 25°C, 30°C, 35°C, 37°C e 40°C) em PDA. Além disso são aplicados testes como o de assimilação de carboidratos, nos quais os isolados podem ser testados com relação a diversos açúcares, como sacarose, rafinose, ribitol, dentre outros, utilizando meio de cultura *Yeast Nitrogen Base* – YNB (MARIMON et al., 2007). A presença de urease, produção de ácido, liquefação de gelatina, tolerância ao NaCl, MgCl₂ e cicloheximida e a formação de polissacarídeo extracelular são outros testes fisiológicos que podem ser realizados (MARIMON et al., 2007). Todas as espécies apresentam temperatura ótima para o crescimento entre 20°C a 30°C, não havendo crescimento *in vitro* a 40°C. Porém, a temperatura máxima varia de acordo com o local de origem dos isolados (MARIMON et al., 2007; MARIMON et al., 2008a).

Em vida saprofítica ou quando cultivado entre 25 a 30°C, *Sporothrix* spp. apresenta-se sob forma filamentosa. Macroscopicamente são observadas colônias de coloração branca no início, tornando-se escura após alguns dias (BARROS et al., 2011). Algumas cepas, entretanto, possuem a capacidade de produzirem colônias escurecidas desde o início do crescimento (ALMEIDA-PAES et al., 2015). Microscopicamente, constituem-se de hifas finas, septadas e hialinas, com conídios unicelulares hialinos e castanhos (demáceos). Os conídios hialinos são pequenos, obovóides, agrupados em conidióforos terminais. Já os conídios demáceos são grandes, globosos ou subglobosos, com parede celular espessa, podendo ser observados ao longo de toda a hifa (ST-GERMAIN, 1996; MARIMON et al., 2007). O tamanho e a forma dos

conídios demáceos podem variar entre as espécies do complexo *Sporothrix* (MARIMON et al., 2007).

Quando cultivadas a 37°C em meio BHI, evidenciamos a forma de levedura do fungo. Nessas condições, macroscopicamente, as colônias leveduriformes são lisas, cremosas, de cor bege a creme. Microscopicamente, as células são redondas ou ovais, apresentando geralmente brotamento alongado em forma de charuto (BARROS et al., 2011). Portanto, para a identificação definitiva dos isolados de *Sporothrix* spp. em amostras clínicas ou ambientais deve ser demonstrado o dimorfismo (ZANCOPÉ-OLIVEIRA et al., 2011).

Apesar das espécies do gênero *Sporothrix* apresentarem algumas diferenças em sua morfologia e fisiologia (Quadro 1), não se pode considerar apenas a caracterização fenotípica, sendo necessária a correlação com estudos moleculares para a identificação das espécies (CAMACHO et al., 2015; MAHMOUDI et al., 2016; OLIVEIRA, M. et al., 2011). Isso porque, alguns autores apresentaram dificuldades na identificação da espécie de *Sporothrix* apenas pela caracterização fenotípica (ALMEIDA-PAES et al., 2014; BOECHAT et al., 2018; CAMACHO et al., 2015; MAHMOUDI et al., 2016; RODRIGUES et al., 2013b; SOUZA et al., 2018; YU et al., 2013).

Quadro 1: Chave de identificação para cada espécie do gênero *Sporothrix* (Adaptada de Marimon et al., 2007)

Espécie	Conídio sésil e demáceo	Diâmetro da colônia >50mm	Termotolerância 37°C	Assimilação de açúcar	
				<i>Sacarose</i>	<i>Rafinose</i>
<i>S. pallida</i>	Não	Sim	Sim	+	-
<i>S. brasiliensis</i>	Sim	Não	Sim	-	-
<i>S. globosa</i>	Sim	Não	Não	+	-
<i>S. mexicana</i>	Sim	Sim	Sim	+	+
<i>S. schenckii</i>	Sim	Não	Sim	+	+
<i>S. luriei</i>	Não	Sim	Sim	-	-

Para a caracterização molecular de espécies utiliza-se a extração, amplificação e sequenciamento do DNA dos isolados (MARIMON et al., 2007; RODRIGUES et al., 2013a) por meio da reação em cadeia da polimerase (PCR). Existe uma grande variedade de técnicas

moleculares baseada na PCR, porém apenas algumas técnicas permitem a diferenciação entre as espécies, sendo elas, o sequenciamento parcial dos genes da CAL, β tub, CHS, ITS, a PCR T3B *fingerprinting* (RODRIGUES et al., 2020) e a RFLP-PCR da sequência do gene da CAL (RODRIGUES et al., 2014b). A técnica da PCR T3B *fingerprinting* gera bandas distintas para as espécies *S. brasiliensis*, *S. schenckii*, *S. mexicana*, *S. luriei* e *S. globosa* permitindo assim a diferenciação, e apresenta 100% de correlação com o sequenciamento parcial do gene da calmodulina (OLIVEIRA et al., 2012; OLIVEIRA et al., 2015). O sequenciamento desse gene é considerado o padrão de referência para identificação molecular de espécies do gênero *Sporothrix*. Zhou et al. (2014) sugeriram que a análise da região do ITS poderia ser aplicada para a identificação de espécies do gênero *Sporothrix*. Em outro estudo recente, Rodrigues et al. (2014b) demonstraram que análise da RFLP-PCR da sequência do gene da CAL foi utilizado para distinguir espécies de relevância clínica, como *S. brasiliensis*, *S. schenckii s. str.*, *S. globosa* e *S. luriei*. Tanto a técnica da PCR T3B *fingerprinting*, como a RFLP-PCR da sequência do gene da CAL, permitiram a identificação espécie-específica para isolados do complexo, além de serem mais rápidas, de baixo custo e de menor complexidade (OLIVEIRA et al., 2012; RODRIGUES et al., 2014b).

Na esporotricose canina, alguns aspectos ainda não foram adequadamente elucidados, dentre eles a(s) espécie(s) do gênero *Sporothrix* envolvidos, bem como a associação dessas espécies com as características clínicas e epidemiológicas em casos caninos. Poucos estudos realizaram a caracterização de isolados oriundos de caninos até o momento. Foram 18 isolados da região Sul, 2 isolados do Rio de Janeiro e um isolado de São Paulo, sendo todos caracterizados como *S. brasiliensis* (RODRIGUES et al., 2013; VIANA et al., 2018; WALLER et al., 2018).

Poucas espécies do gênero *Sporothrix* surgiram ao longo dos últimos anos com a habilidade de causar doença em humanos e animais e estas raramente foram isoladas da natureza. As cepas ambientais historicamente apresentam baixa patogenicidade, crescimento fúngico limitado a altas temperaturas e ausência de dimorfismo térmico. Dessa forma foi proposta a divisão das espécies do gênero *Sporothrix* em dois clados, sendo um ambiental, e outro clínico. O clado ambiental é dividido em complexos: *S. inflata*, *S. stenoceras*, *S. gossypina*, *S. candida* e *S. pallida*. Dentro do complexo *S. pallida* estão localizadas as principais espécies do clado ambiental, sendo elas, *S. mexicana*, *S. pallida* e *S. chilensis*. O clado clínico é composto pelas

espécies *S. brasiliensis*, *S. schenckii*, *S. globosa* e *S. luriei* (RODRIGUES et al., 2016a; RODRIGUES et al., 2020).

1.2.1.1. Clado clínico

Poucos estudos realizaram a caracterização de isolados felinos e caninos em nível de espécie do gênero *Sporothrix*, porém dentre as espécies identificadas apenas *S. brasiliensis* possui grande interesse clínico em animais (BOECHAT et al., 2018; MONTENEGRO et al., 2014; OLIVEIRA, D. et al., 2011; OLIVEIRA et al., 2013; RODRIGUES et al., 2013b; SOUZA et al., 2018; VIANA et al., 2018).

Sporothrix brasiliensis tem sido descrita como uma espécie emergente, altamente patogênica para o ser humano e animais, apresentando uma distribuição geográfica predominante no Brasil (ARRILLAGA-MONCRIEFF et al., 2009; BOECHAT et al., 2018; MARIMON et al., 2007; OLIVEIRA, M. et al., 2011; RODRIGUES et al., 2013b; SILVA-VERGARA et al., 2012), porém foi recentemente descrita na Argentina (CÓRDOBA et al., 2018; ETCHECOPAZ et al., 2019). É responsável pela maioria dos casos humanos e está associada à endemia de esporotricose zoonótica no Rio de Janeiro (MARIMON et al., 2007; OLIVEIRA, M. et al., 2011). Um único estudo revelou a alta virulência de *S. brasiliensis*, e neste, tal espécie se demonstrou a mais virulenta dentre as espécies patogênicas. Tal estudo revelou que *S. brasiliensis* foi capaz de causar mortalidade, dano e alta carga fúngica tecidual no modelo murino utilizado, tendo sido proposto que os mecanismos lesionais pudessem ser espécie-específicos (ARRILLAGA-MONCRIEFF et al., 2009).

Em diferentes estudos foi realizada a caracterização de espécies do gênero *Sporothrix* acometendo animais no Brasil (BOECHAT et al., 2018; BRILHANTE et al., 2016; MACÊDO-SALES et al., 2018; MONTENEGRO et al., 2014; OLIVEIRA, D. et al., 2011; OLIVEIRA et al., 2013; RODRIGUES et al., 2013a; SANCHOTENE et al., 2015; SOUZA et al., 2018; VIANA et al., 2018; WALLER et al., 2018). Porém, poucos estudos utilizaram isolados animais provenientes da região metropolitana do Rio de Janeiro (BOECHAT et al., 2018; MACÊDO-SALES et al., 2018; RODRIGUES et al., 2013a; VIANA et al., 2018).

Um estudo caracterizou os isolados provenientes de 30 gatos e dois cães como *S. brasiliensis*, com cepas originadas dos estados do Rio de Janeiro, Rio Grande do Sul, Paraná, São Paulo e Minas Gerais (RODRIGUES et al., 2013a). Em outro estudo, realizado com 47 isolados oriundos de felinos provenientes da epizootia do Rio de Janeiro, caracterizou todos os isolados como *S. brasiliensis* (BOECHAT et al., 2018). Outros dois estudos, realizados no mesmo ano, caracterizaram respectivamente, três (SOUZA et al., 2018) e 51 (MACÊDO-SALES et al., 2018) isolados felinos como *S. brasiliensis*, por meio de técnicas moleculares.

Um único estudo caracterizou dois isolados caninos, provenientes do Rio de Janeiro, como *S. brasiliensis* (VIANA et al., 2018). Apesar dos estudos realizados sugerirem que a espécie *S. brasiliensis* seja a principal dentre os isolados animais, ainda existe uma lacuna quanto a epidemiologia molecular do gênero *Sporothrix* na epizootia do Rio de Janeiro. Isso porque a quantidade de isolados caracterizados não é representativa da casuística regional, além do fato de outras espécies já terem sido encontradas em humanos da mesma região.

Em estudo realizado por Arrillaga-Moncrieff et al. (2009), *S. schenckii sensu stricto* foi considerada a segunda espécie mais patogênica em modelos murinos experimentais. Essa espécie apresenta uma distribuição mundial, tendo sido relatados casos em seres humanos e animais no continente americano, Europa, África do Sul e Ásia (KANO et al., 2015; MARIMON et al., 2007; MOUSSA et al., 2017; OLIVEIRA, M. et al., 2011; ROMEO et al., 2011).

Um estudo realizado no Rio de Janeiro isolou *S. schenckii sensu stricto* de cinco pacientes humanos, um dos quais pertencia à região metropolitana do Rio de Janeiro e os outros quatro a regiões rurais, sugeriu que *S. schenckii* possa circular em menor proporção pela área endêmica metropolitana, quando comparado com *S. brasiliensis* (ALMEIDA-PAES et al., 2014).

Poucos estudos sobre isolamento de *S. schenckii* em solo no Brasil foram descritos, porém Rodrigues et al. (2014a) realizaram o isolamento desta espécie de tocas de tatus, nos municípios de Botucatu e Manduri, localizados no estado de São Paulo. Tal espécie já foi descrita acometendo gatos (RODRIGUES et al., 2013a), no entanto ainda não há descrição dessa espécie em cães.

Sporothrix globosa é um fungo mundialmente distribuído e já foram apresentados casos relatados do seu isolamento em humanos no Reino Unido, Espanha, Itália, México, Guatemala, Colômbia, Estados Unidos, China, Japão e Índia (LIU et al., 2014; MADRID et al., 2009; MARIMON et al., 2007; YU et al., 2013; ZHANG et al., 2015). Em Portugal, foi relatado o

primeiro caso autóctone (OLIVEIRA et al., 2014). No Brasil, cinco casos foram descritos, sendo um caso no estado do Rio de Janeiro (OLIVEIRA et al., 2010), outros três nos estados de Minas Gerais, Ceará e Goiás, respectivamente, (RODRIGUES et al., 2013b) e um no estado do Espírito Santo (ARAUJO et al., 2015). Até o momento, há apenas a caracterização de um isolado felino como *S. globosa* originado do Japão (MOUSSA et al., 2017) e tal espécie ainda não foi descrita em cães.

Sporothrix luriei, anteriormente chamado *S. schenckii* var. *luriei* teve sua denominação alterada, uma vez que, por meio de análises filogenéticas, foi demonstrada uma clara separação genética entre *S. luriei* e as demais espécies do gênero *Sporothrix* (MARIMON et al., 2008a). É uma espécie rara, tendo sido isolada em casos humanos na África do Sul (MARIMON et al., 2008a) e Índia (PADHYE et al., 1992), e em um canino no Brasil (OLIVEIRA, D. et al., 2011).

1.2.1.2. Clado ambiental

Atualmente, poucos casos de esporotricose humana foram relacionados à espécie *S. mexicana*. Acreditava-se ser uma espécie restrita à região do México, porém, além de ter sido isolada de plantas no México, há o relato de isolamento de um caso humano em Portugal e de três casos humanos no Brasil (DIAS et al., 2011; MARIMON et al., 2007; RODRIGUES et al., 2013b).

A análise filogenética entre as espécies *S. albicans*, *S. pallida* e *S. nivea* foi realizada e revelou grande similaridade genética entre elas. Portanto, foi proposto que essas três espécies ambientais fossem denominadas de *S. pallida* (DE MEYER et al., 2008). Apesar de ser considerada não patogênica, foi descrito um caso de ceratite fúngica causada por essa espécie em uma paciente humana, proveniente de Atlanta, nos Estados Unidos (MORRISON et al., 2013). Dos poucos estudos realizados com animais com relação à caracterização de espécies, apenas dois identificaram isolados de felinos com esporotricose como *S. pallida* (OLIVEIRA, D. et al., 2011; THOMSON et al., 2019). Recentemente, foi descrito um caso felino causado pela espécie *S. humicola* no Reino Unido, tal espécie faz parte do complexo *Pallida* (RODRIGUES et al., 2020).

Rodrigues et al. (2016b) descreveram uma espécie denominada *S. chilensis* sp. nov. a partir do isolamento em meio ambiente e de um caso humano no Chile. Após esses achados, os autores propuseram a existência do complexo *Sporothrix pallida*, no qual fazem parte as espécies *S. pallida*, *S. mexicana*, *S. nivea*, *S. humicola*, *S. stylites* e *S. chilensis*.

2. JUSTIFICATIVA

Desde 1998 ocorre uma endemia de esporotricose com transmissão zoonótica envolvendo seres humanos, cães e gatos na região metropolitana do Rio de Janeiro. Somente no INI/Fiocruz, foram diagnosticados ao longo destes 22 anos mais de 10.000 casos entre seres humanos e animais (SCHUBACH et al., 2006; FREITAS et al., 2014; GREMIÃO et al., 2020).

Os isolados felinos haviam sido formalmente classificados como *S. schenckii* ao longo da epidemia. Entretanto, recentemente, considerando a mudança na classificação taxonômica das espécies do gênero *Sporothrix* (MARIMON et al., 2007), um estudo foi realizado pelo nosso grupo com 47 isolados felinos provenientes da região metropolitana do Rio de Janeiro, caracterizando todos como *S. brasiliensis* (BOECHAT et al., 2018). Em cães, um único estudo também caracterizou dois isolados caninos da mesma região como *S. brasiliensis* (VIANA et al., 2018). Porém, estudos realizados com humanos comprovam que as espécies *S. schenckii sensu stricto* e *S. globosa* circulam pela região metropolitana do Rio de Janeiro (OLIVEIRA et al., 2010; OLIVEIRA, M. et al., 2011; ALMEIDA-PAES et al., 2014). Esses resultados sugerem que estas espécies também possam ser encontradas acometendo animais, uma vez que o gato é o principal transmissor da esporotricose para os humanos e cães na região metropolitana do Rio de Janeiro.

Estudos de epidemiologia molecular são importantes para melhor compreensão do perfil das espécies que circulam por cada região. Diversas técnicas moleculares podem ser utilizadas, porém a técnica de PCR T3B *fingerprinting* foi a que demonstrou ser mais rápida e com menor custo, quando comparada à técnica de sequenciamento parcial de genes constitutivos, considerada padrão de referência para caracterização de espécies do gênero *Sporothrix*.

Estudos sobre os aspectos clínicos, epidemiológicos e terapêuticos da esporotricose em cães e gatos são escassos, assim como estudos sobre a caracterização de isolados provenientes desses animais. Além disso, a caracterização de isolados provenientes do início da epidemia não foi realizada até o momento. Apesar da caracterização de isolados felinos e caninos já ter sido realizada em estudos do nosso grupo, a amostra estudada não foi representativa da epizootia. A associação com os dados clínicos e epidemiológicos será mais bem avaliada se as espécies de *Sporothrix* spp. forem caracterizadas em maior número de isolados. Sendo assim, torna-se

necessária a realização de estudos com a caracterização de isolados clínicos oriundos de cães e gatos da região metropolitana do Rio de Janeiro, que possibilitem a identificação das espécies.

O estudo dos isolados de *Sporothrix* spp. provenientes de gatos e cães participantes de estudos clínicos no Lapclin-Dermzoo/INI/Fiocruz, realizados em um cenário epidemiológico favorável, constitui uma oportunidade singular para caracterização destes isolados em nível de espécie, bem como para a realização da associação da(s) espécie(s) com as características clínicas e epidemiológicas dos cães e gatos.

3. OBJETIVO GERAL

Caracterizar em nível de espécie os isolados clínicos de *Sporothrix* sp. provenientes de cães e gatos oriundos da epizootia de esporotricose que ocorrem na região metropolitana do Rio de Janeiro e atendidos no Lapclin-Dermzoo/INI/Fiocruz; identificar as espécies por meio da taxonomia polifásica, assim como realizar a associação das espécies identificadas com dados clínicos e epidemiológicos desses animais.

1.3. Objetivos Específicos

- a) Identificar as espécies de *Sporothrix* spp. e verificar a frequência das mesmas nos isolados felinos, em dois períodos distintos entre 1998 e 2018;
- b) Identificar as espécies de *Sporothrix* spp. e verificar a frequência das espécies do gênero *Sporothrix* nos isolados caninos no período de 2013 a 2018;
- c) Descrever as características clínicas e epidemiológicas dos felinos e caninos e verificar eventual associação com as espécies de *Sporothrix* identificadas.

4. CAPÍTULO 1

Esporotricose canina: taxonomia polifásica e perfis de susceptibilidade antifúngica de espécie de *Sporothrix* em área endêmica do Brasil.

Neste capítulo, apresentamos um estudo submetido ao periódico *Brazilian Journal of Microbiology*, no qual 47 isolados caninos oriundos de área endêmica do estado do Rio de Janeiro foram caracterizados por técnicas morfofisiológicas e moleculares.

A esporotricose canina é uma doença considerada incomum e pouco descrita, porém um aumento significativo de casos ocorreu nos últimos anos no Rio de Janeiro, sendo diagnosticados 247 casos caninos no período de 1998 a 2014. Até o momento poucos estudos realizaram a caracterização de isolados caninos de *Sporothrix* spp. Nesse estudo descrevemos a caracterização fenotípica e genotípica de 47 isolados caninos diagnosticados no Laboratório de Pesquisa Clínica em Dermatozoonoses em Animais Domésticos (Lapclin-Dermzoo) – INI/Fiocruz no período de 2013 a 2018. Este é o primeiro estudo a realizar a caracterização fenotípica em isolados de *Sporothrix* sp. oriundos de cães domésticos da região metropolitana do Rio de Janeiro. Com relação à identificação genotípica, apenas um estudo foi realizado com dois isolados, logo este é o estudo com maior casuística de isolados provenientes da principal área de ocorrência de esporotricose animal no mundo. Características morfológicas e fisiológicas foram analisadas após a realização dos testes fenotípicos. Um isolado foi identificado como *S. brasiliensis* enquanto 46 não apresentaram características fenotípicas compatíveis com nenhuma espécie do gênero *Sporothrix*. A técnica de PCR T3B *fingerprinting* foi realizada para confirmar a identidade desses isolados. A análise molecular caracterizou 46 isolados como *S. brasiliensis* e um como *S. schenckii*. Este é o primeiro caso reportado de *S. schenckii* em cães no Brasil, uma vez que *S. brasiliensis* era a única espécie encontrada em isolados caninos até o momento. A impossibilidade de determinar a maioria das espécies dos isolados caninos por técnicas fenotípicas, reforça a importância da realização de técnicas moleculares para a identificação das espécies do gênero *Sporothrix*.

1
2
3
4
5
6
7
8
9
10
11
12
13
14
15
16
17
18
19
20
21
22
23
24
25
26
27
28
29
30
31
32
33
34
35
36
37
38
39
40
41
42
43
44
45
46
47
48
49
50
51
52
53
54
55
56
57
58
59
60
61
62
63
64
65

Canine sporotrichosis: polyphasic taxonomy and antifungal susceptibility profiles of *Sporothrix* species in an endemic area in Brazil

Jéssica Sepulveda Boechat¹, Sandro Antonio Pereira¹, Ana Caroline de Sá Machado¹, Paula Gonçalves Viana¹, Rodrigo Almeida-Paes², Rosely Maria Zancopé-Oliveira², Isabella Dib Ferreira Gremião¹, Manoel Marques Evangelista de Oliveira¹

¹ Laboratory of Clinical Research on Dermatозoonoses in Domestic Animals, Evandro Chagas National Institute of Infectious Diseases, Oswaldo Cruz Foundation, Rio de Janeiro, Brazil.

² Mycology Laboratory, Evandro Chagas National Institute of Infectious Diseases, Oswaldo Cruz Foundation, Rio de Janeiro, Brazil.

Corresponding author: J. S. Boechat, Laboratory of Clinical Research on Dermatозoonoses in Domestic Animals, Evandro Chagas National Institute of Infectious Diseases, Oswaldo Cruz Foundation.

Address: Av. Brasil, 4365 – Manguinhos, 21040-900, Rio de Janeiro, Brazil.

Tel: +55 21 38659536

E-mail: jessica.boechat@ini.fiocruz.br

Conflict of interest

On behalf of all authors, the corresponding author states that there is no conflict of interest.

1
2
3
4
5
6
7
8
9
10
11
12
13
14
15
16
17
18
19
20
21
22
23
24
25
26
27
28
29
30
31
32

Canine sporotrichosis: polyphasic taxonomy and antifungal susceptibility profiles of *Sporothrix* species in an endemic area in Brazil

Abstract

Sporotrichosis, a mycosis caused by pathogenic species of the genus *Sporothrix*, affects diverse species of mammals. Until 2007, *Sporothrix schenckii* was considered the unique etiologic agent of sporotrichosis. Canine sporotrichosis is a poorly reported disease, and the majority of cases are from Rio de Janeiro, Brazil. There are scarce studies on the characterization of canine isolates of *Sporothrix schenckii* complex, as well as few antifungal susceptibility data available. The aim of this study was to characterize the clinical isolates of *Sporothrix* from dogs from Brazil at species level and evaluate their antifungal susceptibility profile. Polyphasic taxonomy was used to characterization at species level (morphological, phenotypical characteristics and molecular identification). Antifungal susceptibility profiles (amphotericin B, itraconazole, ketoconazole, posaconazole and terbinafine) were determined using the Clinical and Laboratory Standards Institute broth microdilution method (M38-A2). According to phenotypic identification and molecular analysis, 46 isolates included in this study were identified as *S. brasiliensis*, and one as *S. schenckii*. Amphotericin B presented the highest minimum inhibitory concentration values, and the other drugs showed effective *in vitro* antifungal activity. This is the first report of *S. schenckii* in dogs from Brazil, since *S. brasiliensis* is the only species that has been described in canine isolates from Rio de Janeiro to date. Nevertheless, no differences were observed in the antifungal susceptibility profiles between the *S. brasiliensis* and *S. schenckii* isolates, and it is important to continuously study new canine clinical isolates from Rio de Janeiro - Brazil.

Keywords: *Sporothrix* species; Sporotrichosis; Dogs; Antifungal susceptibility; Molecular characterization.

Introduction

33
34
35
36
37
38
39
40
41
42
43
44

Sporotrichosis is a subcutaneous mycosis caused by pathogenic species of the genus *Sporothrix* that affects humans and animal species, mainly cats [1,2]. Canine sporotrichosis is an uncommon disease, and current knowledge is derived from a few case reports and case series [3]. Some canine cases have been documented in Italy [4], United States [5], and Brazil [6-8], which has the highest number of reports at Rio de Janeiro since the late 1990s [9-12].

45
46
47
48
49
50
51
52
53
54
55
56
57
58
59
60
61
62
63
64
65

In dogs, the infection can be acquired during hunting activities when *Sporothrix* spp. is introduced through thorn injuries or wood splinters [13]. Another type of transmission of this fungus to dogs is through close contact with sick cats, which is the most frequent form of infection of *Sporothrix* spp. in the metropolitan region of Rio de Janeiro [6]. More importantly, despite the significant increase in case reports of zoonotic transmission involving sick cats in Brazil in the last two decades, especially in Rio de Janeiro [9-11, 14, 15], there is no evidence of dogs facilitating transmission of *Sporothrix* spp. to humans and other animals. Sporotrichosis in dogs is usually characterized by cutaneous lesions on the head, especially on the nasal region and thorax. Osteoarticular involvement and disseminated forms are rarely observed [16]. The

1 most frequently observed lesions are nodules and ulcers [6]. In dogs, three clinical presentations have been
2 reported: localized cutaneous or fixed cutaneous, cutaneous lymphatic, and disseminated forms [5, 13, 17].
3
4 In dogs, the lesions are neither painful nor pruritic, the fungus is difficult to find in the cytopathological
5 examination of exudate from skin lesions, and generally, the animals are in good clinical condition [17].
6

7
8 Until 2007, *Sporothrix schenckii* was considered the unique etiologic agent of sporotrichosis in
9 humans and animals [18]. Molecular studies performed since 2007 culminated in the description of eight
10 pathogenic species within the genus *Sporothrix*. *Sporothrix schenckii sensu stricto*, *S. brasiliensis*, *S.*
11 *globosa* and *S. luriei* belong to the *Sporothrix schenckii* complex, while *S. mexicana*, *S. pallida*, *S. humicola*
12 and *S. chilensis* are members of *Sporothrix pallida* complex [19-24]. Currently, *S. schenckii*, *S. brasiliensis*,
13 and *S. globosa* are considered to be the main species of clinical interest in humans [25-27], and *S.*
14 *brasiliensis* and *S. schenckii* have been reported in cats and dogs [8, 28-32].
15
16
17
18
19
20
21

22 *Sporothrix brasiliensis* has been described as an emerging species that is highly pathogenic among
23 humans and cats with a predominant geographic distribution in Brazil, although it was recently described
24 in Argentina as well [19, 22, 28, 32-39]. Few studies have characterized canine isolates of the genus
25 *Sporothrix*. In Brazil, 18 isolates from the southern region, 2 isolates from Rio de Janeiro, and 1 canine
26 isolate from São Paulo were previously characterized as *S. brasiliensis* [8, 28, 40]. *Sporothrix schenckii* is
27 considered the second most pathogenic species of the genus *Sporothrix* in murine experimental models of
28 infection [33]; however, this species has not yet been reported in dogs [19, 41]. *Sporothrix luriei* has rarely
29 appeared in cases of human and animal sporotrichosis, with only two human cases, including one case in
30 Africa [20] and another case in India [42]; interestingly, this species has been characterized in a Brazilian
31 canine case [34].
32
33
34
35
36
37
38
39
40
41

42 The most common drugs used in the treatment of canine sporotrichosis are itraconazole,
43 ketoconazole, and potassium iodide [6, 43]. Due to the emergence of resistant species and the occurrence
44 of therapeutic failures, *in vitro* antifungal susceptibility tests were developed. The determination of the
45 minimal inhibitory concentration (MIC) is important for the treatment orientation and the evaluation of new
46 antifungal agents [44] There are studies of the antifungal susceptibility of *Sporothrix* isolates derived from
47 human cases [45-48]. However, few studies on the antifungal susceptibility profiles of canine *Sporothrix*
48 spp. isolates have been performed [8-34].
49
50
51
52
53
54
55

56 Only one report described the characterization of two isolates of *Sporothrix* from canine origin in
57 Rio de Janeiro, Brazil [8], which is the region that has the highest number of animal sporotrichosis cases
58
59
60
61
62
63
64
65

1
2
3
4
5
6
7
8
9
10
11
12
13
14
15
16
17
18
19
20
21
22
23
24
25
26
27
28
29
30
31
32
33
34
35
36
37
38
39
40
41
42
43
44
45
46
47
48
49
50
51
52
53
54
55
56
57
58
59
60
61
62
63
64
65

described in the world [12]. The aims of this study were to characterize at the species level the isolates of *Sporothrix schenckii* complex, obtained from canine cases of sporotrichosis in Rio de Janeiro, Brazil, to evaluate their antifungal susceptibility profile, and to correlate them with the clinical and epidemiological characteristics.

Methodology

Isolates - Forty-seven isolates of *Sporothrix* spp. from dogs assisted at the Laboratory of Clinical Research on Dermatozoonoses in Domestic Animals - Evandro Chagas National Institute of Infectious Diseases (INI)/Fiocruz were included in this study. *Sporothrix* spp. were isolated from skin and mucosal lesions of dogs before they had received an antifungal treatment. The isolates were subcultured in potato dextrose agar (PDA) and then stored in 10% skimmed milk (Fluka Analytical, Sigma-Aldrich, Switzerland) at -20°C at the Mycology Laboratory - INI/Fiocruz. Clinical and epidemiological data were collected from the dog's medical records.

Morphological and physiological studies - The polyphasic taxonomy was used, to identify the fungal isolates at the species level, which included morphological, physiological and molecular studies, with the filamentous form of the fungus used for all identification stages. For the phenotypic tests, the isolates were subcultured in PDA (Difco™; Becton, Dickinson and Company, Sparks MD USA) and visually examined for dihydroxynaphthalene melanin (DHN melanin) production [49]. To study conidiogenesis, these isolates were subcultured on corn meal agar (BBL™; BD, Franklin Lakes NJ USA) and incubated at 30°C in a dark environment. After 10 days, the microscopic characteristics were evaluated [19].

The growth rate of colonies after 21 days of incubation at 30°C and 37°C in PDA medium was evaluated in triplicate at different times [19, 27]. Carbohydrate assimilation tests were performed in 96-well racks containing Yeast Nitrogen Base (YNB) culture medium (Difco™; Becton, Dickinson and Company, Sparks, MD USA) supplemented with sucrose or raffinose at a 0.5% concentration [19, 22, 32]. Cultures on YNB supplemented with glucose were used as positive controls for growth, and cultures on YNB without carbohydrates were used as negative controls. The results of morphological and physiological tests were interpreted based on a previously proposed taxonomic key [19, 20].

For the classification of the isolates regarding thermotolerance, the percent inhibition of growth was calculated as previously reported [50]. Isolates whose growth at 37°C was reduced by 50% or more,

and were classified as having low thermotolerance, and the isolates whose growth at 37°C was reduced by less than 50% were classified as having high thermotolerance.

DNA extraction and analysis - For the identification through genotypic testing, the genomic DNA was extracted from the filamentous form using chloroform/isoamyl alcohol (24:1) [27]. For PCR fingerprinting was used the universal T3B primer (5'-AGGTCGCGGGTTCGAATCC-3') to distinguish between the species of the genus *Sporothrix* [32, 51]. Strains of species of the genus *Sporothrix* associated with cases found in humans and animals, *S. brasiliensis* (IPEC16490), *S. globosa* (IPEC27135), *S. mexicana* (MUM11.02), and *S. schenckii* (IPEC27722) were used as controls for molecular identification. Succinctly, we used the PCR reaction mix 10x buffer with KCl, dNTP mix 0.2 mM, MgCl₂ 50 mM, platinum *Taq* DNA polymerase 1.0 U and 10 mM T3B primer [32, 51]. The T3B fingerprinting profiles obtained were analysed with Bionumerics (version 5.1; Applied Maths BVBA, Sint-Martens Latem, Belgium). Similarity coefficients were calculated using the Dice algorithm and cluster analysis was performed by means of the unweighted paired group method using arithmetic averages (UPGMA).

Antifungal susceptibility testing - The antifungal susceptibility tests was performed in 11 isolates selected after polyphasic taxonomy. The inocula were prepared in sterile saline solution after incubation of each strain in PDA for seven days at 37°C. The antifungal susceptibility tests were conducted according to the M38-A2 protocol of the Clinical and Laboratory Standards Institute [52], using RPMI 1640 medium buffered to pH 7.0 with 0.165 mol/L morpholinepropanesulfonic acid (Sigma-Aldrich). The different working concentrations of antifungal drugs were distributed into wells of round-bottom 96-well microplates. Wells containing RPMI-1640 medium with DMSO and the fungal inoculum and without any antifungal agent were used as growth controls, or, when only medium with DMSO was added, as sterility controls. Quality controls with the reference strains *Aspergillus fumigatus* ATCC 204305 and *A. flavus* ATCC 204304 were included. Tests were validated only if MIC values for these strains were within the range described in the M38-A2 reference document. MICs were determined by visual inspection after 48-72 h of incubation at 35°C for better visualization of the fungal growth, as described [53, 54]. Amphotericin B (AMB), terbinafine (TRB), posaconazole (POS), ketoconazole (KTZ), and itraconazole (ITZ) (Sigma Chemical Corporation, St. Louis, MO, USA) were tested. All the tests were performed in triplicate for each isolate. According to the recent proposal of epidemiological cutoff values (ECV) for *Sporothrix* spp. [55], it is possible to classify the isolates of *Sporothrix* spp. as wild-type (WT) and non-wild-type (non-WT). Isolates with MIC values equal or less than the ECVs are defined as wild-type (WT) isolates and isolates

1
2
3
4
5
6
7
8
9
10
11
12
13
14
15
16
17
18
19
20
21
22
23
24
25
26
27
28
29
30
31
32
33
34
35
36
37
38
39
40
41
42
43
44
45
46
47
48
49
50
51
52
53
54
55
56
57
58
59
60
61
62
63
64
65

1
2
3
4
5
6
7
8
9
10
11
12
13
14
15
16
17
18
19
20
21
22
23
24
25
26
27
28
29
30
31
32
33
34
35
36
37
38
39
40
41
42
43
44
45
46
47
48
49
50
51
52
53
54
55
56
57
58
59
60
61
62
63
64
65

with MICs higher than the ECVs have elevated odds to present resistance mechanisms to the tested drug [53, 55]. According to the study, the MIC values proposed as ECV are 4 µg/ml for AMB, 2 µg/ml for ITZ, 2 µg/ml for POS, 2 µg/ml for KTZ, and 0.12 µg/ml for TRB [55]. It is possible to classify the isolates of *S. brasiliensis* and *S. schenckii* as wild-type (WT) and non-wild-type (non-WT), however the study data were insufficient for the calculation of ECV of the *S. schenckii* isolates for KTZ and TRB.

Statistics - An exploratory analysis of the data was performed by applying the simple frequencies for each isolate to the species level of the genus *Sporothrix* as well as the clinical and epidemiological variables for the dogs, which were described in the evaluated individual medical records. For determining the association between related samples, the Wilcoxon test was used. P-values <0.05 indicated significant associations in the statistical tests. The obtained data were stored and analyzed in a database using the Statistical Package for Social Science (SPSS) software version 16.0.

Results

The clinical and epidemiological characteristics of the 47 dogs included in this study are reported in Table 1. Nineteen dogs presented only cutaneous lesions, 9 presented only mucosal lesions and 19 presented mucosal and cutaneous lesions (Figure 1)

The results of phenotypic tests are reported in Online Resource 1. The median diameter of the colonies incubated at 30°C after 21 days was 30 mm (range 13-54 mm), whereas the median for colonies at 37°C was 10.5 mm (range 5-20 mm). It was possible to observe that the growth of colonies at 30°C was better than at 37°C (p<0.05). In the carbohydrate assimilation tests, glucose was assimilated by all isolates, including the controls, after 10 days. All isolates from this study showed growth at 37°C, and they were then classified as isolates with low and high thermotolerance, but only six isolates were classified as having high thermotolerance. With the results of the morphological and physiological tests, it was possible to compare the results of each isolate to a previously proposed taxonomic key [19]. Two isolates presented compatible phenotypic characteristics with *S. schenckii* and one with *S. brasiliensis*. However, the remaining 44 isolates did not presented compatible phenotypic characteristics that allowed to define to which species they belonged, and were classified as *Sporothrix* spp.. These isolates showed conclusive results at the species level using T3B PCR fingerprinting, 46 isolates were characterized as *S. brasiliensis*, and one isolate (IPEC24C) was characterized as *S. schenckii* (Figure 2). In addition, eight isolates demonstrated a small intraspecific variability when compared to the *S. brasiliensis* type strain.

1
2
3
4
5
6
7
8
9
10
11
12
13
14
15
16
17
18
19
20
21
22
23
24
25
26
27
28
29
30
31
32
33
34
35
36
37
38
39
40
41
42
43
44
45
46
47
48
49
50
51
52
53
54
55
56
57
58
59
60
61
62
63
64
65

Antifungal susceptibility tests were performed in the isolate characterized as *S. schenckii*, and in isolates characterized as *S. brasiliensis*. The antifungal susceptibility profiles of the *S. brasiliensis* and *S. schenckii* isolates are reported in Table 2. AMB presented the highest MIC values for the canine isolates, ranging from 1.0 - 8.0 µg/mL. KTZ, ITZ, POS and TRB showed good antifungal activity in the test (range: 0.06-0.50 µg/mL, 0.12-0.50 µg/mL, 0.25-1.0 µg/mL, and 0.03-0.50 µg/mL, respectively) with no differences between species. For the antifungals that were tested, canine isolates of *S. brasiliensis* were all classified as WT for ITZ and POS, isolate IPEC13C was classified as non-WT for AMB and IPEC22C was classified as non-WT for TRB. The ECV of the *S. schenckii* isolate (IPEC24C) was not evaluated for KTZ and TRB, but it was classified as WT for ITZ and POS as well as non-WT for AMB.

Discussion

After the description of new species from the genus *Sporothrix*, the identification of clinical isolates has been performed worldwide, especially in regions where a large number of sporotrichosis cases occurs [20, 22, 24, 28, 32, 37, 38, 56, 57].

Sporotrichosis in dogs is a poorly described disease compared to humans and cats; therefore, this study has an impact on the knowledge of different aspects of the disease in dogs, including the species of *Sporothrix* sp. that affect the canine population and their antifungal susceptibility profile. Few studies carried out in the southern and southeastern regions of Brazil have characterized canine isolates for which the predominant species was *S. brasiliensis* [8, 28, 40]. *Sporothrix luriei* has also been reported once in a study carried out in Rio Grande do Sul [34]. In our study, after molecular characterization using T3B PCR fingerprinting, the species *S. brasiliensis* was found in most of the isolates, which corroborates the findings of previous studies in animals from Brazil [8, 28, 32, 34, 37, 38, 58]. We documented here one isolate identified as *S. schenckii*. This study the first report of this species affecting dogs in Brazil, and the first report another species besides *S. brasiliensis* affecting domestic animals from the metropolitan region of Rio de Janeiro, which is the major area of occurrence of animal sporotrichosis in the world. This finding highlights the possibility that *S. schenckii* may also circulate among cats in the same region as a causal agent since these animals are the main source of infection for dogs in this scenario [6]. To date, studies with isolates obtained from cats in Rio de Janeiro have only described *S. brasiliensis* [28, 32, 37, 38]. Other species, in addition to *S. brasiliensis*, have been identified in isolates from Rio de Janeiro that were obtained

1
2
3
4
5
6
7
8
9
10
11
12
13
14
15
16
17
18
19
20
21
22
23
24
25
26
27
28
29
30
31
32
33
34
35
36
37
38
39
40
41
42
43
44
45
46
47
48
49
50
51
52
53
54
55
56
57
58
59
60
61
62
63
64
65

from human patients with sporotrichosis, such as *S. schenckii* and *S. globosa* [27, 56], which reinforces the hypothesis that other species may also circulate among animals.

The majority of dogs affected by sporotrichosis in this study acquired the infection through contact with cats that had sporotrichosis since they have an important role in the transmission of the fungus due the high fungal burden in their lesions [59]. Specifically, it was possible that the dog with sporotrichosis caused by *S. schenckii* (IPEC24C) was infected through contact with a stray cat that had sporotrichosis and frequented the backyard of the dog/owner's home. This dog and its owner acquired the disease, but it was not possible to characterize the isolate from the owner. Also, it was not possible to isolate the fungus from the feline host. However, we cannot reject the possibility of *S. schenckii* transmission through the classical route. A previous study reported that a common route of infection for *S. schenckii* could occur in an environmental manner or in transmission through infected cats [25].

It was not possible to determine a taxonomic classification at the species level only with phenotypic characterization to classify the *Sporothrix* spp. in the majority of isolates tested. In most isolates, only glucose and sucrose were assimilated in the carbohydrate assimilation test, which suggested the species *S. pallida* or *S. globosa*. In fact, the isolates could not be classified as *S. pallida* because of the presence of dematiaceous conidia or as *S. globosa* because the isolates were thermotolerant at 37°C [19], which did not allow the identification of the species by this method. One isolate (IPEC22C) had a hyaline colony without pigment production in PDA, but we observed the presence of dematiaceous and hyaline conidia in micromorphology that corroborates with the results of previous studies in humans and cats [22, 32]. However, most of the canine isolates had similar phenotypic profile regardless of the species identified by molecular technique, which differed from the results in previous studies of human and feline isolates [22, 32] which suggested a variability phenotypic in our isolates.

Unlike studies with feline and human isolates, it was not possible the identification at the species level only using a taxonomic key. Due to this diversity of results in the phenotypic tests, we suggest that mycologists should be cautious when identifying species of the genus *Sporothrix* in canine isolates through only morphological and physiological tests.

Despite the inconclusive results of the phenotypic tests in the most of studied isolates, the molecular technique has successfully identified all the isolates, and there was a disagreement between the results of phenotypic and molecular techniques, since only one isolate was correctly identified in both techniques as *S. brasiliensis*. The other two isolates characterized as *S. schenckii* in phenotypic tests were

1 identified as *S. brasiliensis* in molecular identification. Other studies that performed the characterization of
2 canine isolates using phenotypic and molecular techniques did not show such disagreement, which does
3 not corroborate with our findings [28, 34]. The isolates used in other studies was from other regions of
4 Brazil, in addition the number used was lower compared to our study, which could justify the disagreement.
5
6 However, our results of this study were similar to others reported previously in studies with human isolates
7 [22], as well as characterization of feline isolates [32, 60, 61].
8
9

10
11
12
13
14
15
16
17
18
19
20
21
22
23
24
25
26
27
28
29
30
31
32
33
34
35
36
37
38
39
40
41
42
43
44
45
46
47
48
49
50
51
52
53
54
55
56
57
58
59
60
61
62
63
64
65

There was a small intraspecific variability among our isolates classified as *S. brasiliensis* as observed in human and feline cases caused by *S. brasiliensis* described in a previous study [32, 51] and by correlating these findings with the clinical and epidemiological data of dogs, it was possible to observe that five of these animals presented therapeutic failure as an outcome. A larger number of phenotypic and genotypic studies in clinical isolates of *Sporothrix* sp. from dogs and cats are necessary, in areas where animal sporotrichosis occurs, for a more accurate evaluation of detected intraspecific variabilities and the possibility of association with the clinical and epidemiological characteristics of patients.

Few studies that evaluated antifungal susceptibility profile of canine isolates have been performed when compared to studies on human and feline isolates [8, 22, 45, 46, 48, 62, 63]. The identification of a new species in dogs may have implications in disease epidemiology, which emphasizes the importance of the study of the antifungal susceptibility profile of clinical isolates of these animals. From *in vitro* studies with clinical isolates, it is possible to choose a therapeutic alternative that is more effective and carries out detection of resistant strains [44].

In our study, the MIC values for AMB ranged from 1.0 to 8.0 µg/ml, which are values that have been previously observed in other studies with feline and canine isolates [8, 30, 48, 53]. Regarding AMB, only two isolates were classified as non-WT, according to classification proposed by Espinel-Ingroff and coworkers [55], however this drug was not used in any of the dogs in this study.

Of the 11 dogs that had the antifungal susceptibility from their isolates evaluated, included the dog with sporotrichosis caused by *S. schenckii* and the other 10 dogs with sporotrichosis caused by *S. brasiliensis*, which were selected randomly. Of these dogs six achieved the clinical cure outcome after ITZ treatment, including the dog with sporotrichosis caused by *S. schenckii* (IPEC24C). In this case series evaluated, the results of *in vitro* susceptibility tests for ITZ coincided, in most cases (6/11), with the favorable outcome of treatment with this drug. The MIC values for ITZ did not exceed 0.5 µg/mL, which indicates that these isolates were WT strains, and thus there was a high probability of them being susceptible

1
2
3
4
5
6
7
8
9
10
11
12
13
14
15
16
17
18
19
20
21
22
23
24
25
26
27
28
29
30
31
32
33
34
35
36
37
38
39
40
41
42
43
44
45
46
47
48
49
50
51
52
53
54
55
56
57
58
59
60
61
62
63
64
65

to ITZ. However, two dogs (IPEC21C and IPEC24C) started treatment with KTZ and needed to change to ITZ due to insufficient clinical response, despite the low MIC values for KTZ observed (≤ 1.0) and classification of isolates as WT strains. One dog obtained the clinical cure (IPEC24C) and in the other case there was loss to follow-up. More importantly, other factors related to patients should be considered, such as their immune response or the use of adjuvants in the treatment might interfere with correlating *in vitro* and *in vivo* findings [55].

The MIC values found in our study corroborate the results previous described using POS [8, 45, 64]. The use of this drug *in vivo* was described in a murine model of sporotrichosis caused by *S. brasiliensis*, which showed a reduction of the fungal load after treatment [65]; however, it has a high commercial cost, which could limit the use of this drug as a therapeutic alternative.

Since the first studies of antifungal susceptibility, TRB has been a drug that constantly presents low MIC values against different species of *Sporothrix* [45, 48, 53, 62]. Recently, the clinical effectiveness of TRB was observed in two canine cases [8]. The results of antifungal susceptibility tests for TRB in our study remain promising, although we found a non-WT isolate (IPEC22C), with an MIC value of 0.50 $\mu\text{g/ml}$. Nevertheless, therapeutic studies with a larger number of animals are needed to define the role of this drug in the treatment of canine sporotrichosis.

Our study suggests that *S. brasiliensis* is the main etiologic agent associated with canine sporotrichosis in the metropolitan region of Rio de Janeiro. However, the genotypic characterization of *S. schenckii* from a dog that was infected through contact with a sick cat, confirms the circulation of this pathogenic species in an animal population for the first time in the endemic region of Rio de Janeiro after the taxonomic changes made to the genus *Sporothrix*. Therefore, we believe that other species can also circulate among cats, which play an important role in zoonotic transmission of sporotrichosis. Characterization studies of canine and feline isolates of *Sporothrix* sp. (in endemic regions or where new cases are occurring) are strongly suggested to determine the circulating species among the animal population, which may present different modes of transmission, pathogenicity and susceptibility to antifungal agents. This is the first report of *S. schenckii* in dog from Brazil and native of Rio de Janeiro, the main endemic region for animal sporotrichosis in the world. Nevertheless, no differences were observed in the clinical presentation of patients and antifungal susceptibility profiles between the *S. brasiliensis* and *S. schenckii* isolates.

The high prevalence of *S. brasiliensis* in the canine population and the identification of *S. schenckii* in the main endemic area of animal sporotrichosis in the world reaffirms the importance of studies on the identification of species and the antifungal susceptibility profile of clinical isolates from animals and their associations with clinical, epidemiological and therapeutic aspects.

Acknowledgements

The authors are grateful for access to the Oswaldo Cruz Foundation's sequencing platform (PDTIS/Fiocruz). This study was supported by the Coordenação de Aperfeiçoamento de Pessoal de Nível Superior - Brazil (CAPES) - Finance Code 001 and Fundação de Amparo à Pesquisa do Estado do Rio de Janeiro - FAPERJ [E-26/200.839/2017]. SAP was supported in part by Jovem Cientista do Nosso Estado 2019 (JCNE) – FAPERJ [grant n°: E-26/202.737/2019] and Conselho Nacional de Desenvolvimento Científico e Tecnológico (CNPq) [grant n°: 309657/2016-4]. RMZ-O was supported in part by CNPq [grant n°: 304976/2013-0] and FAPERJ [grant n°: E-26/103.157/2011]. MMO was supported in part by FAPERJ [grant n°: INST E-26/010.001784/2016, JCNE E-26/203.301/2017].

References

- Pereira SA, Gremiao ID, Kitada AA, Boechat JS, Viana PG, Schubach TM. (2014) The epidemiological scenario of feline sporotrichosis in Rio de Janeiro, State of Rio de Janeiro, Brazil. *Rev Soc Bras Med Trop.* 47: 392-393.
- Rodrigues AM, Hoog GS, de Camargo ZP. (2014) Genotyping species of the *Sporothrix schenckii* complex by PCR-RFLP of calmodulin. *Diagn Microbiol Infect Dis.* 78: 383-387.
- Pereira SA, Gremião IDF, Menezes RC. Sporotrichosis in animals: zoonotic transmission. In: *Sporotrichosis - new developments and future prospects.* (2015) 1st ed. Suíça: Springer. 83-102.
- Cafarchia C, Sasaneli M, Lia RP, Caprariis D, Guillot J, Otranto D (2007) *Mycopathologia.* 163: 75-79.
- Crothers SL, White SD, Ihrke PJ, Affolter VK. (2009) Sporotrichosis: a retrospective evaluation of 23 cases seen in northern California (1987-2007). *Vet Dermatol.* 20: 249-259.
- Schubach TM, Schubach A, Okamoto T, et al. (2006) Canine sporotrichosis in Rio de Janeiro, Brazil: clinical presentation, laboratory diagnosis and therapeutic response in 44 cases (1998-2003). *Med Mycol.* 44: 87-92.
- Mascarenhas MB, Lopes NL, Pinto TG, et al. (2018) Canine sporotrichosis: report of 15 advanced cases. *Pesq Vet Bras.* 38: 477-481.

- 1 8. Viana PG, Figueiredo ABF, Gremião IDF, et al. (2018) Successful Treatment of Canine
2 Sporotrichosis with Terbinafine: Case Reports and Literature Review. *Mycopathologia*. 183: 471-
3 478.
- 4 9. Barros MB, Almeida-Paes R, Schubach AO. (2011) *Sporothrix schenckii* and Sporotrichosis. *Clin*
5 *Microbiol Reviews*. 24: 633-654.
- 6 10. Silva MB, Costa MM, Torres CC, et al. (2012) Esporotricose urbana: epidemia negligenciada no
7 Rio de Janeiro, Brasil. *Cad Saúde Pública*. 28: 1867-1880.
- 8 11. Freitas DF, Valle AC, da Silva MB, et al. (2014) Sporotrichosis: an emerging neglected
9 opportunistic infection in HIV-infected patients in Rio de Janeiro, Brazil. *PLoS Negl Trop Dis*. 8:
10 e3110.
- 11 12. Gremião IDF, Miranda LHM, Reis EG, Rodrigues AM, Pereira AS. (2017) Zoonotic epidemic of
12 Sporotrichosis: cat to human transmission. *PLoS Pathog*. 13: e1006077.
- 13 13. Rosser E & Dunstan R. (2006) Sporotrichosis. *Infectious diseases of the dog and cat*. 3rd ed.
14 Philadelphia: Saunders Elsevier.
- 15 14. Barros MB, Schubach AO, do Valle AC, et al. (2004) Cat-transmitted sporotrichosis epidemic in
16 Rio de Janeiro, Brazil: description of a series of cases. *Clin Infect Dis*. 38: 529-535.
- 17 15. Schubach A, Barros MB, Wanke B. (2008) Epidemic sporotrichosis. *Current Opinion in Infectious*
18 *Diseases*. 21: 129-133.
- 19 16. Sykes JE, Torres SM, Armstrong PJ, Lindeman CJ. (2001) Itraconazole for treatment of
20 sporotrichosis in a dog residing on a Christmas tree farm. *J Am Vet Med Assoc*. 218: 1440-1443.
- 21 17. Scott D & W Miller. (1996) Doenças fúngicas da pele. *Dermatologia de pequenos animais*. Rio
22 de Janeiro: Interlivros Edições Ltda. 301-369.
- 23 18. Marimon R, Gene J, Cano J, Trilles L, Lazera M, Guarro J. (2006) Molecular phylogeny of
24 *Sporothrix schenckii*. *J Clin Microbiol*. 44: 3251-3256.
- 25 19. Marimon R, Cano J, Gene J, Sutton DA, Kawasaki M, Guarro J. (2007) *Sporothrix brasiliensis*,
26 *S. globosa*, and *S. mexicana*, three new *Sporothrix* species of clinical interest. *J Clin Microbiol*.
27 45: 3198-3206.
- 28 20. Marimon R, Gene J, Cano J, Guarro J. (2008) *Sporothrix luriei*: a rare fungus from clinical origin.
29 *Med Mycol*. 46: 621-625.
- 30 21. Romeo O, Scordino F, Criseo G. (2011) New insight into molecular phylogeny and epidemiology
31 of *Sporothrix schenckii* species complex based on calmodulin-encoding gene analysis of Italian
32 isolates. *Mycopathologia*. 172: 179-186.
- 33 22. Oliveira MM, Almeida-Paes R, Muniz MM, Gutierrez-Galhardo MC, Zancoppe-Oliveira RM.
34 (2011) Phenotypic and molecular identification of *Sporothrix* isolates from an epidemic area of
35 sporotrichosis in Brazil. *Mycopathologia*. 172: 257-267.
- 36 23. Rodrigues AM, Choappa RC, Fernandes GF, De Hoog GS, Camargo ZP. (2016) *Sporothrix*
37 *chilensis* sp. nov. (Ascomycota: Ophiostomatales), a soil-borne agent of human sporotrichosis
38 with mild-pathogenic potential to mammals. *Fungal Biology*. 246-264.
- 39 24. Rodrigues AM, de Hoog GS, de Camargo ZP. (2016) *Sporothrix* species causing outbreaks in
40 animals and humans driven by animal-animal transmission. *PLoS Pathog*. 12: e1005638.
- 41
- 42
- 43
- 44
- 45
- 46
- 47
- 48
- 49
- 50
- 51
- 52
- 53
- 54
- 55
- 56
- 57
- 58
- 59
- 60
- 61
- 62
- 63
- 64
- 65

- 1 25. Lopes-Bezerra LM, Mora-Montes HM, Zhang Y, et al. (2018) Sporotrichosis between 1898 and
2 2017: The evolution of knowledge on a changeable disease and on emerging etiological agents.
3 Med Mycology. 56: S126–S143.
- 4 26. Moussa TAA, Kadasa NMS, Al Zahrani HS, et al. (2017) Origin and distribution of *Sporothrix*
5 *globosa* causing sapronoses in Asia. J Med Microbiol. 66: 560-569.
- 6 27. Oliveira MM, Almeida-Paes R, Muniz MM, Barros MBL, Gutierrez-Galhardo MC, Zancoppe-
7 Oliveira RM. (2010) Sporotrichosis caused by *Sporothrix globosa* in Rio de Janeiro, Brazil: case
8 report. Mycopathologia. 169: 359-363.
- 9 28. Rodrigues AM, Teixeira MM, Hoog GS, et al. (2013) Phylogenetic analysis reveals a high
10 prevalence of *Sporothrix brasiliensis* in feline sporotrichosis outbreaks. PLoS Negl Trop Dis. 7:
11 e2281.
- 12 29. Kano R, Okubo M, Siew HH, Kamata H, Hasegawa A. (2015) Molecular typing of *Sporothrix*
13 *schenckii* isolates from cats in Malaysia. Mycoses. 58: 220-224.
- 14 30. Han HS, Kano R, Chen C, Noli C. (2017) Comparison of two in vitro antifungal sensitivity tests
15 and monitoring during therapy of *Sporothrix schenckii* sensu stricto in Malaysian cats. Vet
16 Dermatol. 28: 156-e32.
- 17 31. Siew HH. (2017) The current status of feline sporotrichosis in Malaysia. Med Mycol J. 58E: E107-
18 E113.
- 19 32. Boechat JS, Oliveira MME, Almeida-Paes R, et al. (2018) Feline sporotrichosis: associations
20 between clinical-epidemiological profiles and phenotypic-genotypic characteristics of the
21 etiological agents in the Rio de Janeiro epizootic area. Mem Inst Oswaldo Cruz. 113: 185–196.
- 22 33. Arrillaga-Moncrieff I, Capilla J, Mayayo E, et al. (2009) Different virulence levels of the species
23 of *Sporothrix* in a murine model. Clin Microbiol Infect. 15: 651-655.
- 24 34. Oliveira DC, Lopes PG, Spader TB, et al. (2011) Antifungal susceptibilities of *Sporothrix*
25 *albicans*, *S. brasiliensis*, and *S. luriei* of the *S. schenckii* complex identified in Brazil. J Clin
26 Microbiol. 49: 3047-3049.
- 27 35. Silva-Vergara ML, Camargo ZP, Silva PF, et al. (2012) Disseminated *Sporothrix brasiliensis*
28 infection with endocardial and ocular involvement in an HIV-infected patient. Am J Trop Med
29 Hyg. 86: 477-480.
- 30 36. Córdoba S, Isla G, Szusz W, et al. (2018) Molecular identification and susceptibility profile of
31 *Sporothrix schenckii* sensu lato isolated in Argentina. Mycoses. 1-8.
- 32 37. Macêdo-Sales PA, Souto SRL, Destefani CA, et al. (2018) Domestic feline contribution in the
33 transmission of *Sporothrix* in Rio de Janeiro State, Brazil: a comparison between infected and non-
34 infected populations. BMC Vet Res. 14: 1-10.
- 35 38. Souza EW, Borba CM, Pereira SA, et al. (2018) Clinical features, fungal load, coinfections,
36 histological skin changes, and itraconazole treatment response of cats with sporotrichosis caused
37 by *Sporothrix brasiliensis*. Scientific Reports. 8: 9074.
- 38 39. Etchecopaz AN, Lanza N, Toscanini MA, et al. (2019) Sporotrichosis caused by *Sporothrix*
40 *brasiliensis* in Argentina: case report, molecular identification and *in vitro* susceptibility pattern
41 to antifungal drugs. J Mycol Med. [https://doi: 10.1016/j.mycmed.2019.100908](https://doi.org/10.1016/j.mycmed.2019.100908).
- 42
- 43
- 44
- 45
- 46
- 47
- 48
- 49
- 50
- 51
- 52
- 53
- 54
- 55
- 56
- 57
- 58
- 59
- 60
- 61
- 62
- 63
- 64
- 65

- 1 40. Waller SB, Hoffmann JF, Madrid IM, et al. (2018) Polar *Origanum vulgare* (Lamiaceae) extracts
2 with antifungal potential against *Sporothrix brasiliensis*. *Med Mycol.* 56: 225–233.
- 3 41. Lopez-Romero E, Reyes-Montes MR, Perez-Torres A, et al. (2011) *Sporothrix schenckii* complex
4 and sporotrichosis, an emerging health problem. *Future Microbiol.* 6: 85-102.
- 5 42. Padhye AA, Kaufman L, Durré E, et al. (1992) Fatal pulmonary sporotrichosis caused by
6 *Sporothrix schenckii* var. *luriei* in India. *J Clin Microbiol.* 30: 2492-2494.
- 7 43. Schubach TM, Menezes RC, Wanke B. (2012) Sporotrichosis. *Infectious diseases of the dog and*
8 *cats*. 4th ed. Missouri: Elsevier.
- 9 44. Schreiber AZ. (2007) Antifungograma: Quando solicitar e Como Interpretar. *Prática Hospitalar.*
10 49: 87-91.
- 11 45. Kohler LM, Monteiro PC, Hahn RC, Hamdan JS. (2004) In vitro susceptibilities of isolates of
12 *Sporothrix schenckii* to itraconazole and terbinafine. *J Clin Microbiol.* 42: 4319.
- 13 46. Rodrigues AM, Hoog GS, Pires DC, et al. (2014) Genetic diversity and antifungal
14 susceptibility profiles in causative agents of sporotrichosis. *BMC Infectious Diseases.* 14: 219.
- 15 47. Stopiglia CDO, Magagnin CM, Castrillón MR, et al. (2014) Antifungal susceptibilities and
16 identification of species of the *Sporothrix schenckii* complex isolated in Brazil. *Med Mycol.* 52:
17 56-64.
- 18 48. Borba-Santos LP, Rodrigues AM, Gagini TB, et al. (2015) Susceptibilidade of *Sporothrix*
19 *brasiliensis* isolates to anphotericin B, azoles and terbinafine. *Med Mycol.* 53: 178-188.
- 20 49. Almeida-Paes R, Frases S, Monteiro PCF, Gutierrez-Galhardo MC, Zancopé-Oliveira RM,
21 Nosanchuk JD. (2009) Growth conditions influence melanization of Brazilian clinical *Sporothrix*
22 *schenckii* isolates. *Microbes Infect.* 11: 554-562.
- 23 50. Almeida-Paes R, Oliveira LC, Oliveira MME, Gutierrez-Galhardo MC, Nosanchuk JD, Zancopé-
24 Oliveira RM. (2015) Phenotypic characteristic associated with virulence of clinical isolates from
25 *Sporothrix* complex. *BioMed Research International.* 1-10.
- 26 51. Oliveira MME, Franco-Duarte R, Romeo O, et al. (2015) Evaluation of T3B fingerprinting for
27 identification of clinical and environmental *Sporothrix* species. *FEMS Microbiol Lett.* 362: 1-7.
- 28 52. Clinical and Laboratory Standards Institute (CLSI) Reference method for broth dilution antifungal
29 susceptibility testing of filamentous fungi, 2nd ed. (2008) *Approved standard M38-A2*. Clinical
30 and Laboratory Standards Institute, Wayne, PA.
- 31 53. Almeida-Paes R, Brito-Santos F, Figueiredo-Carvalho MHG, et al. (2017) Minimal inhibitory
32 concentration distributions and epidemiological cutoff values of five antifungal agents against
33 *Sporothrix brasiliensis*. *Mem Inst Oswaldo Cruz.* 112: 376-381.
- 34 54. Brilhante RSM, Rodrigues AM, Sidrim JJC, et al. (2016) *In vitro* susceptibility of antifungal drugs
35 against *Sporothrix brasiliensis* recovered from cats with sporotrichosis in Brazil. *Med Mycol.* 54:
36 275-279.
- 37 55. Espinel-Ingroff A, Abreu DPB, Almeida-Paes R, et al. (2017) Multicenter 1 and international
38 study of MIC/MEC distributions for definition of epidemiological cutoff values (ECVs) for
39 species of *Sporothrix* identified by molecular methods. *Antimicrob Agents Chemother.* 61: 1-8.
- 40
- 41
- 42
- 43
- 44
- 45
- 46
- 47
- 48
- 49
- 50
- 51
- 52
- 53
- 54
- 55
- 56
- 57
- 58
- 59
- 60
- 61
- 62
- 63
- 64
- 65

- 1
2
3
4
5
6
7
8
9
10
11
12
13
14
15
16
17
18
19
20
21
22
23
24
25
26
27
28
29
30
31
32
33
34
35
36
37
38
39
40
41
42
43
44
45
46
47
48
49
50
51
52
53
54
55
56
57
58
59
60
61
62
63
64
65
56. Almeida-Paes R, Oliveira MME, Freitas DF, Francesconi AC, Zancopé-Oliveira RM, Gutierrez-Galhardo MC. (2014) Sporotrichosis in Rio de Janeiro, Brazil: *Sporothrix brasiliensis* is associated with atypical clinical presentations. PLoS Negl Trop Dis. 8: e3094.
57. Liu T, Zhang K, Zhou X. (2014) Molecular identification of *Sporothrix* clinical isolates in China. J Zhejiang Univ-Sci B (Biomed & Biotechnol). 15: 100-108.
58. Montenegro H, Rodrigues AM, Dias MAG, Silva EA, Bernardi F, Camargo ZP. (2014) Feline sporotrichosis due to *Sporothrix brasiliensis*: an emerging animal infection in São Paulo, Brazil. BMC Vet Res. 10: 269.
59. Miranda LHM, Silva JN, Gremião IDF, et al. (2018) Monitoring fungal burden and viability of *Sporothrix* spp. in skin lesions of cats for predicting antifungal treatment response. J Fungi (Basel). 4: 92.
60. Oliveira MME, Maifrede SB, Ribeiro MA, Zancopé-Oliveira RM. (2013) Molecular identification of *Sporothrix* species involved in the first familial outbreak of sporotrichosis in the state of Espírito Santo, southeastern Brazil. Mem Inst Oswaldo Cruz. 108: 936-938.
61. Mahmoudi S, Zaini F, Kordbacheh P, Safara M, Heidari M. (2016) *Sporothrix schenckii* complex in Iran: molecular identification and antifungal susceptibility. Med Mycol. 54: 593-599.
62. Meinerz AR, Nascente OS, Schuch LFD, et al. (2007) In vitro susceptibility of isolates of *Sporothrix schenckii* to terbinafine and itraconazole. Rev Soc Bras Trop. 40: 60-62.
63. Marimon R, Serena C, Gene J, Cano J, Guarro J. (2008) In vitro antifungal susceptibilities of five species of *Sporothrix*. Antimicrob Agents Chemother. 52: 732-734.
64. Thomson J, Trott DJ, Malik R, et al. (2019) An atypical cause of sporotrichosis in a cat. Med Mycol Case Rep. 23: 72-76.
65. Fernández-Silva F, Capilla J, Mayayo E, Guarro J. (2012) Efficacy of posaconazole in murine experimental sporotrichosis. Antimicrob Agents Chemother. 56: 2273-2277.

Figure 1: A - Dog with ulcerated cutaneous lesion on the neck caused by *S. schenckii* (IPEC24C). B - Dog with ulcerated mucocutaneous lesion on the nasal region caused by *S. brasiliensis* (IPEC17C).

Figure 2: Phylogenetic tree showing species identification and the degree of similarity between T3B fingerprinting profiles among the *Sporothrix* isolates obtained of the 47 dogs at the Laboratory of Clinical Research on Dermatozoonoses in Domestic Animals (INI)/Fiocruz, Rio de Janeiro - Brazil, 2013 to 2018 using the UPGMA cluster method

1
2
3
4
5
6
7
8
9
10
11
12
13
14
15
16
17
18
19
20
21
22
23
24
25
26
27
28
29
30
31
32
33
34
35
36
37
38
39
40
41
42
43
44
45
46
47
48
49
50
51
52
53
54
55
56
57
58
59
60
61
62
63
64
65

Table 1

[Click here to access/download;Table;Table 1.docx](#) 

Table 1: Clinical and epidemiological aspects of 47 dogs with sporotrichosis assisted at INI/Fiocruz, Rio de Janeiro, Brazil, as well as phenotypic and molecular characterization of their isolates

Clinical and Epidemiological Variables	n (%)
Species determined by phenotypic tests	<i>Sporothrix</i> spp. - 44 (93.62%)
	<i>S. schenckii</i> - 2 (4.26%)
	<i>S. brasiliensis</i> - 1 (2.12%)
Species determined by molecular tests	<i>S. brasiliensis</i> - 46 (97.88%)
	<i>S. schenckii</i> - 1 (2.12%)
Gender	Male - 30 (63.82%)
	Female - 17 (36.18%)
	Unknow - 19 (40.42%)
Route of Transmission	Scratch/bite of cats - 18 (38.30%)
	Contact with cats - 9 (19.15%)
	Contact with soil/plants - 1 (2.13%)
Clinical Form	Fixed cutaneous - 26 (55.32%)
	Cutaneous disseminated - 11 (23.40%)
	Mucosal - 9 (19.15%)
	Lymphocutaneous - 1 (2.13%)
Respiratory Signs	Yes - 36 (76.60%)
	No - 11 (23.40%)
Skin Lesions	Yes - 38 (80.85%)
	No - 9 (19.15%)
Mucosal Lesions	Yes - 28 (59.57%)
	No - 19 (40.43%)
Outcome	Clinical cure - 22 (46.81%)
	Treatment abandonment - 13 (27.65%)
	Therapeutic failure - 7 (14.90%)
	Death by another cause - 3 (6.39%)
	Death by sporotrichosis - 2 (4.25%)

Table 2

[Click here to access/download;Table;Table 2.docx](#)

Table 2: Antifungal treatment in 11 dogs with sporotrichosis assisted at INI/Fiocruz, Rio de Janeiro, Brazil, and the corresponding MIC values according to the antifungal susceptibility tests from their isolates.

Isolate code	Species determined by molecular tests	Initial therapeutic scheme	Change of therapeutic scheme	Treatment time to clinical cure (weeks)	MIC ($\mu\text{g/mL}$)				
					AMB	KTZ	ITZ	TRB	POS
24C	<i>S. schenckii</i>	KTZ 200 mg/dog q24h	ITZ 250 mg/dog q24h	24	8.00	0.50	0.50	0.06	0.50
10C	<i>S. brasiliensis</i>	ITZ 100mg/dog q24h	-	32	4.00	0.25	0.50	0.06	0.50
12C	<i>S. brasiliensis</i>	ITZ 200 mg/dog q24h	-	-	2.00	0.50	0.50	0.03	0.50
13C	<i>S. brasiliensis</i>	ITZ 200 mg/dog q24h	ITZ 300 mg/dog q24h	44	8.00	0.50	0.50	0.12	1.00
14C	<i>S. brasiliensis</i>	ITZ 300 mg/dog q24h	-	32	2.00	0.06	0.25	0.06	0.25
16C	<i>S. brasiliensis</i>	ITZ 100 mg/dog q24h	-	56	2.00	0.25	0.25	0.06	1.00
17C	<i>S. brasiliensis</i>	-	-	-	2.00	0.50	0.25	0.12	0.50
18C	<i>S. brasiliensis</i>	ITZ 200 mg/dog q24h	-	20	1.00	0.25	0.25	0.06	0.50
21C	<i>S. brasiliensis</i>	KTZ 100 mg/dog q24h	ITZ 150 mg/dog q24h	-	2.00	0.50	0.25	0.06	0.50
22C	<i>S. brasiliensis</i>	ITZ 200 mg/dog q24h	ITZ 300 mg/dog q24h	-	2.00	0.12	0.12	0.50	0.25
23C	<i>S. brasiliensis</i>	ITZ 150 mg/dog q24h	-	76	2.00	0.50	0.50	0.06	0.50

MIC= Minimum inhibitory concentration; AMB= Amphotericin B; KTZ= Ketoconazole; ITZ= Itraconazole; POS= Posaconazole; TRB= Terbinafine
 - = Not applicable

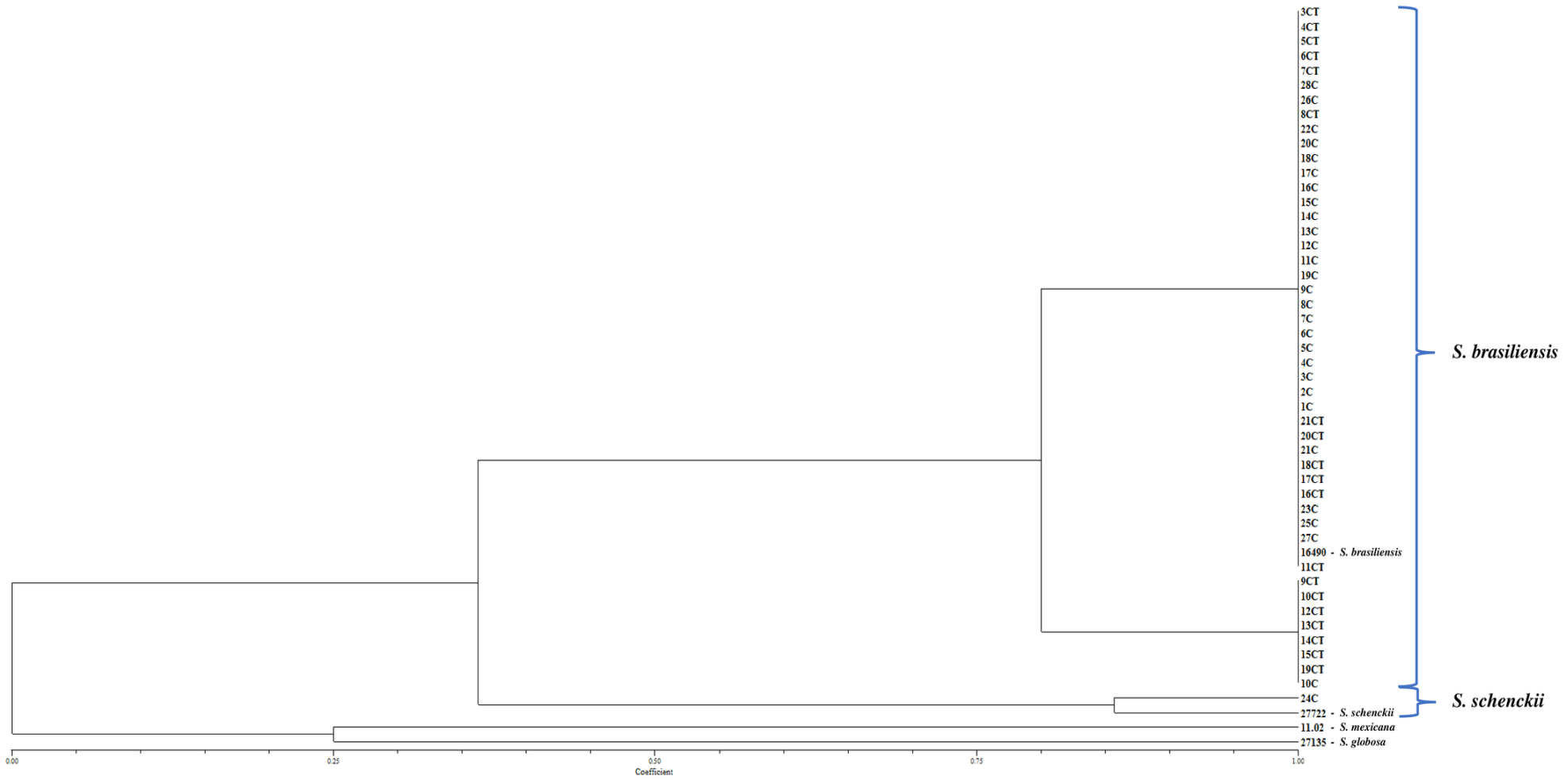
Figure 1

[Click here to access/download;Figure;Figure 1.tif](#)

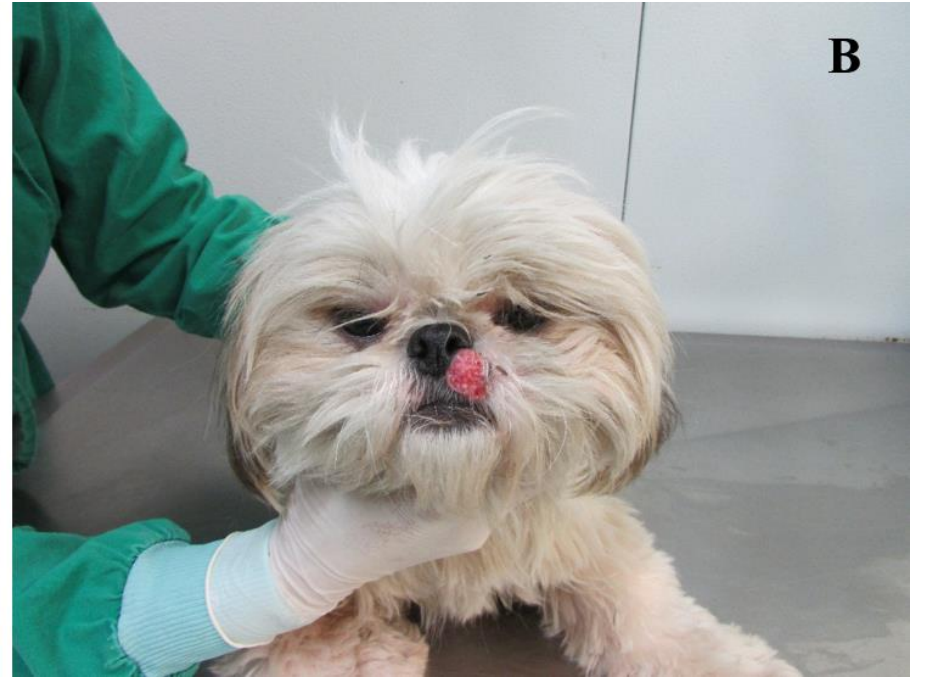
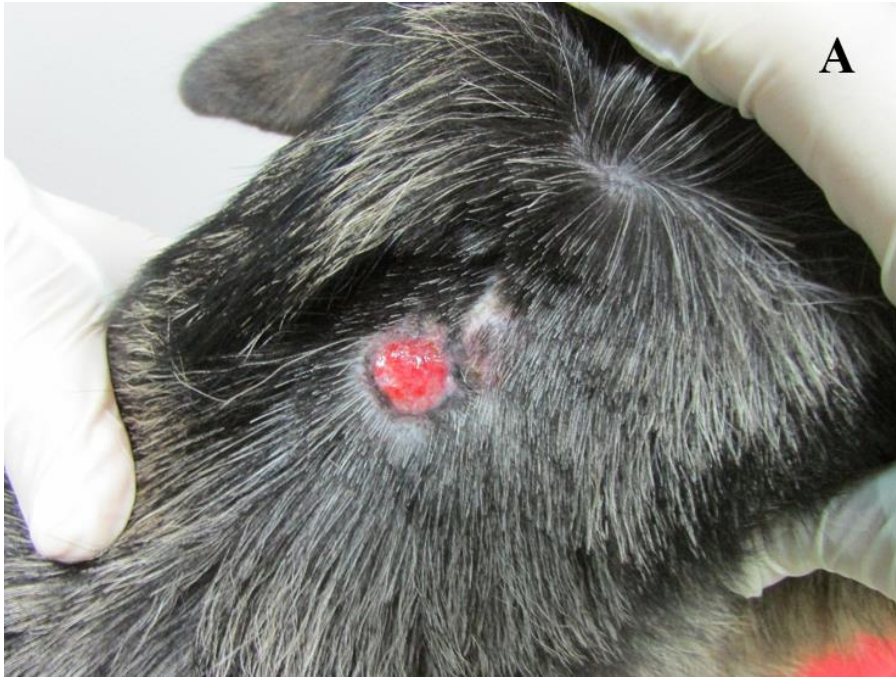
Figure 2

[Click here to access/download;Figure;Figure 2.tif](#)



5. CAPÍTULO 2

Sporothrix brasiliensis: único agente etiológico da esporotricose em uma coorte de gatos provenientes da principal área enzoótica do Brasil (1998-2018)

Neste capítulo, apresentamos um estudo, no qual foi realizada a caracterização molecular de 119 isolados felinos, oriundos de área endêmica do estado do Rio de Janeiro, em dois períodos distintos entre 1998 e 2018. Este artigo será submetido à revista *Scientific Reports*.

Desde 1998 ocorre um elevado número de casos desta micose no Rio de Janeiro, Brasil, acometendo seres humanos, cães e gatos. No período de 1998 a 2018 foram diagnosticados no INI/Fiocruz 5.113 casos felinos. A esporotricose era atribuída a um único agente causal, o fungo termodimórfico *Sporothrix schenckii*. Porém, a partir de 2007, foi demonstrada uma variabilidade genética entre os isolados morfológicamente identificados como *S. schenckii*. A demonstração dessa variabilidade, o que levou a proposição de sete espécies, discriminadas filogeneticamente como *S. schenckii sensu stricto*, *S. brasiliensis*, *S. globosa*, *S. mexicana*, *S. pallida*, *S. luriei* e *S. chilensis*. Neste estudo descrevemos a caracterização genotípica de 119 isolados felinos atendidos no Lapclin-Dermzoo – INI/Fiocruz, sendo que 20 desses animais foram diagnosticados no período de 1998 a 2008 e 99 entre 2013 a 2018. Para a caracterização molecular foi utilizada a técnica de PCR T3B *fingerprinting*, que identificou todos os isolados de ambos os períodos como *S. brasiliensis*. Logo, essa é a única espécie isolada de felinos desde o início da epidemia de esporotricose zoonótica na região metropolitana do Rio de Janeiro.

***Sporothrix brasiliensis*: único agente etiológico da esporotricose em uma coorte de gatos provenientes da principal área enzoótica do Brasil (1998-2018)**

Jéssica Sepulveda Boechat¹, Manoel Marques Evangelista de Oliveira¹, Ana Caroline de Sá Machado¹, Rodrigo Almeida-Paes², Rodrigo Caldas Menezes¹, Raquel de Vasconcelos Carvalhaes Oliveira³, Isabella Dib Ferreira Gremião¹, Sandro Antonio Pereira¹

¹ Laboratório de Pesquisa Clínica em Dermatozoonoses em Animais Domésticos, Instituto Nacional de Infectologia Evandro Chagas, Fundação Oswaldo Cruz, Rio de Janeiro, Brasil.

² Laboratório de Micologia, Instituto Nacional de Infectologia Evandro Chagas, Fundação Oswaldo Cruz, Rio de Janeiro, Brasil.

³ Laboratório de Epidemiologia Clínica, Instituto Nacional de Infectologia Evandro Chagas, Fundação Oswaldo Cruz, Rio de Janeiro, Brasil.

Resumo

A esporotricose felina é enzoótica em várias regiões do Brasil, principalmente no Rio de Janeiro. No período de 1998 a 2018, foram diagnosticados 5.113 casos felinos no Instituto Nacional de Infectologia Evandro Chagas (INI)/Fundação Oswaldo Cruz (Fiocruz), Rio de Janeiro. Este estudo comparou os perfis genotípicos dos isolados de *Sporothrix* spp. provenientes de felinos do Rio de Janeiro entre 1998 e 2018, e associou às características clínicas e epidemiológicas. Foram incluídos 119 isolados de *Sporothrix* spp. provenientes de uma coorte de gatos com esporotricose atendidos no INI/Fiocruz. Os prontuários dos gatos foram consultados para obtenção dos dados clínicos e epidemiológicos. Para identificação molecular das espécies de *Sporothrix* spp. foi utilizada a PCR T3B *fingerprinting*. Todos os isolados foram caracterizados como *Sporothrix brasiliensis*, havendo uma pequena variação intraespecífica em 31 isolados (31,3%). Foi possível observar a associação entre os isolados felinos sem variação intraespecífica e as variáveis clínicas bom estado geral e presença de linfadenomegalia.

Introdução

A esporotricose é uma infecção subaguda à crônica causada por espécies patogênicas do gênero *Sporothrix*¹. Acomete os seres humanos e uma grande variedade de animais, sendo o gato a principal espécie animal acometida^{2,3}.

Até 2007, a esporotricose era atribuída a um único agente causal, o fungo termodimórfico *Sporothrix schenckii*⁴. Porém, a partir de 2007, foi descrita uma variabilidade genética entre os isolados morfológicamente identificados como *S. schenckii*⁵. Essa variabilidade levou a proposição de sete espécies, sendo estas *S. schenckii sensu stricto*, *Sporothrix brasiliensis*, *Sporothrix globosa* e *Sporothrix luriei*, pertencentes ao clado clínico, e as espécies *Sporothrix mexicana*, *Sporothrix pallida* e *Sporothrix chilensis*, pertencentes ao clado ambiental⁶⁻¹⁰. Atualmente, *S. schenckii*, *S. brasiliensis*, e *S. globosa* são consideradas as principais espécies de interesse clínico em humanos^{1,11}, e *S. brasiliensis* e *S. schenckii sensu stricto* em felinos e caninos¹²⁻¹⁸. A espécie *S. brasiliensis* tem sido descrita como emergente e altamente patogênica para o ser humano e gatos, estando distribuída no Brasil e Argentina^{6,12,16,19-23}.

A partir de 1998, uma frequência elevada de casos de esporotricose em seres humanos, cães e gatos foi observada na região metropolitana do Rio de Janeiro, Brasil. Esta foi a primeira epidemia sob a forma de zoonose descrita na literatura, cuja principal forma de transmissão estava associada à arranhadura e/ou mordedura de gatos doentes^{3,24,25}. Desde então, o Instituto Nacional de Infectologia Evandro Chagas (INI)/Fundação Oswaldo Cruz (Fiocruz), um dos principais centros de referência no diagnóstico de micoses no Brasil, diagnosticou aproximadamente 5.000 casos humanos, no período de 1998 a 2015 e 5.113 casos felinos no período de 1998 a 2018²⁶.

Geralmente, a esporotricose em gatos inicia com lesões cutâneas localizadas que tendem a evoluir para lesões cutâneas múltiplas em diferentes sítios anatômicos e comprometimento sistêmico fatal, associado ou não a sinais extracutâneos²⁷. O diagnóstico definitivo da esporotricose requer o isolamento do fungo em meio de cultura⁴. Como as espécies do gênero *Sporothrix* são muito semelhantes morfológicamente e fisiologicamente, deve-se ter cautela ao considerar apenas a caracterização fenotípica^{16,17,20,28-32}, sendo muitas vezes necessária a realização de métodos moleculares para a identificação das espécies^{16,20,31,32}.

Embora existam estudos clínicos sobre esporotricose felina, a relação entre as características clínicas e epidemiológicas dos gatos e a identificação da espécie e suas

variações genotípicas dentro do gênero *Sporothrix* ainda é pouco explorada. Desde a primeira caracterização de isolados animais em 2013¹², poucos estudos caracterizaram isolados felinos provenientes da região metropolitana do Rio de Janeiro, após a descrição das espécies em 2007^{16,17,22}. Portanto, o objetivo do presente estudo foi a comparação dos perfis genotípicos dos isolados de *Sporothrix* spp. provenientes de gatos da região metropolitana do Rio de Janeiro, em dois períodos compreendidos entre 1998 e 2018, e a sua associação às características clínicas e epidemiológicas.

Resultados

Os 20 gatos com isolados viáveis recuperados e inseridos no **grupo A** (isolados entre 1998-2008), possuíam mediana de idade 24 meses (7-72 meses). Em relação à procedência, 13 (65%) eram do município do Rio de Janeiro (Capital) e os demais de municípios da Baixada Fluminense (Metropolitana I), tais como Duque de Caxias (n=3; 15%), São João de Meriti (n=2; 10%), Nilópolis (n=1; 5%) e Nova Iguaçu (n=1; 5%). A mediana de tempo do surgimento das lesões até o início do tratamento foi 8 semanas (1-24 semanas). Cinco felinos obtiveram cura clínica como desfecho, com tempo mediano de tratamento de 40 semanas (20-84 semanas). A distribuição de frequência simples das características clínicas e epidemiológicas dos 20 gatos estão reportados na tabela 1.

Tabela 1: Distribuição das variáveis clínicas e epidemiológicas dos 20 gatos pertencentes ao grupo A, Rio de Janeiro - Brasil (1998 a 2008).

Variáveis		Grupo A			
		n	%	IC % [95%]	
Epidemiológicas	Castração	Sim	2	10.0	1.7 – 33.1
		Não	18	90.0	66.8 – 98.2
	Raça*	SRD	18	90.0	66.8 – 98.2
		Siamês	2	10.0	1.7 – 33.1
	Acesso ao ambiente extradomiciliar	Sim	8	88.9	19.9 – 63.5
		Não	1	11.1	0.2 – 26.9
Sexo	Macho	13	65.0	40.9 – 83.6	
	Fêmea	7	35.0	16.3 – 59.1	
Clínicas	Estado geral	Bom	12	60.0	36.4 – 80.0
		Regular/Péssimo	8	40.0	19.9 – 63.5
	Lesões cutâneas	Presente	20	100.0	-
		Ausente	0	-	-
	Distribuição das lesões cutâneas**	L1	4	20.0	6.6 – 44.2
		L2	4	20.0	6.6 – 44.2
		L3	12	60.0	36.4 – 80.0
	Linfadenomegalia	Presente	13	65.0	40.9 – 83.6
		Ausente	7	35.0	16.3 – 59.1
	Sinais respiratórios	Presente	10	50.0	29.9 – 70.1
Ausente		10	50.0	29.9 – 70.1	
Lesão em mucosa	Presente	11	55.0	32.0 – 76.1	
	Ausente	9	45.0	23.8 – 67.9	
Desfecho	Favorável (Cura clínica)	5	25.0	9.5 – 49.4	
	Desfavorável	15	75.0	50.5 – 90.4	

*SRD: Sem raça definida

**L1 (lesões cutâneas e/ou mucosas em um local), L2 (lesões cutâneas e/ou mucosas em dois locais não adjacentes) e L3 (lesões cutâneas e/ou mucosas em três ou mais locais não adjacentes)

Considerando os 99 gatos no **grupo B** (isolados dos gatos diagnosticados entre 2013-2018) a mediana de idade foi de 24 meses (2-96 meses). Sessenta e três (63,6%) animais residiam em diferentes regiões do município do Rio de Janeiro (capital), 26 (26,2%) em municípios da Baixada Fluminense (região Metropolitana I), tais como Duque de Caxias (n=7; 7,1%), Nova Iguaçu (n=7; 7,1%), São João de Meriti (n=4; 4%), Mesquita (n=4; 4%), Belford Roxo (n=3; 3%) e Queimados (n=1; 1%). Sete gatos (7,1%) eram provenientes do município de São Gonçalo (região Metropolitana II). Os

três gatos restantes residiam em municípios da Baixada Litorânea, como Cabo Frio (n=1; 1%), Araruama (n=1; 1%) e Maricá (n=1; 1%). A mediana de tempo do surgimento das lesões até o início do tratamento foi 4 semanas (1-24 semanas). Trinta e três felinos obtiveram cura clínica como desfecho, com o tempo mediano de tratamento de 17 semanas (4-56 semanas).

A distribuição de frequência simples das características clínicas e epidemiológicas dos 99 gatos do grupo B estão reportados na tabela 2.

Tabela 2: Distribuição das variáveis clínicas e epidemiológicas dos 99 gatos pertencentes ao grupo B, Rio de Janeiro - Brasil (2013 a 2018).

Variáveis		Grupo B			
		n	%	IC % [95%]	
Epidemiológicas	<i>Castração</i>	Sim	46	46.5	36.4 – 56.7
		Não	53	53.5	43.2 – 63.5
	<i>Raça*</i>	SRD	91	91.9	84.2 – 96.1
		Siamês	8	8.1	3.8 – 15.7
	<i>Acesso ao ambiente extradomiciliar</i>	Sim	80	80.8	71.4 – 87.7
		Não	19	19.2	12.2 – 28.6
<i>Sexo</i>	Macho	83	83.8	74.7 – 90.2	
	Fêmea	16	16.2	9.7 – 25.2	
Clínicas	<i>Estado geral</i>	Bom	84	84.9	75.9 – 90.9
		Regular/Péssimo	15	15.1	9.0 – 24.1
	<i>Lesões cutâneas</i>	Presente	98	99.0	93.6 – 99.9
		Ausente	1	1.0	0.05 – 6.30
	<i>Distribuição das lesões cutâneas**</i>	L1	28	28.3	19.9 – 38.3
		L2	17	17.2	10.6 – 26.3
		L3	54	54.5	44.2 – 64.4
	<i>Linfadenomegalia</i>	Presente	68	68.7	58.4 – 77.4
		Ausente	31	31.3	22.5 – 41.5
	<i>Sinais respiratórios</i>	Presente	46	46.5	36.4 – 56.7
Ausente		53	53.5	43.2 – 63.5	
<i>Lesão em mucosa</i>	Presente	36	36.3	27.1 – 46.6	
	Ausente	63	63.4	53.3 – 72.8	
<i>Desfecho</i>	Favorável (Cura clínica)	33	33.3	24,3 – 43.6	
	Desfavorável	66	66.7	56,3 – 75.6	

*SRD: Sem raça definida

**L1 (lesões cutâneas e/ou mucosas em um local), L2 (lesões cutâneas e/ou mucosas em dois locais não adjacentes) e L3 (lesões cutâneas e/ou mucosas em três ou mais locais não adjacentes)

Foi possível observar que o tempo de surgimento das lesões até o início do tratamento no grupo A foi maior que no grupo B ($p=0,029$, teste Mann-Whitney), assim como o tempo de tratamento até a cura ($p=0,012$, teste Mann-Whitney). Outras diferenças entre os grupos não foram encontradas.

Todos os isolados incluídos no estudo foram caracterizados como *S. brasiliensis*. Com relação a análise filogenética do grupo A, todos isolados estavam alinhados com a cepa controle, não sendo observada variação intraespecífica. Na análise filogenética dos isolados pertencentes ao grupo B, 31 isolados apresentaram uma pequena variação intraespecífica quando comparados à cepa controle de *S. brasiliensis*.

A associação com variáveis clínicas e epidemiológicas segundo a variação intraespecífica é demonstrada na tabela 3. Gatos com isolados sem variação intraespecífica apresentaram maior frequência de bom estado geral ($p=0,034$, teste qui-quadrado de Pearson) e presença linfadenomegalia ($p=0,006$, teste qui-quadrado de Pearson) que os gatos com isolados com variação intraespecífica considerando os dois grupos (A e B).

Tabela 3: Distribuição das variáveis clínicas e epidemiológicas dos isolados clínicos de *Sporothrix brasiliensis* de gatos com esporotricose quanto à apresentação de variação intraespecífica, Rio de Janeiro - Brasil (1998 a 2018).

Variáveis		Com variação intraespecífica n=31	IC % [95]	Sem variação intraespecífica n=88	IC % [95]	p-valor*
<i>Castração</i>	Sim	13 (10.9%)	25.1 – 60.7	35 (29.4%)	29.6 – 50.7	0.832
	Não	18 (15.1%)	39.2 – 74.9	53 (44.5%)	49.2 – 70.3	
<i>Raça</i>	SRD	28 (23.5%)	73.0 – 97.4	81 (68.1%)	83.7 – 96.4	0.766
	Siamês	3 (2.5%)	2.5 – 26.9	7 (5.9%)	3.5 – 16.2	
<i>Acesso à rua</i>	Sim	22 (20.4%)	51.7 – 85.1	66 (61.1%)	64.4 – 83.3	0.074
	Não	9 (8.3%)	14.8 – 48.2	11 (10.2%)	6.7 – 21.6	
<i>Sexo</i>	Fêmea	5 (4.2%)	6.1 – 34.4	18 (15.1%)	12.8 – 30.6	0.599
	Macho	26 (21.8%)	65.5 – 93.9	70 (58.8%)	69.3 – 87.1	
<i>Estado geral</i>	Bom	29 (24.4%)	77.1 – 98.8	67 (56.3%)	65.6 – 84.3	0.034*
	Regular/Péssimo	2 (1.7%)	1.1 – 22.8	21 (17.6%)	15.6 – 34.3	
<i>Distribuição de lesão cutânea</i>	L1	7 (5.9%)	10.2 – 41.5	25 (21.0%)	19.5 – 39.1	0.814
	L2	6 (5.0%)	8.1 – 38.0	15 (12.6%)	10.1 – 26.8	
	L3	18 (55.5%)	25.1 – 60.7	48 (40.3%)	43.6 – 65.0	
<i>Sinais respiratórios</i>	Presente	13 (10.9%)	39.2 – 74.9	43 (36.1%)	38.1 – 59.6	0.506
	Ausente	18 (15.1%)	39.2 – 74.9	45 (37.8%)	40.3 – 61.8	

<i>Lesões cutâneas</i>	Presente	31 (26.1%)	-	87 (73.1%)	92.9 – 99.9	_**
	Ausente	0	-	1 (0.8%)	0.5 – 7.0	
<i>Lesões em mucosa</i>	Presente	10 (8.4%)	17.3 – 51.4	37 (31.1%)	31.7 – 53.0	0.337
	Ausente	21 (17.6%)	48.5 – 82.6	51 (42.9%)	46.9 – 68.2	
<i>Linfadenomegalia</i>	Presente	15 (12.6%)	30.5 – 66.6	66 (55.5%)	64.4 – 83.3	0.006*
	Ausente	16 (13.4%)	33.3 – 69.4	22 (18.5%)	16.6 – 35.5	
<i>Desfecho</i>	Favorável (Cura)	11 (9.2%)	19.8 – 54.6	27 (22.7%)	21.5 – 41.5	0.621
	Desfavorável	20 (16.8%)	45.3 – 80.1	61 (51.3%)	58.4 – 78.4	

*:p-valor < 0,05

**Não foi possível calcular p-valor devido ao baixo número em uma categoria

Discussão

Desde a descrição das novas espécies do gênero *Sporothrix* em 2007, estudos têm sido conduzidos em áreas endêmicas de esporotricose com intuito principal de identificar os isolados clínicos provenientes de seres humanos e animais. Entretanto, até o momento poucos isolados animais de *Sporothrix* spp. foram identificados e publicados ao longo dos últimos 12 anos no mundo^{12-14,16-18,21-23,33-41}. No presente estudo, foi realizada a caracterização molecular de 119 isolados de *Sporothrix* spp. de gatos diagnosticados no INI/Fiocruz, Rio de Janeiro, Brasil em dois períodos distintos entre os anos de 1998 e 2018. Até o momento, esta é a maior casuística de isolados oriundo de cães e gatos identificados desse fungo em um único estudo. As características clínicas e epidemiológicas dos gatos foram analisadas junto com a caracterização da espécie fúngica de cada isolado.

Nas últimas duas décadas, a esporotricose zoonótica relacionada a gatos tem sido amplamente relatada no Brasil, principalmente no estado do Rio de Janeiro, onde tornou-se hiperendêmica^{3,42}. Entretanto, existem casos descritos³ em outros países como: Estados Unidos⁴³⁻⁴⁶, México⁴⁷, Panamá⁴⁸, Argentina²³, Paraguai⁴⁹, Índia⁵⁰ e Malásia^{51,52}. Portanto, os estudos de epidemiologia molecular tornam-se importantes para o conhecimento do perfil de espécies que circulam na região com a maior casuística mundial de esporotricose até o momento.

A identificação por técnicas moleculares ainda são onerosas e exigem recursos humanos especializados em biologia molecular, não fazendo parte da rotina atual dos laboratórios de micologia no Brasil. Consequentemente, o número de isolados felinos caracterizados ainda é baixo^{12,16} quando comparado ao número de gatos diagnosticados na região metropolitana do Rio de Janeiro (mais de 5.000 casos até 2018)²⁶. Adicionalmente, a caracterização de isolados felinos do período inicial da epizootia na região metropolitana do Rio de Janeiro ainda não havia sido realizada até o momento. Além disso, poucos estudos que identificaram isolados do gênero *Sporothrix* de origem animal realizaram a associação com os dados clínicos e epidemiológicos.

O perfil clínico da população felina acometida pela esporotricose no Brasil é bastante similar ao descrito em outros países, como Malásia e Estados Unidos^{13,14,53,54}. O perfil epidemiológico dos gatos com esporotricose de estudos da mesma região e em outros locais do Brasil^{22,27,55-59}, a maioria machos, adultos jovens, não castrados, com acesso ao ambiente extradomiciliar e sem raça definida, corrobora os achados do presente estudo. Nos Estados

Unidos, diferente dos nossos achados, autores relatam que a maioria dos felinos acometidos pela esporotricose são animais de raça e castrados⁵⁴, o que pode ser explicado devido ao fato do conceito de guarda responsável ser mais bem difundido pelo País.

No presente estudo, todos os isolados clínicos provenientes de gatos da epizootia do Rio de Janeiro foram caracterizados como *S. brasiliensis* pela técnica da PCR T3B *fingerprinting*, corroborando os achados de estudos realizados com isolados felinos da mesma região^{12,16,17,22}. Esse resultado reforça a ideia de que *S. brasiliensis* provavelmente seja a única espécie que circula entre os felinos da região metropolitana do Rio de Janeiro, desde o início da epizootia. Entretanto, este achado difere dos resultados de outros estudos com isolados humanos^{30,60} e caninos (J. S. Boechat – dado não publicado) de *Sporothrix* spp., em que outras espécies já foram identificadas.

Ao comparar as características clínicas e epidemiológicas dos gatos cujos isolados pertenciam aos grupos A e B, foi possível observar que apesar da alta frequência de gatos em bom estado geral, 40% dos animais relacionados ao grupo A apresentavam estado geral regular/péssimo, comparado a 15,1% dos animais do grupo B. Tal diferença poderia ser explicada pelo fato de que no início da epizootia, o tempo até a primeira consulta era maior devido ao desconhecimento sobre a doença por parte dos tutores. Portanto, esses animais chegavam ao primeiro atendimento clínico com a doença em estágio mais avançado, e conseqüentemente, apresentaram maior tempo de tratamento quando comparados ao grupo B. No entanto, ao comparar de forma geral o perfil clínico e epidemiológico dos gatos relacionados aos grupos A e B, observa-se que estes apresentam características semelhantes. Adicionalmente, os dados clínicos e epidemiológicos descritos em outros estudos com gatos diagnosticados nos primeiros 10 anos da epizootia foram semelhantes aos dados dos gatos relacionados ao grupo A incluídos neste estudo^{27,55}, sugerindo que a espécie *S. brasiliensis* era o agente etiológico da esporotricose felina desde o início da epizootia.

Não foram observadas diferenças entre os perfis clínico-epidemiológico, bem como no perfil molecular dos isolados de *S. brasiliensis* na principal região enzoótica de esporotricose do mundo atualmente. Porém, estudos com um maior número de isolados devem ser realizados para confirmar a hipótese de ocorrência de uma única cepa circulante no Rio de Janeiro.

No presente estudo em 31 isolados foi detectada uma pequena variação intraespecífica, todos pertencentes ao grupo B. O estudo pioneiro sobre a caracterização de isolados clínicos de

Sporothrix spp. oriundos de gatos também descreveu a ocorrência de variação intraespecífica entre os mesmos¹². Entretanto, nos 15 isolados da região metropolitana do Rio de Janeiro incluídos no presente estudo essa variação não foi detectada. A descrição de variação intraespecífica também foi observada em isolados clínicos de *S. brasiliensis* provenientes de gatos de São Paulo³⁵. Variações intraespecíficas entre isolados clínicos também foram descritas em estudos prévios com isolados humanos⁶¹ e felinos da mesma região¹⁶.

Foi possível observar a associação entre os isolados sem variação intraespecífica e as variáveis clínicas estado geral e linfadenomegalia. A presença de linfadenomegalia demonstra reação do organismo a infecção fúngica⁶², o que pode indicar cepas mais virulentas. Porém, há a necessidade da realização de estudos sobre virulência em isolados do gênero *Sporothrix* oriundos de animais para confirmar essa hipótese. As causas para ocorrência dessas variações intraespecíficas observadas nos isolados de *S. brasiliensis* oriundos de gatos necessitam mais bem compreendidas. Em relação a possíveis diferenças de manejo clínico-terapêutico entre os períodos dos isolados estudados, destaca-se a maior frequência do uso do iodeto de potássio no tratamento da esporotricose em gatos nos primeiros anos da presente década no Rio de Janeiro. É sabido que o iodo exerce ação direta sobre a fase de levedura de *Sporothrix* spp.⁶³, portanto sugerimos a investigação da possível ocorrência de variações pontuais nos isolados de *S. brasiliensis* e o uso deste medicamento.

A caracterização de isolados de *Sporothrix* spp. por meio de técnicas moleculares em isolados clínicos provenientes de gatos do início da epidemia ainda não havia sido realizada. Lamentavelmente, uma das limitações do presente estudo é a existência de poucos isolados clínicos armazenados provenientes de animais da epizootia do Rio de Janeiro desse período, o que ratifica a importância dos achados aqui apresentados.

É importante continuar os estudos de epidemiologia molecular visando à identificação de novas espécies do gênero *Sporothrix* que possam estar circulando entre os animais, uma vez que outras espécies, além de *S. brasiliensis*, circulam entre o ser humano e o cão oriundos da mesma região. A PCR T3B *fingerprinting* é uma técnica simples, rápida, de baixo custo e confiável para a caracterização em nível de espécie, porém apresenta limitações, principalmente para elucidar e compreender melhor as variações intraespecíficas encontradas nesse estudo. Dessa forma, sugerimos que estudos futuros sejam realizados com outras metodologias moleculares como o sequenciamento total do genoma (WGS). Esta técnica permitirá um avanço no estudo da

epidemiologia molecular, ampliando o conhecimento sobre os isolados de *Sporothrix* spp. oriundos de animais que circulam nas áreas enzoóticas, e consequentemente auxiliando na elaboração de estratégias efetivas para prevenção e controle da esporotricose.

Os resultados sugerem que *S. brasiliensis* seja a única espécie associada à esporotricose felina no Rio de Janeiro desde o início da epizootia em 1998, apresentando pouca variação intraespecífica.

Métodos

Isolados

Neste estudo foram incluídos 119 isolados de *Sporothrix* spp. provenientes de uma coorte de gatos com esporotricose atendidos no Laboratório de Pesquisa Clínica em Dermatozoonoses em Animais Domésticos (Lapclin-Dermzoo)/Instituto Nacional de Infectologia Evandro Chagas (INI)/Fiocruz, Rio de Janeiro, Brasil, entre 1998 e 2018. Os isolados de *Sporothrix* spp. foram divididos em dois grupos: o **grupo A** constituído por 20 isolados viáveis do período de 1998 a 2008 (10 primeiros anos da epidemia de esporotricose zoonótica no Rio de Janeiro) sob a guarda do Laboratório de Micologia (INI/Fiocruz) e o **grupo B** constituído por 99 isolados viáveis, obtidos no período de 2013 a 2018, sob a guarda do Lapclin-Dermzoo/INI/Fiocruz.

Dados clínicos e epidemiológicos

Os dados clínicos e epidemiológicos foram obtidos a partir da revisão dos prontuários dos gatos. As variáveis clínicas analisadas foram: estado geral, presença de lesões cutâneas, distribuição das lesões cutâneas, ocorrência de linfadenomegalia, presença de sinais respiratórios, presença de lesões em mucosa e desfecho. De acordo com a distribuição das lesões cutâneas, os gatos foram classificados em três grupos: L1 (lesões cutâneas e/ou mucosas em um local), L2 (lesões cutâneas e/ou mucosas em dois locais não adjacentes) e L3 (lesões cutâneas e/ou mucosas em três ou mais locais não adjacentes)²⁷. Foram avaliadas as seguintes variáveis epidemiológicas: município de residência, *status* reprodutivo (gato inteiro ou castrado), sexo, raça e acesso do gato ao ambiente extradomiciliar. Para fins deste estudo, os municípios de residência dos gatos foram

agrupados em quatro áreas: Capital (Rio de Janeiro), Metropolitana I (Belford Roxo, Duque de Caxias, Mesquita, Nova Iguaçu, Queimados e São João de Meriti), Metropolitana II (São Gonçalo) e Baixada Litorânea (Araruama, Cabo Frio e Maricá).

Os gatos com esporotricose incluídos neste estudo foram provenientes de outros estudos aprovados pela Comissão de Ética no Uso de Animais da Fiocruz (CEUA/Fiocruz).

Avaliação da viabilidade das cepas e análise molecular

Para a realização da PCR T3B *fingerprinting*, os isolados foram retirados do leite desnatado a 10% ou da solução salina estéril e foram subcultivados em meio PDA (Difco™; Becton, Dickinson and Company, Sparks MD EUA) a 25°C²⁰ a fim de verificar a viabilidade macro e microscópica de cada isolado.

A extração do DNA genômico foi realizada de colônias filamentosas com crescimento de 14 dias cultivados em meio PDA, utilizando clorofórmio: álcool isoamílico (24:1), de acordo com protocolo previamente descrito²⁰. A quantificação do DNA foi realizada por espectrofotometria, utilizando Nano Drop™ (GE Healthcare), e diluído para uma concentração de 25ng.

Para a hibridização do DNA genômico foi utilizado primer universal T3B (5'-AGGTCGCGGGTTCGAATCC-3') visando distinguir as espécies do gênero *Sporothrix*, além de avaliar a similaridade genética^{61,64}. O DNA das cepas de referência de *S. brasiliensis* (IPEC16490), *S. globosa* (IPEC27135), *S. mexicana* (MUM11.02) e *S. schenckii* (IPEC27722) foram utilizados como controles. Para o preparo do *mix* da reação da PCR utilizou-se 2,5 µL *buffer* 10x com KCl, 0,5 µL de dNTP a 0,2mM, 2 µL de MgCl₂ a 50mM, 0,2 µL de *platinum* TAQ DNA polimerase, 1 µL do *primer* T3B, completando o volume de 21 µL do *mix* para cada amostra.

Sucintamente, as condições para a hibridização realizada no termociclador, Veriti™ 96-Well Thermal Cycler (Applied Biosystems), foram: desnaturação inicial a 95°C por 10 minutos, seguida por 36x (desnaturação de 30 segundos a 95°C, hibridização a 52°C por 30 segundos, extensão por 1 minuto e 20 segundos a 72°C) e extensão final por 10 minutos a 72°C.

A amplificação foi confirmada pela visualização dos amplicons após a eletroforese em gel de agarose a 1,2% (AgaroseUltra-Pure – Invitrogen) em TBE 0,5X (Tris 0.1M, ácido bórico 0.09M, EDTA 0.001 M, pH 8.4). Seis microlitros do produto da PCR foram adicionados em cada

“slot” do gel, e a eletroforese foi conduzida a 70V por 90 minutos. Posteriormente, o gel foi corado com brometo de etídio (0,5 µg/mL) por 30 minutos e lavado com água destilada por mais 30 minutos antes de ser examinado em UV transiluminador – Hoefer Scientific Inc. Esta técnica gera bandas distintas para cada espécie do gênero *Sporothrix*, permitindo assim, a diferenciação entre elas⁶⁴.

Os perfis da PCR T3B *fingerprinting* de cada grupo foram analisados utilizando software Bionumerics (version 5.1; Applied Maths BVBA, Sint-Martens Latem, Belgium). Coeficientes de similaridade foram calculados usando o algoritmo Dice e a análise de cluster foi realizada por meio do método de grupo pareado não ponderado usando médias aritméticas (UPGMA).

Análise estatística

A análise exploratória dos dados foi realizada por meio da distribuição de frequência das variáveis categóricas e medidas-resumo (mediana, mínimo e máximo) das variáveis quantitativas. Para verificação de associação entre as variáveis categóricas foi utilizado o teste qui-quadrado de Pearson. Para verificar diferenças entre os grupos quanto aos tempos de tratamento e início de lesões foi empregado o teste não-paramétrico de Mann-Whitney. P-valores < 0,05 indicaram associações significativas nos testes estatísticos. Devido ao tamanho amostral, foram fornecidos intervalos de confiança de 95% para as proporções. Todas as análises foram estratificadas segundo os grupos e realizadas no software R versão 3.6.1⁶⁵.

Referências

1. Lopes-Bezerra, L.M. *et al.* Sporotrichosis between 1898 and 2017: The evolution of knowledge on a changeable disease and on emerging etiological agents. *Medical Mycology*. **56**, S126–S143 (2018).
2. Pereira, S.A. *et al.* The epidemiological scenario of feline sporotrichosis in Rio de Janeiro, State of Rio de Janeiro, Brazil. *Rev. Soc. Bras. Med. Trop.* **47**, 392-393 (2014).
3. Gremião, I.D.F., Miranda, L.H.M, Reis, E.G., Rodrigues, A.M. & Pereira, S.A. Zoonotic epidemic of sporotrichosis: cat to human transmission. *PLoS Pathog.* **13**, e1006077 (2017).

4. Lopez-Romero, E. *et al.* *Sporothrix schenckii* complex and sporotrichosis, an emerging health problem. *Future Microbiol.* **6**, 85-102 (2011).
5. Marimon, R., Gene, J., Cano, J., Trilles, L., Santos-Lazera, M. & Guarro, J. Molecular phylogeny of *Sporothrix schenckii*. *J Clin Microbiol.* **44**, 3251-3256 (2006).
6. Marimon, R. *et al.* *Sporothrix brasiliensis*, *S. globosa*, and *S. mexicana*, three new *Sporothrix* species of clinical interest. *J Clin Microbiol.* **45**, 3198-3206 (2007).
7. Marimon, R., Gene, J., Cano, J. & Guarro, J. *Sporothrix luriei*: a rare fungus from clinical origin. *Med Mycol.* **46**, 621-625 (2008).
8. Romeo, O., Scordino, F. & Criseo, G. New insight into molecular phylogeny and epidemiology of *Sporothrix schenckii* species complex based on calmodulin-encoding gene analysis of Italian isolates. *Mycopathologia.* **172**, 179-186 (2011).
9. Rodrigues, A.M., Choappa, R.C., Fernandes, G.F., Hoog, G.S. & Camargo, Z.P. *Sporothrix chilensis* sp. nov. (Ascomycota: Ophiostomatales), a soil-borne agent of human sporotrichosis with mild-pathogenic potential to mammals. *Fungal Biology.* 246-264 (2016).
10. Rodrigues, A.M., Terra, P.P.D., Gremião, I.D.F., Pereira, S.A., Orofino-Costa, R. & Camargo, Z.P. The threat of emerging and re-emerging pathogenic *Sporothrix* species. *Mycopathologia*, <https://doi.org/10.1007/s11046-020-00425-0> (2020).
11. De Beer, Z.W., Duong, T.A. & Wingfield, M.J. The divorce of *Sporothrix* and *Ophiostoma*: solution to a problematic relationship. *Study Mycol.* **83**, 165 (2016).
12. Rodrigues, A.M., Teixeira, M.M. & Hoog, G.S. Phylogenetic analysis reveals a high prevalence of *Sporothrix brasiliensis* in feline sporotrichosis outbreaks. *PLoS Negl. Trop. Dis.* **6**, 1-14 (2013).
13. Kano, R., Okubo, M., Siew, H.H., Kamata, H. & Hasegawa, A. Molecular typing of *Sporothrix schenckii* isolates from cats in Malaysia. *Mycoses.* **58**, 220-224 (2015).
14. Han, H.S., Kano, R., Chen, C. & Noli, C. Comparison of two in vitro antifungal sensitivity tests and monitoring during therapy of *Sporothrix schenckii sensu stricto* in Malaysian cats. *Vet Dermatol.* **28**, 156-e32 (2017).
15. Siew, H.H. The current status of feline sporotrichosis in Malaysia. *Med. Mycol J.* **58E**, E107-E113 (2017).

16. Boechat, J.S. *et al.* Feline sporotrichosis: associations between clinical-epidemiological profiles and phenotypic-genotypic characteristics of the etiological agents in the Rio de Janeiro epizootic area. *Mem. Inst. Oswaldo Cruz.* **113**, 185-196 (2018).
17. Souza, E.W. *et al.* Clinical features, fungal load, coinfections, histological skin changes, and itraconazole treatment response of cats with sporotrichosis caused by *Sporothrix brasiliensis*. *Scientific Reports.* **8**, 9074 (2018).
18. Viana, P.G. *et al.* Successful treatment of canine sporotrichosis with terbinafine: case reports and literature review. *Mycopathologia.* **183**, 471-478 (2018).
19. Arrillaga-Moncrieff, I. *et al.* Different virulence levels of the species of *Sporothrix* in a murine model. *Clin. Microbiol. Infect.* **15**, 651-655 (2009).
20. Oliveira, M.M.E. *et al.* Phenotypic and molecular identification of *Sporothrix* isolates from an epidemic area of sporotrichosis in Brazil. *Mycopathol.* **172**, 257-267 (2011).
21. Córdoba, S. *et al.* Molecular identification and susceptibility profile of *Sporothrix schenckii* sensu lato isolated in Argentina. *Mycoses.* 1-8 (2018).
22. Macêdo-Sales, P.A. *et al.* Domestic feline contribution in the transmission of *Sporothrix* in Rio de Janeiro State, Brazil: a comparison between infected and non-infected populations. *BMC Veterinary Research.* **14**, 1-10 (2018).
23. Etchecopaz, A.N. *et al.* Sporotrichosis caused by *Sporothrix brasiliensis* in Argentina: case report, molecular identification and in vitro susceptibility pattern to antifungal drugs. *J Mycol Med.* [https://doi: 10.1016/j.mycmed.2019.100908](https://doi.org/10.1016/j.mycmed.2019.100908) (2019).
24. Barros, M.B., Almeida-Paes, R., & Schubach, A.O. *Sporothrix schenckii* and Sporotrichosis. *Clin Microbiol Reviews.* **24**, 633-654 (2011).
25. Gutierrez-Gualhardo, M.C., Freitas, D.F.S., Valle, A.C.F., Almeida-Paes, R., Oliveira, M.M.E., & Zancopé-Oliveira R.M. Epidemiological aspects of sporotrichosis epidemic in Brazil. *Curr Fungal Infect Rep.* **9**, 238-245 (2015)
26. Gremião, I.D.F., Oliveira, M.M.E., Miranda, L.H.M., Freitas, D.F.S. & Pereira, S.A. Geographic expansion of sporotrichosis, Brazil. *Emerg Infect Dis.* <https://doi.org/10.3201/eid2603.190803> (2020).
27. Schubach, T.M. *et al.* Evaluation of an epidemic of sporotrichosis in cats: 347 cases (1998-2001). *J. Am. Vet. Med. Assoc.* **224**, 1623-1629 (2004).

28. Rodrigues, A.M., Hoog, G.S. & Camargo, Z.P. Emergence of pathogenicity in the *Sporothrix schenckii* complex. *Med Mycol.* **51**, 405-412 (2013).
29. Yu, X., Wan, Z., Zhang, Z., Li, F., Li, R. & Liu, X. Phenotypic and molecular identification of *Sporothrix* isolates of clinical origin in Northeast China. *Mycopathologia.* **176**, 67–74 (2013)
30. Almeida-Paes, R. et al. Sporotrichosis in Rio de Janeiro, Brazil: *Sporothrix brasiliensis* is associated with atypical clinical presentations. *PLoS Negl. Trop. Dis.* **8**, e3094; 10.1371/journal.pntd.0003094 (2014).
31. Camacho, E., León-Navarro, I., Rodríguez-Brito, S., Mendoza, M. & Niño-Vega, G.A. Molecular epidemiology of human sporotrichosis in Venezuela reveals high frequency of *Sporothrix globosa*. *BMC Infectious Diseases.* **15**, 94 (2015).
32. Mahmoudi, S., Zaini, F., Kordbacheh, P., Safara, M. & Heidari, M. *Sporothrix schenckii* complex in Iran: molecular identification and antifungal susceptibility. *Medical Mycology.* **54**, 593–599 (2016).
33. Oliveira, D.C. et al. Antifungal susceptibilities of *Sporothrix albicans*, *S. brasiliensis*, and *S. luriei* of the *S. schenckii* complex identified in Brazil. *J Clin Microbiol.* **49**, 3047-3049 (2011).
34. Oliveira, M.M.E., Maifrede, S.B., Ribeiro, M.A. & Zancopé-Oliveira, R.M. Molecular identification of *Sporothrix* species involved in the first familial outbreak of sporotrichosis in the state of Espírito Santo, southeastern Brazil. *Mem Inst Oswaldo Cruz.* **108**, 936-938 (2013).
35. Montenegro, H. et al. Feline sporotrichosis due to *Sporothrix brasiliensis*: an emerging animal infection in São Paulo, Brazil. *BMC Vet. Res.* **10**, 269 (2014).
36. Sanchotene, K.O. et al. *Sporothrix brasiliensis* outbreaks and the rapid emergence of feline sporotrichosis. *Mycoses.* **58**, 652-658 (2015).
37. Brilhante, R.S.N. et al. In vitro susceptibility of antifungal drugs against *Sporothrix brasiliensis* recovered from cats with sporotrichosis in Brazil. *Medical Mycology.* **54**, 275-279 (2016).
38. Moussa, T.A.A. et al. Origin and distribution of *Sporothrix globosa* causing sapronoses in Asia. *J Med Microbiol.* DOI 10.1099/jmm.0.000451 (2017).

39. Waller, S.B. *et al.* Polar *Origanum vulgare* (Lamiaceae) extracts with antifungal potential against *Sporothrix brasiliensis*. *Medical Mycology*. **56**, 225-233 (2018).
40. Duangkaew, L., Yurayart, C., Limsivilai, O., Chen, C. & Kasorndorkbua, C. Cutaneous sporotrichosis in a stray cat from Thailand. *Med Mycol Case Rep*. **23**, 46-49 (2019).
41. Makri, N., Paterson, G.K., Gregge, F., Urquhart, C. & Nuttall, T. First case of cutaneous sporotrichosis (*Sporothrix* species) in a cat in the UK. *J Feline Med Surg*. 1-5. DOI: 10.1177/2055116920906001 (2020).
42. Rodrigues, A. M., Hoog, G.S & Camargo, Z.P. *Sporothrix* species causing outbreaks in animals and humans driven by animal–animal transmission. *PLoS Pathog*. **12**, e1005638; 10.1371/journal.ppat.1005638 (2016).
43. Read, S.I. & Sperling L.C. Feline sporotrichosis. Transmission to man. *Arch Dermatol*. **118**, 429-431 (1982).
44. Dunstan, R.W., Langham, R.F., Reinmann, K.A. & Wakenell, P.S. Feline sporotrichosis: a report of five cases with transmission to humans. *J Am Acad Dermatol*. **15**, 37-45 (1986).
45. Reed, K.D., Moore, F.M., Geiger, G.E. & Stemper, M.E. Zoonotic Transmission of Sporotrichosis: Case Report and Review, *Clinical Infectious Diseases*. **16**, 384–387 (1993).
46. Rees, R. K., & Swartzberg, J. E. Feline-transmitted Sporotrichosis: A case study from California. *Dermatology Online Journal*. 17 (2011).
47. Bove-Sevilla, P.M., Mayorga-Rodrigues, J. & Hernandez-Hernandez, O. Sporotrichosis transmitted by a domestic cat. Case Report. *Med Cutan Iber Lat Am*. **36**, 33-35 (2008).
48. Rios, M.E. *et al.* Zoonotic sporotrichosis related to cat contact: first case report from Panama in Central America. *Cureus*. **10**, e2906 (2018).
49. DUARTE, J.M.G. *et al.* Esporotricosis transmitida por gato doméstico. Reporte de un caso familiar. *Rev Nac*. **9**, 67-76 (2017).
50. Yegneswaran, P.P., Sripathi, H., Bairy, I., Lonikar, V., Rao, R. & Prabhu, S. Zoonotic sporotrichosis of lymphocutaneous type in a man acquired from a domesticated feline source: report of a first case in southern Karnataka, India. *Int J Dermatol*. **48**, 1198-1200 (2009).

51. Zamri-Saad, M., Salmiyah, T.S., Jasni, S., Cheng, B.Y. & Basri, K. Feline sporotrichosis: an increasingly important zoonotic disease in Malaysia. *Vet Rec.* **127**, 480 (1990).
52. Tang, M. M. et al. Cutaneous sporotrichosis: a six-year review of 19 cases in a tertiary referral center in Malaysia. *Internat J Dermatol.* **51**, 702-708 (2012).
53. Davies, C. & Troy, G.C. Deep mycotic infections in cats. *J American Animal Hospital Assoc.* **32**, 380-391 (1996).
54. Crothers, S.L., White, S.D., Ihrke, P.J. & Affolter, V.K. Sporotrichosis: a retrospective evaluation of 23 cases seen in northern California (1987-2007). *Vet Dermatol.* **20**, 249-259 (2009).
55. Pereira, S.A. et al. Response to azolic antifungal agents for treating feline sporotrichosis. *Vet. Rec.* **166**, 290-294 (2010).
56. Madrid, I.M., Mattei, A.S., Fernandes, C.G., Nobre, M.O. & Meireles, M.C. Epidemiological findings and laboratory evaluation of sporotrichosis: a description of 103 cases in cats and dogs in southern Brazil. *Mycopathologia.* **173**, 265-273 (2012).
57. Reis, E.G. et al. Potassium iodide capsule treatment of feline sporotrichosis. *J. Feline Med. Surg.* **14**, 399-404 (2012).
58. Gremião, I.D. et al. Feline sporotrichosis: epidemiological and clinical aspects. *Med Mycol.* **53**, 15-21 (2015).
59. Reis, E.G. et al. 2016. Association of itraconazole and potassium iodide in the treatment of feline sporotrichosis: a prospective study. *Med Mycol.* **54**, 684-690 (2016).
60. Oliveira, M.M.E., Almeida-Paes, R., Muniz, M.M., Barros, M.B.L., Gutierrez-Galhardo, M.C. & Zancope-Oliveira, R.M. Sporotrichosis caused by *Sporothrix globosa* in Rio de Janeiro, Brazil: case report. *Mycopathologia.* **169**, 359-363 (2010).
61. Oliveira, M.M.E. et al. Evaluation of T3B fingerprinting for identification of clinical and environmental *Sporothrix* species. *FEMS Microbiol Lett.* **362**, 1-7 (2015).
62. Carnero, L.C.G., Pérez, N.E.L., Hernández, S.E.G., & Álvarez, J.A.M. Immunity and treatment of sporotrichosis. *J. Fungi.* **4**, 100 (2018).
63. Urabe, H. & Nagashima, T. Mechanism of antifungal action of potassium iodide on sporotrichosis. *Dermatol Int.* **8**, 36-39 (1969).
64. Oliveira, M.M.E. et al. Rapid identification of *Sporothrix* species by T3B fingerprinting. *J. Clin. Microbiol.* **50**, 2159-2162 (2012).

65. R Core Team. R: A language and environment for statistical computing. R Foundation for Statistical Computing, Vienna, Austria. URL <https://www.R-project.org/> (2019).

Agradecimentos

Gostaríamos de agradecer pelo suporte técnico do Dr. Wagner de Souza Tassinari, do Laboratório de Epidemiologia Clínica. Esse estudo foi financiado pela Coordenação de Aperfeiçoamento de Pessoal de Nível Superior - Brasil (CAPES) - Código de financiamento 001 e Fundação de Amparo à Pesquisa do Estado do Rio de Janeiro - FAPERJ [E-26/200.839/2017]. SAP teve apoio do programa Jovem Cientista do Nosso Estado 2016 (JCNE) – FAPERJ [nº: E-26/203.303/2016] e Conselho Nacional de Desenvolvimento Científico e Tecnológico (CNPq) [nº: 309657/2016-4]. MMO foi apoiado pela FAPERJ [nº: INST E-26/010.001784/2016, JCNE E-26/203.301/2017]. RCM é bolsista de produtividade do CNPq.

Contribuição dos autores

O experimento foi projetado por SAP, MMO e RA-P. SAP, MMO e RA-P garantiram financiamento. JSB, MMO e ACSM realizaram o experimento. JSB, MMO, IDFG, RCM, RVCO e SAP analisaram os dados. JSB, MMO, IDFG, RCM, RVCO e SAP escreveram o artigo. SAP e MMO supervisionaram o estudo. Todos os autores revisaram e aprovaram a versão final do artigo.

Informação adicional

Conflito de interesse: Os autores declaram não existir conflito de interesse.

7. DISCUSSÃO

No presente estudo, o enfoque principal foi a caracterização em nível de espécie dos isolados de *Sporothrix* spp. provenientes de gatos e cães com esporotricose assistidos no Lapclin-Dermzoo/INI/Fiocruz. Foram realizadas técnicas fenotípicas apenas para isolados provenientes de caninos e a PCR T3B *fingerprinting* para análise molecular de isolados oriundos de felinos e caninos. A caracterização fenotípica não foi realizada para isolados felinos, uma vez que um estudo da mesma região realizou tal caracterização e não foi possível a identificação apenas por meio do fenótipo na maioria dos isolados (BOECHAT et al., 2018). As características clínicas e epidemiológicas da população felina e canina incluída no estudo foram descritas e analisadas em conjunto com os resultados da caracterização das espécies.

A esporotricose é uma micose subcutânea, de ocorrência mundial, sendo considerada endêmica na América Latina, principalmente na região metropolitana do Rio de Janeiro, onde a primeira epidemia de esporotricose por transmissão zoonótica foi detectada no final dos anos 1990 (BARROS et al., 2011; PEREIRA et al., 2014). Os gatos são os animais mais acometidos pela esporotricose, e apresentam, por motivos ainda não totalmente conhecidos, uma alta carga fúngica em suas lesões cutâneas (MIRANDA et al., 2018a; PEREIRA et al., 2011). Essa característica faz com que esses animais sejam uma fonte de infecção de *Sporothrix* spp. e apresentem um alto potencial zoonótico (SCHUBACH et al., 2012). Já os cães são a segunda espécie animal mais acometida na endemia que ocorre na região metropolitana do Rio de Janeiro, porém a doença nesses animais é pouco descrita e estudos sobre caracterização são raros (RODRIGUES et al., 2013a; VIANA et al., 2018; WALLER et al., 2018).

Até 2007, *S. schenckii* era considerado o agente etiológico da esporotricose e a única espécie patogênica para o ser humano e os animais (SCHUBACH et al., 2005). Estudos realizados por Marimon et al. (2007, 2008a) sugeriram que *S. schenckii* não deveria ser considerada a única espécie causadora da esporotricose e propuseram quatro novas espécies. Atualmente, sete espécies fazem parte do gênero *Sporothrix*, sendo estas *S. brasiliensis*, *S. schenckii*, *S. globosa* e *S. luriei* pertencentes ao clado clínico e as espécies *S. mexicana*, *S. pallida* e *S. chilensis* do clado ambiental (RODRIGUES et al., 2020). *Sporothrix brasiliensis* é a principal espécie responsável pela ocorrência em humanos, felinos e caninos no Rio de Janeiro

(ALMEIDA-PAES et al., 2014; BOECHAT et al., 2018; RODRIGUES et al., 2013a; SOUZA et al., 2018; VIANA et al., 2018).

Desde a descrição das novas espécies do gênero *Sporothrix* em 2007, estudos têm sido conduzidos em áreas endêmicas de esporotricose com intuito principal de identificar os isolados clínicos provenientes de seres humanos e animais. De acordo com os estudos publicados sobre isolados de *Sporothrix* spp. oriundos de animais, até o momento, aproximadamente 350 isolados foram identificados ao longo dos últimos 12 anos no mundo (BOECHAT et al., 2018; BRILHANTE et al., 2016; CÓRDOBA et al., 2018; DUANGKAEW et al., 2019; ETCHECOPAZ et al., 2019; HAN et al., 2017; KANO et al., 2015; MACÊDO-SALES et al., 2018; MAKRI et al., 2020; MONTENEGRO et al., 2014; MOUSSA et al., 2017; OLIVEIRA, D. et al., 2011; OLIVEIRA et al., 2013; RODRIGUES et al., 2013a; SANCHOTENE et al., 2015; SOUZA et al., 2018; VIANA et al., 2018; WALLER et al., 2018).

Desde o início da epidemia que ocorre no Rio de Janeiro até a publicação dos resultados do estudo conduzido por Rodrigues et al. (2013a) que incluiu 15 isolados felinos da região metropolitana do Rio de Janeiro (GREMIÃO et al., 2020; PEREIRA et al., 2014), os isolados felinos eram classificados como *S. schenckii* e nenhum estudo havia caracterizado os isolados do início da epidemia até o momento. Posteriormente, outros estudos caracterizaram isolados felinos e caninos (BOECHAT et al., 2018; MACÊDO-SALES et al., 2018; SOUZA et al., 2018; VIANA et al., 2018) provenientes da mesma região, tendo detectado apenas um agente etiológico (*S. brasiliensis*) circulando entre os animais. Porém, estudos realizados com isolados humanos revelaram que outras espécies como *S. schenckii sensu stricto* e *S. globosa* (ALMEIDA-PAES et al., 2014; OLIVEIRA, M. et al., 2011) podem estar circulando na área hiperendêmica do Rio de Janeiro.

Os dados acima descritos justificaram a importância da realização da caracterização e confirmação taxonômica dos isolados felinos, uma vez que estes animais apresentam importância singular na transmissão zoonótica de *Sporothrix*. Adicionalmente, a caracterização de isolados de cães e gatos do início da epidemia que contribuirá para melhor compreensão da epidemiologia molecular da doença.

Caninos

Foi caracterizada uma amostra de 47 isolados de *Sporothrix* spp. de cães com esporotricose diagnosticados no INI/Fiocruz, Rio de Janeiro no período de 2013 e 2018. A esporotricose canina é uma doença pouco descrita quando comparada à doença em humanos e gatos. Poucos estudos da região Sul e Sudeste do Brasil caracterizaram isolados caninos, cuja espécie predominante foi *S. brasiliensis* (RODRIGUES et al., 2013a; VIANA et al., 2018, WALLER et al., 2018).

No presente estudo, após realização de técnicas fenotípicas e genotípicas utilizando a técnica de PCR T3B *fingerprinting*, a espécie encontrada na maioria dos isolados foi *S. brasiliensis*. Estudos anteriores, com isolados originados de animais no Brasil, encontraram com resultados semelhantes (BOECHAT et al., 2018; MACÊDO-SALES et al., 2018; MONTENEGRO et al., 2014; OLIVEIRA, D. et al., 2011; RODRIGUES et al., 2013a; SOUZA et al., 2018; VIANA et al., 2018; WALLER et al., 2018). Porém, um isolado foi caracterizado como *S. schenckii sensu stricto*. Este é o primeiro relato dessa espécie acometendo cães no Brasil, e o primeiro relato de outra espécie além de *S. brasiliensis* infectando animais domésticos da região metropolitana do Rio de Janeiro.

Em 44 isolados caninos (93,6%) não foi possível chegar a uma classificação taxonômica em nível de espécie somente com a caracterização fenotípica, sendo estes classificados como *Sporothrix* spp.. Esses resultados diferem de estudos realizados em humanos e felinos, nos quais foi possível caracterizar fenotipicamente a maioria dos isolados (BOECHAT et al., 2018; OLIVEIRA, M. et al., 2011; SOUZA et al., 2018). Em nosso estudo a assimilação de carboidratos realizada nos isolados (n= 44) foi sugestiva de *S. pallida* ou *S. globosa* por assimilarem apenas a sacarose, porém a presença de conídios demáceos e a termotolerância a 37°C não permitiu esta classificação. Em dois isolados houve a assimilação de ambos os açúcares, o que permitiu a classificação como *S. schenckii*, apesar da ausência de conídios triangulares. Apenas um isolado não assimilou nenhum dos açúcares testados, sendo então caracterizado como *S. brasiliensis*. Com esses dados é possível sugerir que exista uma variabilidade fenotípica entre essas espécies. Devido a esta diversidade de resultados nos testes fenotípicos, sugerimos que a identificação das espécies do gênero *Sporothrix*, utilizando apenas

testes morfológicos e fisiológicos, seja utilizada com cautela para isolados caninos, assim como em isolados humanos e felinos (OLIVEIRA, M et al., 2011; BOECHAT et al., 2018).

A caracterização das espécies dos isolados caninos foi realizada pela técnica molecular PCR T3B *fingerprinting* e estes foram classificados como *S. brasiliensis*. Sendo assim, detectamos isolados com divergências entre a identificação fenotípica e molecular, corroborando relatos de outros autores (OLIVEIRA, M. et al., 2011; ALMEIDA-PAES et al., 2014; BOECHAT et al., 2018) e discordando dos autores que afirmam que as espécies do complexo podem ser facilmente identificadas sem o auxílio de ferramentas moleculares (MARIMON et al., 2007). Esses resultados sugerem que a caracterização de espécies do gênero *Sporothrix* deve ser baseada na associação de técnicas fenotípicas e moleculares. Houve pequena variação intraespecífica entre os nossos isolados classificados como *S. brasiliensis*, e foi possível observar que a maioria dos cães que apresentaram a variação intraespecífica apresentaram falha terapêutica como desfecho, sugerindo então que mais estudos sejam realizados a fim de estudar a relação entre genótipos e fenótipos de *Sporothrix* e as características clínicas dos animais naturalmente infectados por estes fungos.

Felinos

No presente estudo, foi realizada a caracterização molecular de 119 isolados de *Sporothrix* spp. de gatos diagnosticados no INI/Fiocruz, Rio de Janeiro em dois períodos distintos entre os anos de 1998 e 2018. Até o momento, esta é a maior casuística publicada com identificação de *Sporothrix* spp. isolados de animais em um único estudo. Nas últimas duas décadas, a esporotricose zoonótica tem sido relatada principalmente no Brasil (GREMIÃO et al., 2017; RODRIGUES et al., 2016a). Entretanto, existem casos descritos em diversos países como: Estados Unidos (DUSTAN et al., 1986; READ; SPEARLING, 1982; REED et al., 1993; REES et al., 2011), México (BOVE-SEVILLA et al., 2008), Panamá (RIOS et al., 2018), Argentina (ETCHECOPAZ et al., 2019), Índia (YEGNESWARAN et al., 2009) e Malásia (TANG et al., 2012). Em todos os artigos acima citados, o animal relacionado à transmissão zoonótica foi o gato, o que torna importante estudos de epidemiologia molecular para poder entender o perfil de espécies de circulam em uma região particularmente importante em termos epidemiológicos.

O perfil clínico da população felina acometida pela esporotricose no Brasil é similar ao descrito em outros países (CROTHERS et al., 2009; DAVIES; TROY, 1996; KANO et al., 2015; HAN et al., 2017). No presente estudo, o perfil epidemiológico dos gatos com esporotricose (machos, adultos jovens, não castrados, com acesso ao ambiente extradomiciliar e sem raça definida), estão de acordo com estudos anteriores na mesma região e em outros locais do Brasil (GREMIÃO et al. 2015; MACÊDO-SALES et al., 2018; MADRID et al. 2012; PEREIRA et al. 2010, REIS et al., 2012; REIS et al., 2016; SCHUBACH et al. 2004a). Nos Estados Unidos, diferente dos nossos achados, autores relatam que a maioria dos felinos acometidos pela esporotricose são animais de raça e castrados (CROTHERS et al., 2009), o que pode ser explicado em parte devido ao fato do conceito de guarda responsável ser mais bem difundido pelo País.

As lesões mais frequentemente observadas nos gatos avaliados neste estudo foram nódulos e úlceras cutâneas, o que está de acordo com estudos anteriores (DAVIES; TROY, 1996; MADRID et al., 2010; PEREIRA et al., 2010; REIS et al., 2016; SCHUBACH et al., 2004a). A distribuição de lesões cutâneas observada neste estudo não difere dos achados de estudos sobre esporotricose felina realizados na Fiocruz até o momento (PEREIRA et al., 2010; SCHUBACH et al., 2004a; SILVA et al., 2015; SOUZA et al., 2018), que relataram uma frequência maior de animais do grupo L3 (lesões cutâneas e/ou mucosas em três ou mais locais não contíguos), seguido de L1 e L2.

A espécie *S. brasiliensis* tem sido descrita como emergente, altamente patogênica para humanos e animais, sendo relatada até o momento apenas no Brasil e Argentina (ARRILLAGA-MONCRIEFF et al., 2009; BOECHAT et al., 2018; CÓRDOBA et al., 2018; MACÊDO-SALES et al., 2018; MARIMON et al., 2007; OLIVEIRA, M. et al., 2011; RODRIGUES et al., 2013a). A única espécie encontrada no presente estudo foi *S. brasiliensis*, o que está de acordo com outros estudos realizados com isolados felinos da mesma região (BOECHAT et al., 2018; MACÊDO-SALES et al., 2018; RODRIGUES et al., 2013a; SOUZA et al., 2018). Esses resultados reforçam a hipótese de que *S. brasiliensis* provavelmente seja a única espécie que circula entre os felinos da região metropolitana do Rio de Janeiro desde o início da epizootia. Curiosamente, este achado difere de outros estudos com isolados de *Sporothrix* spp. obtidos de humanos (ALMEIDA-PAES et al., 2014; OLIVEIRA et al., 2010) e de caninos, nos quais foram identificadas, além da *S. brasiliensis*, as espécies *S. schenckii* e *S. globosa*.

Na região Sudeste do Brasil, outros autores descreveram a predominância de *S. brasiliensis* no acometimento dos gatos com esporotricose, sendo relatado casos em todos os estados da região Sudeste (BOECHAT et al., 2018; MACÊDO-SALES et al., 2018; MONTENEGRO et al., 2014; OLIVEIRA et al., 2013; RODRIGUES et al., 2013a; SOUZA et al., 2018), corroborando nossos achados. Acreditamos que esses resultados sejam basicamente devido à proximidade dos estados de São Paulo, Minas Gerais e Espírito Santo com a região endêmica do Rio de Janeiro e a possibilidade dos gatos migrarem da área endêmica para essas regiões com seus tutores.

Não foram observadas diferenças entre os perfis clínico-epidemiológicos, bem como no perfil molecular dos isolados de *S. brasiliensis* em relação às diferentes regiões do estado do Rio de Janeiro. Porém, estudos com um maior número de isolados devem ser realizados para confirmar a hipótese de ocorrência de uma única cepa circulante no Rio de Janeiro, e entender melhor a epidemiologia molecular da principal região enzoótica de esporotricose do mundo atualmente.

Todos os isolados clínicos provenientes de gatos da epizootia do Rio de Janeiro foram caracterizados como *S. brasiliensis* pela técnica da PCR T3B *fingerprinting*, sendo que em 31 isolados foi detectada uma pequena variação intraespecífica, todos oriundos do período de 2013-2018. A descrição de variação intraespecífica também foi observada em isolados clínicos de *S. brasiliensis* provenientes de gatos de São Paulo (MONTENEGRO et al., 2014). Variações entre isolados clínicos também foram descritas em estudos prévios com isolados humanos (OLIVEIRA, M. et al., 2011) e felinos da mesma região (BOECHAT et al., 2018). Foi possível observar a associação entre os isolados sem variação intraespecífica e as variáveis clínicas, estado geral e linfadenomegalia. Essas variações intraespecíficas observadas nos isolados de *S. brasiliensis* oriundos de gatos necessitam ser mais bem compreendidas, pois as causas para sua ocorrência são ainda desconhecidas.

O resultado da epidemia causada por *S. brasiliensis* no Rio de Janeiro pode ser considerado uma complexa interação patógeno-hospedeiro-ambiente, incluindo elevada susceptibilidade do gato e alta virulência do patógeno, comportamento dos gatos e introdução de *S. brasiliensis* em uma população de felinos urbanos (MONTENEGRO et al., 2014). Além disso, a recente descrição de casos atípicos de esporotricose felina causada por *S. pallida* e *S. humicola* (THOMSON et al., 2019; MAKRI et al., 2020), sugerem que as espécies do clado ambiental são

também agentes etiológicos em casos de esporotricose animal, ainda que esporadicamente. Até o momento apenas um caso felino havia sido relatado com espécies do clado ambiental, sendo esta *S. pallida* (OLIVEIRA, D. et al., 2011) e a maioria dos casos era em humanos (MORRISON et al., 2013; RODRIGUES et al., 2013b; RODRIGUES et al., 2016). Dessa forma, é importante continuar os estudos de epidemiologia molecular visando à identificação de espécies do gênero *Sporothrix* que possam estar circulando entre os animais, uma vez que outras espécies, além de *S. brasiliensis*, circulam entre ser humano e cão oriundos da mesma região. Os resultados sugerem que *S. brasiliensis* seja a única espécie associada a esporotricose felina no Rio de Janeiro desde o início da epizootia da doença em 1998.

8. CONCLUSÕES

Com base no estudo realizado, pôde-se concluir que:

1. *Sporothrix brasiliensis* é o agente etiológico da esporotricose felina na região metropolitana do Rio de Janeiro;
2. *Sporothrix brasiliensis* é o principal agente etiológico da esporotricose em cães na região metropolitana do Rio de Janeiro;
3. *Sporothrix schenckii sensu stricto* é um dos agentes etiológicos da esporotricose canina no Rio de Janeiro, embora seja em baixa frequência;
4. Para a caracterização de espécies do gênero *Sporothrix* em isolados de origem canina é necessária a utilização de técnicas moleculares;
5. Foi possível observar pequena variação genotípica nos isolados de *S. brasiliensis* oriundos de cães e gatos na epizootia de esporotricose do Rio de Janeiro;
6. Houve associação entre os isolados de *S. brasiliensis* com ausência de variações genotípicas com a ocorrência de linfadenomegalia e bom estado geral em gatos com esporotricose;
7. Não houve associação entre as variáveis clínicas e epidemiológicas dos cães com esporotricose e as variações fenotípicas e genotípicas dos isolados de *S. brasiliensis* identificados.

REFERÊNCIAS BIBLIOGRÁFICAS

ALMEIDA-PAES, R. et al. Sporotrichosis in Rio de Janeiro, Brazil: *Sporothrix brasiliensis* is associated with atypical clinical presentations. **PLoS Negl Trop Dis**, v. 8, n. 9, p. e3094, 2014.

ALMEIDA-PAES, R. et al. Phenotypic characteristic associated with virulence of clinical isolates from *Sporothrix* complex. **BioMed Research International**, p. 1-10, 2015.

ALMEIDA-PAES, R. et al. Refractory sporotrichosis due to *Sporothrix brasiliensis* in humans appears to be unrelated to in vivo resistance. **Med Mycol**, v. 55, p. 507–517, 2017.

ARAUJO, M. L. et al. Human sporotrichosis beyond the epidemic front reveals classical transmission types in Espírito Santo, Brazil. **Mycoses**, v. 58, p. 485-490, 2015.

ARAUJO, A. K. L.; SANTANA LEAL, C.A. Feline sporotrichosis in the municipality of Bezerros, Agreste Pernambucano: case report. **Pubvet**, v. 10, p.795–872, 2016.

ARENAS, R.; MILLER, D.; CAMPOS-MACIA, P. Epidemiological data and molecular characterization (mtDNA) of *Sporothrix schenckii* in 13 cases from Mexico. **Int J Dermatol**, v. 46, p. 177-179, 2007.

ARRILLAGA-MONCRIEFF, I. et al. Different virulence levels of the species of *Sporothrix* in a murine model. **Clin Microbiol Infect**, v. 15, n. 7, p. 651-655, 2009.

BARONI, F. A.; CAMPOS, S. G.; DIREITO, G. M. A cat sporotrichosis case. **Rev Bra Med Vet**, v. 20, p. 25-27, 1998.

BARROS, M. B. et al. Sporotrichosis: an emergent zoonosis in Rio de Janeiro. **Mem Inst Oswaldo Cruz**. v. 96, p. 777-779, 2001.

BARROS, M. B. et al. Cat-transmitted sporotrichosis epidemic in Rio de Janeiro, Brazil: description of a series of cases. **Clin Infect Dis**. v. 38, n. 4, p. 529-535, 2004.

BARROS, M. B.; ALMEIDA-PAES, R.; SCHUBACH, A.O. *Sporothrix schenckii* and Sporotrichosis. **Clin Microbiol Reviews**, v. 24, n. 4, p. 633-654, 2011.

BOECHAT, J. S. et al. Feline Sporotrichosis: Associations between clinical-epidemiological profiles and phenotypic-genotypic characteristics of the etiological agents in the Rio de Janeiro epizootic area. **Mem Inst Oswaldo Cruz**, v. 113, n. 3, p. 185–196, 2018.

BORBA-SANTOS, L. P. et al. Susceptibilidade of *Sporothrix brasiliensis* isolates to amphotericin B, azoles and terbinafine. **Med Mycol**, v. 53, p. 178-188, 2015.

BOVE-SEVILLA, P. M.; MAYORGA-RODRIGUES, J.; HERNANDEZ-HERNANDEZ, O. Sporotrichosis transmitted by a domestic cat. Case Report. **Med Cutan Iber Lat Am**, v. 36, p. 33-35, 2008.

BRILHANTE, R. S. N. et al. *In vitro* susceptibility of antifungal drugs against *Sporothrix brasiliensis* recovered from cats with sporotrichosis in Brazil. **Med Mycol**, v. 54, n. 3, p. 275-279, 2016.

BUSTAMANTE, B.; CAMPOS, P.E. Sporotrichosis: a forgotten disease in the drug research agenda. **Expe Rev of Anti-Infective Therap**, v. 2, n. 1, p. 85-94, 2004.

BUSTAMANTE, B.; CAMPOS, P.E. Sporotrichosis Treatment: Overview and Update. **Curr Fungal Infect Rep**, 2010.

CAFARCHIA, C. et al. Lymphocutaneous and nasal sporotrichosis in a dog from southern Italy: case report. **Mycopathologia**, v. 163, p. 75-79, 2007.

CAMACHO, E. et al. Molecular epidemiology of human sporotrichosis in Venezuela reveals high frequency of *Sporothrix globosa*. **BMC Infectious Diseases**, v. 15, p. 94, 2015.

CARVALHO, B. W. et al. Iodeto de sódio: uma alternativa de tratamento para a esporotricose felina? **Acta Sci Vet**, v. 46, p. 1618, 2018.

CHARMICHAEAL, J. W. *Chrysosporium* and some other aleuriosporic Hyphomycetes. **Can J Bot**, v. 40, p. 1137-1173, 1962.

CHAKRABARTI, A. et al. Global epidemiology of sporotrichosis. **Med Mycol**. v. 53, p. 3-14, 2015

CHAVES, A.R. et al. Treatment Abandonment in Feline Sporotrichosis – Study of 147 Cases. **Zoonoses Public Health**, v. 60, p. 149–153, 2013.

CÓRDOBA, S. et al. Molecular identification and susceptibility profile of *Sporothrix schenckii* sensu lato isolated in Argentina. **Mycoses**, p. 1-8, 2018.

CROTHERS, S. L. et al. Sporotrichosis: a retrospective evaluation of 23 cases seen in northern California (1987-2007). **Vet Dermatol**, v. 20, n. 4, p. 249-259, 2009.

CRUZ, L. C. H. et al. Isolamento do *Sporothrix schenckii* de gatos com lesões ulcerativas. In: **Anais do 12º Congresso Brasileiro de Microbiologia e 9º Congresso Latino-Americano de Microbiologia**, São Paulo, 1983.

CRUZ, L.C.H. Complexo *Sporothrix schenckii*. Revisão de parte da literatura e considerações sobre o diagnóstico e a epidemiologia. **Vet e Zootec**, v. 20, p. 8-28, 2013

DAVIES, C.; TROY, G. C. Deep mycotic infections in cats. **J Ame Animal Hospital Association**, v. 32, n. 5, p. 380-391, 1996.

DE BEER, Z. W. et al. Phy-logeny of the Ophiostoma stenoceras-*Sporothrix schenckii* complex. **Mycologia**, v. 95, p. 434-441, 2003.

DE BEURMANN, L.; GOUGEROT, H. Les sporotrichoses. Paris: **Librarie Félix Alcan**, 1912.

DE BEURMANN, L.; GOUGEROT, H.; VAUCHER. Sporotrichose expérimentale du chat. **Comptes Rendus de la Société de Biologie**. v. 66, p. 338-340, 1909.

DE MEYER, E. M. et al. Taxonomy and phylogeny of new wood- and soil-inhabiting *Sporothrix* species in the Ophiostoma stenoceras - *Sporothrix schenckii* complex. **Mycologia**. v. 100, n. 4, p. 647-661, 2008.

DE SOUZA, C. P. et al. Cryosurgery in association with itraconazole for the treatment of feline sporotrichosis. **J Fel Med Surg**, v. 18, n. 2, p. 137–143, 2016.

DIAS, N. M. et al. Sporotrichosis Caused by *Sporothrix mexicana*, Portugal. **Emerg Infect Dis**, v. 17, n. 10, p. 1975-1976, 2011.

DONADEL, K. et al. Esporotricose: revisão. **Anais Bras Dermatol**, v. 68, n. 1, p. 45-52, 1993.

DUANGKAEW, L. et al. Cutaneous sporotrichosis in a stray cat from Thailand. **Med Mycol Case Rep**, v. 23, p. 46-49, 2019.

DUARTE, J. M. G. et al. Esporotricose transmitida por gato doméstico. Reporte de un caso familiar. **Rev Nac**, v. 9, p. 67-76, 2017.

DUNSTAN, R. W. et al. Feline sporotrichosis: a report of five cases with transmission to humans. **J America Acad Dermatol**, v. 15, n. 1, p. 37-45, 1986.

ETCHECOPAZ, A. N. et al. Sporotrichosis caused by *Sporothrix brasiliensis* in Argentina: case report, molecular identification and in vitro susceptibility pattern to antifungal drugs. **J Mycol Med**, 2019. [https://doi: 10.1016/j.mycmed.2019.100908](https://doi.org/10.1016/j.mycmed.2019.100908).

FREITAS, D.; MIGLIANO, M.; ZANI NETO, L. Esporotricose - Observação de caso espontâneo em gato doméstico (*F. catus*). **Ver Facul Med Vet**, v. 5, n. 4, p. 601-604, 1956.

FREITAS, D. et al. Esporotricose em cães e gatos. **Rev Facul Med Vet**. v. 7, n. 2, p. 381-387, 1965.

FREITAS, D. F. et al. Sporotrichosis in HIV-infected patients: report of 21 cases of endemic sporotrichosis in Rio de Janeiro, Brazil. **Med Mycology**, v. 50, p. 170–178, 2012.

FREITAS, D. F. et al. Sporotrichosis: an emerging neglected opportunistic infection in HIV-infected patients in Rio de Janeiro, Brazil. **PLoS Negl Trop Dis**, v. 8, n. 8, p. e3110, 2014.

FILGUEIRA, K. D. Esporotricose na espécie canina: Relato de um caso na cidade de Mossoró, RN. **Cienc Anim Bras**, v. 10, p. 673-677, 2009.

GUARRO, J.; GENÉ, J.; STCHIGEL, A. M. Developments in Fungal Taxonomy. **Clin Microbiol Rev**, v. 12, n. 3, p. 454-500, 1999.

GREENE, C. E. Antifungal Chemotherapy In: Greene CE, editor. **Infectious Diseases of the Dog and Cat**. 4th ed: Saunders Elsevier; 2012.

GREMIÃO, I. D. F. et al. Feline sporotrichosis: epidemiological and clinical aspects. **Med Mycol**. v. 53, p. 15-21, 2015

GREMIÃO, I. D. F. et al. Treatment of refractory feline sporotrichosis with a combination of intralesional amphotericin B and oral itraconazole. **Aust Vet J**, v. 89, n. 9, p. 346-351, 2011.

GREMIÃO, I. D. F. et al. Intralesional amphotericin B in a cat with refractory localised sporotrichosis. **J Feline Med Surg**, v. 11 n. 8, p. 720-723, 2009.

GREMIÃO, I. D. F. et al. Zoonotic Epidemic of Sporotrichosis: Cat to Human Transmission. **PLoS Pathog**, p. 1-7, 2017.

GREMIÃO, I. D. F. et al. Geographic expansion of sporotrichosis, **Brazil**. **Emerg Infect Dis**, 2020. <https://doi.org/10.3201/eid2603.190803>.

GUTIERREZ-GUALHARDO, M. C. et al. Molecular epidemiology and antifungal susceptibility patterns of *Sporothrix schenckii* isolates from a cat-transmitted epidemic of sporotrichosis in Rio de Janeiro, Brazil, **Med Mycol**, v. 46, n. 2, p. 141–151, 2008.

HAN, H. S. et al.. Comparison of two in vitro antifungal sensitivity tests and monitoring during therapy of *Sporothrix schenckii sensu stricto* in Malaysian cats. **Vet Dermatol**, v. 28, p. 156-e32, 2017.

HEKTOEN, L.; PERKINS, C.F. Refractory subcutaneous abscesses caused by *Sporothrix schenckii*, a new pathogenic fungus. **J Experi Med**, v. 5, p. 77-89, 1900.

HIRANO, M. et al. A case of feline sporotrichosis. **J Vet Med Sci**, v. 68, p. 283-284, 2006.

HONSE, C. O. et al. Use of local hyperthermia to treat sporotrichosis in a cat. **Vet Rec**, v. 13, p. 208-209, 2010.

ISHIZAKI, H. et al. Mitochondrial DNA analysis of *Sporothrix schenckii* in South Africa and Australia. **Med Mycol**, v. 38, p. 433-436, 2000.

KANBE, T. et al. Rapid and specific identification of *Sporothrix schenckii* by PCR targeting the DNA topoisomerase II gene. **J Dermatol Sci**, v. 38, p. 99-106, 2005.

KANO, R. et al. Molecular typing of *Sporothrix schenckii* isolates from cats in Malaysia. **Mycoses**, v. 58, p. 220-224, 2015.

KAUFFMAN, C. A. et al. Clinical practice guidelines for the management of sporotrichosis: 2007 update by the Infectious Diseases Society of America. **Clin Infect Dis**, v. 45, n. 10, p. 1255-1265, 2007.

LARSSON, C. E. et al. Feline sporotrichosis: clinical and zoonotic aspects. **Rev Inst Med Trop S Paulo**, v. 31, p. 351-358, 1989.

LEÃO, A.; SILVA, J.; PROENÇA, M. Sur un cas de sporotrichose a *Sporotrichum Beurmanni*, observé pour la première fois chez un mulet a Rio de Janeiro. **C R Soc Biol**, v. 116, p. 1157-1158, 1934.

LEME, L. R. et al. Mycological evaluation of bronchoalveolar lavage in cats with respiratory signs from Rio de Janeiro, Brazil. **Mycoses**, v. 50, n. 3, p. 210-214, 2007.

LIN, J. et al. Mitochondrial DNA analysis of *Sporothrix schenckii* clinical isolates from China. **Mycopathologia**, v. 148, p. 69-72, 1999.

LIU, T.; ZHANG, K.; ZHOU X. Molecular identification of *Sporothrix* clinical isolates in China. **J Zhejiang Univ-Sci B (Biomed & Biotechnol)**, v. 15, n. 1, p. 100-108, 2014.

LIU, X. et al. Rapid identification of *Sporothrix schenckii* in biopsy tissue by PCR. **J Eur Acad Dermatol Venereol**, v. 27, n. 12, p. 1491-1497, 2013.

LOPES-BEZERRA, L. M. et al. Sporotrichosis between 1898 and 2017: The evolution of knowledge on a changeable disease and on emerging etiological agents. **Med Mycol**, v. 56, p. S126-S143, 2018.

LUTZ, A.; SPLENDORE, A. Sobre uma mycose observada em homens e ratos. **Rev Med São Paulo**, v. 21, p. 433-450, 1907.

MACÊDO-SALES, P. A. et al. Domestic feline contribution in the transmission of *Sporothrix* in Rio de Janeiro State, Brazil: a comparison between infected and non-infected populations. **BMC Vet Research**, v. 14, p. 1-10, 2018.

MADRID, H. et al. *Sporothrix globosa*, a pathogenic fungus with widespread geographical distribution. **Rev Iberoam Micol**, v. 26, n. 3, p. 218-222, 2009.

MADRID, I. M. et al. Epidemiological findings and laboratory evaluation of sporotrichosis: a description of 103 cases in cats and dogs in southern Brazil. **Mycopathologia**, v. 173, n. 4, p. 265-273, 2012.

MADRID, I. M. et al. Feline sporotrichosis in the southern region of Rio Grande do Sul, Brazil: clinical, zoonotic and therapeutic aspects. **Zoonoses Public Health**, v. 57, n. 2, p. 151-154, 2010.

MAHMOUDI, S. et al. *Sporothrix schenckii* complex in Iran: molecular identification and antifungal susceptibility. **Med Mycol**, v. 54, p. 593–599, 2016.

MAKRI, N. et al. First case of cutaneous sporotrichosis (*Sporothrix* species) in a cat in the UK. **J Feline Med Surg**, p. 1-5, 2020. DOI: 10.1177/2055116920906001.

MARIMON, R. et al. Molecular phylogeny of *Sporothrix schenckii*. **J Clin Microbiol**, v. 44, n. 9, p. 3251-3256, 2006.

MARIMON, R. et al. *Sporothrix brasiliensis*, *S. globosa*, and *S. mexicana*, three new *Sporothrix* species of clinical interest. **J Clin Microbiol**, v. 45, n. 10, p. 3198-3206, 2007.

MARIMON, R. et al. *Sporothrix luriei*: a rare fungus from clinical origin. **Med Mycol**, v. 46, n. 6, p. 621-625, 2008a.

MARIMON, R. et al. *In vitro* antifungal susceptibilities of five species of *Sporothrix*. **Antimicrobial Agents and Chemotherapy**, v. 52, n. 2, p. 732-734, 2008b.

MARQUES, S.A. et al. Sporotrichosis of the domestic cat (*Felis catus*): human transmission. **Rev Inst Med Trop S Paulo**, v. 35, p. 327-330, 1993.

MASCARENHAS, M. B. et al. Canine sporotrichosis: report of 15 advanced cases. **Pesq Vet Bras**, v. 38, p. 477-481, 2018.

MATRUCHOT, L. Les champignons pathogenes, agents des sporotrichoses. **Comptes Rendus de l'Academie des Sciences**, v. 150, p. 543-545, 1910.

MESA-ARANGO, A. C. et al. Phenotyping and genotyping of *Sporothrix schenckii* isolates according to geographic origin and clinical form of Sporotrichosis. **J Clin Micro-biol**, v. 40, p. 3004–3011, 2002.

MEYER, K. F.; AIRD, J. A. Various Sporotricha Differentiated by the Fermentation of Carbohydrates Studies on American Sporotrichosis. **J Infect Dis**, v. 16, n. 3, p. 399–409, 1915.

MIRANDA, L. H. M. et al. Feline sporotrichosis: Histopathological profile of cutaneous lesions and their correlation with clinical presentation. **Comp Immunol Microbiol Infect Dis**, v. 36, n. 4, p. 425-432, 2013.

MIRANDA, L. H. M. et al. Severe feline sporotrichosis associated with an increased population of CD8^{low} cells and a decrease in CD4⁺ cells. **Med Mycol**, v. 54, p. 29-39, 2016.

MIRANDA, L. H. M. et al. Evaluation of immunohistochemistry for the diagnosis of sporotrichosis in dogs. **Vet J**, v. 190, n. 3, p. 408-411, 2011.

MIRANDA, L. H. M. et al. Monitoring fungal burden and viability of *Sporothrix* spp. in skin lesions of cats for predicting antifungal treatment response. **J Fungi (Basel)**, v. 4, p. E92, 2018a.

MIRANDA, L. H. M. et al. Co-infection with feline retrovirus is related to changes in immunological parameters of cats with sporotrichosis. **PLoS ONE**, v. 13, n. 11, p. e0207644, 2018b

MONTENEGRO, H. et al. Feline sporotrichosis due to *Sporothrix brasiliensis*: an emerging animal infection in São Paulo, Brazil. **BMC Vet Res**, v. 10, n. 1, p. 269, 2014.

MORA-CABRERA, M, et al. Analysis of restriction profiles of mitochondrial DNA from *Sporothrix schenckii*. **Med Mycol**, v. 39, p. 439-444, 2001.

MORRISON, A. S. et al. An environmental *Sporothrix* as a cause of corneal ulcer. **Med Mycol**, p. 88–90, 2013.

MOUSSA, T. A. A. et al. Origin and distribution of *Sporothrix globosa* causing sapronoses in Asia. **J Med Microbiol**, 2017. DOI 10.1099/jmm.0.000451.

NEYRA, E. et al. Epidemiology of human sporotrichosis investigated by amplified fragment length polymorphism. **J Clin Microbiol**, v. 43, p. 1348-1352, 2005.

NOGUEIRA, R. H. G. et al. Relato de esporotricose felina (*Sporothrix schenckii*) com transmissão para o homem: aspectos clínicos, microbiológicos e anatomopatológicos. **Arq Bras Med Vet Zootec**, v. 47, p. 43-51, 1995.

NUNES, G. D. L. et al. Esporotricose felina no município de Itaporanga, estado da Paraíba, Brasil: relato de um caso. **Arq Cienc Vet Zool Unipar**, v. 14, p. 157-161, 2011.

OLIVEIRA, D. C. et al. Antifungal susceptibilities of *Sporothrix albicans*, *S. brasiliensis*, and *S. luriei* of the *S. schenckii* complex identified in Brazil. **J Clin Microbiol**, v. 49, n. 8, p. 3047-3049, 2011.

OLIVEIRA, M. M. E. et al. Sporotrichosis caused by *Sporothrix globosa* in Rio de Janeiro, Brazil: case report. **Mycopathologia**, 2010; 169:359–363.

OLIVEIRA, M. M. E. et al. Phenotypic and molecular identification of *Sporothrix* isolates from an epidemic area of sporotrichosis in Brazil. **Mycopathologia**. v. 172, n. 4, p. 257-267, 2011.

OLIVEIRA, M. M. E. et al. Rapid Identification of *Sporothrix* Species by T3B Fingerprinting. **J Clin Microbiol**, v. 50, n. 6, p. 2159-2162, 2012.

OLIVEIRA, M. M. E. et al. Evaluation of T3B fingerprinting for identification of clinical and environmental *Sporothrix* species. **FEMS Microbiol Lett**, v. 362, p. 1-7, 2015.

OLIVEIRA, M. M. E. et al. Molecular identification of *Sporothrix* species involved in the first familial outbreak of sporotrichosis in the state of Espírito Santo, southeastern Brazil. **Mem Inst Oswaldo Cruz**, v. 108, n. 7, p. 936-938, 2013.

OLIVEIRA, M. M. E. et al. First autochthone case of sporotrichosis by *Sporothrix globosa* in Portugal. **Diagn Microbiol Infect Dis**, v. 78, n. 4, p. 388-390, 2014.

PADHYE, A. A. et al. Fatal pulmonary sporotrichosis caused by *Sporothrix schenckii* var. *luriei* in India. **J Clin Microbiol**, v. 30, n. 9, p. 2492-2494, 1992.

PAIXÃO, A. G. et al. The difficult management of disseminated *Sporothrix brasiliensis* in a patient with advanced AIDS. **AIDS Res Ther**, v. 16, p.16, 2015.

PEREIRA, S. A. et al. The epidemiological scenario of feline sporotrichosis in Rio de Janeiro, State of Rio de Janeiro, Brazil. **Rev Soc Bras Med Trop**, v. 47, n. 3, p. 392-393, 2014.

PEREIRA, S. A.; GREMIÃO, I. D. F.; MENEZES, R. C. Sporotrichosis in animals: zoonotic transmission. In: Iracilda Zeppone Carlos. (Org.). **Sporotrichosis - new developments and future prospects**. 1ed.Suiça: Springer, v. 1, p. 83-102, 2015.

PEREIRA, S. A. et al. Sensitivity of cytopathological examination in the diagnosis of feline sporotrichosis. **J Feline Med Surg**, v. 13, n. 4, p. 220-223, 2011.

PEREIRA, S. A. et al. Response to azolic antifungal agents for treating feline sporotrichosis. **Vet Rec**, v. 166, n. 10, p. 290-294, 2010.

PEREIRA, S. A. et al. Aspectos terapêuticos da esporotricose felina. **Acta Sci Vet**, v. 37, n. 4, p. 331-341, 2009.

PUPO, J. A. Frequência da Sporotricose em São Paulo. **Annaes Paulista de Medicina e Cirurgia**, v. 8, n. 3, p. 53-68, 1917.

READ, S. I.; SPERLING, L. C. Feline sporotrichosis. Transmission to man. **Arch Dermatol**, v. 118, p. 429-431, 1982.

REED, K. D. et al. Zoonotic Transmission of Sporotrichosis: Case Report and Review. **Clinical Infectious Diseases**, v. 16, p. 384–387, 1993.

REES, R. K.; SWARTZBERG, J. E. Feline-transmitted Sporotrichosis: A case study from California. **Dermatol Online J**, 17, 2011.

REIS, E. G. et al. Potassium iodide capsule treatment of feline sporotrichosis. **J Feline Med Surg**, v. 14, n. 6, p. 399-404, 2012.

REIS, E. G. et al. Association of itraconazole and potassium iodide in the treatment of feline sporotrichosis: a prospective study. **Med Mycol**, v. 54, n. 7, p. 684-90, 2016.

REIS, R. S. et al. Molecular characterization of *Sporothrix schenckii* isolates from humans and cats involved in the sporotrichosis epidemic in Rio de Janeiro, Brazil. **Mem Inst Oswaldo Cruz**, v. 104, p. 769–774, 2009.

RIPPON, J. Sporotrichosis. In: Rippon J, editor. *Medical Mycology - The Pathogenic Fungi and the Pathogenic Actinomycetes*. 3rd ed. Philadelphia: W. B. Saunders Company. p. 325-352, 1988.

RIOS, M. E. et al. Zoonotic sporotrichosis related to cat contact: first case report from Panama in Central America. **Cureus**, v. 10, p. e2906, 2018.

ROCHA, R. F. D. B. et al. Refractory feline sporotrichosis treated with itraconazole combined with potassium iodide. **J Small Anim Pract**, v. 59, p. 720-721, 2018.

RODRIGUES, A. M. et al. *Sporothrix schenckii* sensu stricto isolated from soil in an armadillo's burrow. **Mycopathologia**, v. 177, p. 199–206, 2014a.

RODRIGUES, A. M.; HOOG, G. S.; CAMARGO, Z. P. Emergence of pathogenicity in the *Sporothrix schenckii* complex. **Med Mycol**, v. 51, p. 405-412, 2013b.

RODRIGUES, A. M.; HOOG, G. S.; CAMARGO, Z. P. Genotyping species of the *Sporothrix schenckii* complex by PCR-RFLP of calmodulin. **Diagn Microbiol Infect Dis**, v. 78, p. 383-387, 2014b.

RODRIGUES, A. M. et al. Phylogenetic analysis reveals a high prevalence of *Sporothrix brasiliensis* in feline sporotrichosis outbreaks. **PLoS Negl Trop Dis**, v. 55 p. 233-4, 2013a.

RODRIGUES, A. M.; HOOG, G. S.; CAMARGO, Z. P. *Sporothrix* species causing outbreaks in animals and humans driven by animal–animal transmission. **PLoS Pathog**, v. 12, p. e1005638, 2016a.

RODRIGUES, A. M. et al. *Sporothrix chilensis* sp. nov. (Ascomycota: Ophiostomatales), a soil-borne agent of human sporotrichosis with mild-pathogenic potential to mammals. **Fungal Biology**, p. 246-264, 2016b.

RODRIGUES, A. M. et al. The threat of emerging and re-emerging pathogenic *Sporothrix* species. **Mycopathologia**, 2020. <https://doi.org/10.1007/s11046-020-00425-0>

ROMEO, O.; SCORDINO, F.; CRISEO, G. New insight into molecular phylogeny and epidemiology of *Sporothrix schenckii* species complex based on calmodulin-encoding gene analysis of Italian isolates. **Mycopathologia**, v. 172, p. 179 – 186, 2011.

ROSSER, E.; DUNSTAN, R. Sporotrichosis. In: Greene CE, editor. **Infectious diseases of the dog and cat**. 3rd ed. Philadelphia: Saunders Elsevier, 2006.

ROSSI, C. N; ODAGUIRI, J.; LARSSON, C. E. Retrospective assessment of the treatment of sporotrichosis in cats and dogs using itraconazole. **Acta Sci Vet**, v. 41, p. 1-5, 2013.

SANCHOTENE, K. O. et al. *Sporothrix brasiliensis* outbreaks and the rapid emergence of feline sporotrichosis. **Mycoses**, v. 58, p. 652-658, 2015.

SANFORD, S. E. Ontario. Persistent sporotrichosis in a dog. **Can Vet J**, v. 33, n. 12, p. 826, 1992.

SCHENCK, B. On refractory subcutaneous abscesses caused by a fungus possibly related to the *Sporotricha*. **Johns Hopkins Hospital Bulletin**, v. 240, n. 93, p. 286-290, 1898.

SCHEUFEN, S. et al. Clinical manifestation of an amelanotic *Sporothrix schenckii* complex isolate in a cat in Germany. **JMM Case Rep**, v.2, 2015

SCHUBACH, T. M. et al. *Sporothrix schenckii* isolated from domestic cats with and without sporotrichosis in Rio de Janeiro, Brazil. **Mycopathologia**, v. 153, n. 2, p. 83-86, 2002.

SCHUBACH, T.M.; MENEZES, R.C.; WANKE, B. Sporotrichosis. In: Greene EC. **Infectious diseases of the dog and cats**. 4th ed. Missouri: Elsevier; p. 645-650, 2012.

SCHUBACH, A. O.; SCHUBACH, T. M. P.; BARROS, M. B. L. Epidemic cat-transmitted sporotrichosis. **N Engl J Med**, v. 353, p. 1185-1186, 2005.

SCHUBACH, T. M. et al. Evaluation of an epidemic of sporotrichosis in cats: 347 cases (1998-2001). **J Am Vet Med Associa**, v. 224, n. 10, p. 1623-1629, 2004a.

SCHUBACH, T. M. et al. Canine sporotrichosis in Rio de Janeiro, Brazil: clinical presentation, laboratory diagnosis and therapeutic response in 44 cases (1998-2003). **Med Mycol**, v. 44, n. 1, p. 87-92, 2006.

SCHUBACH, T. M. P. et al. Haematogenous spread of *Sporothrix schenckii* in cats with naturally acquired sporotrichosis. **J Small Anim Pract**, v. 44, n. 9, p. 395-398, 2003a.

SCHUBACH, T. M. P. et al. Pathology of sporotrichosis in 10 cats in Rio de Janeiro. **Vet Rec**, v. 152, n. 6, p. 172-175, 2003b.

SCHUBACH, T. M. P. et al. Isolation of *Sporothrix schenckii* from the nails of domestic cats (*Felis catus*). **Med Mycol**, v. 39, n. 1, p. 147-149, 2001.

SCHUBACH, T. M. P. et al. *Sporothrix schenckii* isolation from blood clot of naturally infected cats. **Bra J Vet Resear Anim Sci**. v. 41, n. 6, p. 404-408, 2004b.

SCHUBACH, T. M. P.; SCHUBACH, A. O. Esporotricose em Cães e Gatos. In.: **Rev Clin Vet**, v. 29, n. 5, 2000.

SIEW H. H. The current status of feline sporotrichosis in Malaysia. **Med Mycol J**, v. 58E, p. E107-E113, 2017.

SILVA-VERGARA, M. L. et al. Disseminated *Sporothrix brasiliensis* infection with endocardial and ocular involvement in an HIV-infected patient. **Am J Trop Med Hyg**, v. 86, p. 477-480, 2012.

SILVA, M. B. et al. Esporotricose urbana: epidemia negligenciada no Rio de Janeiro, Brasil. **Cad Saúde Pública**, v. 28, n. 10, p. 1867-1880, 2012.

SILVA, J. N. et al. Diagnostic accuracy assessment of cytopathological examination of feline sporotrichosis. **Med. Mycol.** v. 53, p. 880-884, 2015.

SILVA, G. M. et al. Surto de esporotricose felina na região metropolitana do Recife. **Pesq Vet Bras**, v. 38, p. 1767-1771, 2018.

SILVA, J. N. et al. Comparison of the sensitivity of three methods for the early diagnosis of sporotrichosis in cats. **J Comp Path**, v. 160, p. 72-78, 2018.

SINGER, J. I.; MUNCIE, J. E. Sporotrichosis; etiologic considerations and report of additional cases from New York. **New York State J Med**, v. 52, p. 2147-2153, 1952.

SOUZA, E. W. et al. Clinical features, fungal load, coinfections, histological skin changes, and itraconazole treatment response of cats with sporotrichosis caused by *Sporothrix brasiliensis*. **Scientific Reports**, v. 8, p. 9074, 2018.

ST-GERMAIN, G.; SUMMERBELL, R. Identifying filamentous fungi. In: **A clinical laboratory handbook**. California: Star Publishing Company, 1996.

SUZUKI, K.; KAWASAKI, M.; ISHIZAKI, H. Analysis of restriction profiles of mitochondrial DNA from *Sporothrix schenckii* and related fungi. **Mycopathologia**, v. 103, p. 147-151, 1988.

SYKES, J. E. et al. Itraconazole for treatment of sporotrichosis in a dog residing on a Christmas tree farm. **J Am Vet Med Assoc**, v. 218, p. 1440-1443, 2001.

TANG, M. M. et al. Cutaneous sporotrichosis: a six-year review of 19 cases in a tertiary referral center in Malaysia. **Internat J Dermatol**, v. 51, p. 702-708, 2012.

TAKEDA, Y.; KAWASAKI, M.; ISHIZAKI, H. Phylogeny and molecular epidemiology of *Sporothrix schenckii* in Japan. **Mycopathologia**, v. 116, p. 9-14, 1991.

THOMSON, J. et al. An atypical cause of sporotrichosis in a cat. **Med Mycol Case Report**, v. 23, p. 72-76, 2019.

VASQUEZ-DEL-MERCADO, E.; ARENAS, R.; PADILLA-DESGARENES, C. Sporotrichosis. **Clin Dermatol**, v. 30, n. 4, p. 437-443, 2012.

VIANA, P. G. et al. Successful Treatment of Canine Sporotrichosis with Terbinafine: Case Reports and Literature Review. **Mycopathologia**, v. 183, p. 471-478, 2018.

WALLER, S. B. et al. Polar *Origanum vulgare* (Lamiaceae) extracts with antifungal potential against *Sporothrix brasiliensis*. **Medical Mycology**, v. 56, p. 225-233, 2018.

WATANABE, S. et al. RFLP analysis of the internal transcribed spacer regions of *Sporothrix schenckii*. **Nihon Ishinkin Gakkai Zasshi**, v. 45, p. 165-175, 2004.

YAMADA, K. et al. Cutaneous sporotrichosis treatment with potassium iodide: a 24 year experience in São Paulo State, Brazil. **Rev Inst Med Trop**, v. 53, n. 2, p. 89-93, 2011.

YEGNESWARAN, P. P. et al. Zoonotic sporotrichosis of lymphocutaneous type in a man acquired from a domesticated feline source: report of a first case in southern Karnataka, India. **Int J Dermatol**, v. 48, p. 1198-1200, 2009.

YU, X. et al. Phenotypic and molecular identification of *Sporothrix* isolates of clinical origin in Northeast China. **Mycopathologia**, v. 176, p. 67-74, 2013.

ZAMRI-SAAD, M. et al. Feline sporotrichosis: an increasingly important zoonotic disease in Malaysia. **Vet Rec**, v. 127, n. 19, p. 480, 1990.

ZANCOPE-OLIVEIRA, R. M. et al. New diagnostic applications in sporotrichosis. In: **Skin biopsy perspectives**. Rijeka: InTech Europe, p. 53-72, 2011.

ZHANG, Z. et al. Variation in genotype and higher virulence of a strain of *Sporothrix schenckii* causing disseminated cutaneous sporotrichosis. **Mycopathologia**, v. 172, p. 439-446, 2011.

ZHANG, Y. et al. Phylogeography and evolutionary patterns in *Sporothrix* spanning more than 14.000 human and animal case reports. **Persoonia**, p. 1-20, 2015.

ZHANG, Z. et al. Genotyping of *Sporothrix schenckii* by analysis of ribosomal DNA regions. **Mycoses**, v. 49, p. 305-310, 2006.

ZHANG, M. et al. Development and evaluation of a real-time polymerase chain reaction for fast diagnosis of sporotrichosis caused by *Sporothrix globosa*, **Med Mycol**, v. 58, n. 1, p. 61–65, 2020.

ZHOU, X. et al. Global ITS diversity in the *Sporothrix schenckii* complex. **Fungal Diversity**, v. 66, n. 1, p. 153-165, 2014.