

F0007④

ANNO I


TOMO I

BOLETIM  
DO  
INSTITUTO OSWALDO CRUZ

SUPPLEMENTO DAS MEMORIAS

Janeiro de 1921

Fasciculo I



MANGUINHOS

RIO DE JANEIRO  
TYPOGRAPHIA LEUZINGER

16924

1921

BOLETIM  
DO  
INSTITUTO OSWALDO CRUZ

NOTAS DE ANATOMIA PATHOLOGICA  
SOBRE UM CASO DE ARTERIO-SCLEROSE  
MUITO ACCENTUADA

Pelo Dr. CEZAR GUERREIRO

A distribuição das lesões no processo de arterio-sclerose não obedece a uma regra fixa, estabelecendo-se ellas nos territorios vasculares mais diversos e muitas vezes limitando-se a partes delles, ficando outros perfeitamente indemnes. Na pratica das autopsias muitas vezes é dado encontrarem-se os vasos da base do cerebro completamente calcificados, enquanto que, os da convexidade conservam uma elasticidade mais ou menos perfeita.

Por sua relativa raridade e por sua interpretação algum tanto difficil, é digno de referencia um caso de localisação do processo de arterio-sclerose nos vasos do abdomen, dando logar a um quadro anatomo-pathologico instructivo por exprimir lesões oriundas de uma deficiencia nutritiva que a primeira vista poderiam ser filiadas a causas verdadeiraente extranhas ao factor etio-pathogenico real.

Tratava-se de um individuo de 75 annos, italiano, do serviço clinico do Dr. Sylvio Moniz. Da indagação clinica nada resultou, pois por deficiencia de tempo, não se pode apurar senão que, soffria de dôres vagas no abdomen e que tivera uma diarrhéa de sangue. Entrado num dia e fallecido na manhã seguinte, não foi possível estabelecer um diagnostico seguro, de modo que o que passamos a referir é deduzido do exame *post-mortem*, que praticamos 6. horas apóz o fallecimento.

O diagnostico anatomico foi assim firmado:

Arteriosclerosis (Truncus coeliacus). Enteritis chronica hyperplastica et acuta fibrinosa. Gastritis atrophica. Peritonitis fibrinosa

acuta levis. Nephritis chronica interstitialis (arteriosclerosis). Hypertrophia ventriculi sinistri. Thrombosis muris aortæ thoracicæ et abdominalis. Sclerosis vasorum basis cerebri. Emphysaema pulmonum. Hyperaemia hepatis. Atrophia pancreatis. Perisplenitis chronica. Infarctus fibrosus lienis. Hydrocele dupla. Melaena. Dilatatio vesicæ felleæ. Stenosis ducti choledochi. Cholelithiasis.

Como resalta do diagnostico anatomico não é, no caso, o processo limitado a um ou mais territorios do organismo, mas generalizado, sendo de maior intensidade nos vasos do abdomen, principalmente no tronco coeliaco e seus ramos, dando logar a lesões cuja interpretação clinica seria difficillima, não só na dos symptomas como tambem na explicação etiologica.

Destacaremos do protocollo da autopsia alguns dados uteis á nossa exposição.

Estomago — Apresenta na parte cardiana algumas perdas de substancia attingindo a mucosa e esta coberta por um espessamento esbranquiçado, não uniforme, saliente, por sobre ella. O restante da mucosa gastrica embebida, apresentando a grande curvatura com os vasos venosos finamente injectados.

Pela abertura do intestino verifica-se que todo o jejuno, parte do ileo e parte do duodeno apresentam as paredes bastante espessadas e a serosa de côr azulada escura, sem brilho. A mucosa mostra as villosidades salientes, é de côr escura, pardacenta, dando essas villosidades, ao tacto, a sensação de asperesa e ao mesmo tempo duma substancia quebradiça, como si fôra um tecido já endurecido pela fixação. A mucosa da parte que apresenta esse aspecto é coberta por um inducto pseudo-membranoso, leve. Não se verificam nodulos ou perdas de substancia, existindo, entretanto, em algumas partes, na mucosa de côr escura, pequenas zonas esbranquiçadas, sem contorno nitido, de tamanho variavel, não havendo, em torno, signaes de reacção. Esse aspecto que apresentam as villosidades, cessa de chôfre, numa linha nitida, no ileo, tres metros abaixo do pyloro (fig. 1). O restante do intestino, nessa porção, com a mucosa sem alterações reconheciveis.

Na retirada do pancreas verifica-se a tortuosidade da arteria splenica com o calibre muito augmentado, apresentando-se como um tubo rijo, devido á calcificação intensa de sua intima. Entre essas tortuosidades está o pancreas, extremamente reduzido de volume, com o tecido de côr branco-amarellada, sem que, ao corte, se perceba lobulação, envolvido todo elle, num tecido gorduroso frouxo (figs. 2 e 3).

Todos os vasos oriundos da aorta abdominal mantem-se entreabertos, pela secção, mostrando todos elles e principalmente o tronco coeliaco, incrustações calcareas bastante espessas e resistentes.

\*  
\* \*

Ao depararmos com tal quadro anatomico, feriu-nos a attenção o facto do processo de hyperplasia da mucosa do intestino cessar repentinamente numa linha bem limitada, sem que, para cima ou para baixo, fosse dado observar alguma alteração digna de nota. Se se tratasse de uma infecção por qualquer germen pathogenico, cuja localização fosse o tracto intestinal, a explicação de parar a lesão num limite nitido, não poderia ser dada plausivelmente, por não concorrerem para isso condições biologicas, a que estão sujeitos taes germens que desapareçam assim, numa parte do mesmo segmento do intestino, que tenha as suas funções perfectas. A coexistencia duma atrophia do pancreas, provavelmente em consequencia da falta de nutrição devida á defeituosa irrigação sanguinea, por sclerose intensa dos vasos que o alimentam, e que são ramos da arteria mesenterica superior, fez-nos pensar que identica causa deveria ter a lesão do intestino, por serem essas partes atacadas, suppridas por alguns ramos da mesma arteria mesenterica superior. Essa lesão do intestino que apresenta um caracter agudo e chronico, é pois perfectamente explicada quanto, quer ao estabelecimento da lesão chronica com o aspecto de uma enterite hyperplastica com formação de kystos, quer ao da lesão aguda com o quadro de uma enterite pseudo-membranosa, pela sclerose dos vasos nutritivos. Mal nutridas essas partes, facil foi aos germens communs da flora intestinal, pullularem, dando então logar ao estado agudo, incapaz de estabelecer-se nos segmentos do intestino com a circulação perfeita.

As preparações microscopicas nos revelaram no intestino, uma enterite hyperplastica com o formação de kystos (fig. 4) e no estomago uma gastrite com thrombose dos vasos (fig. 5) o que ainda vem dar á lesão gastrica uma causa etiologica identica.

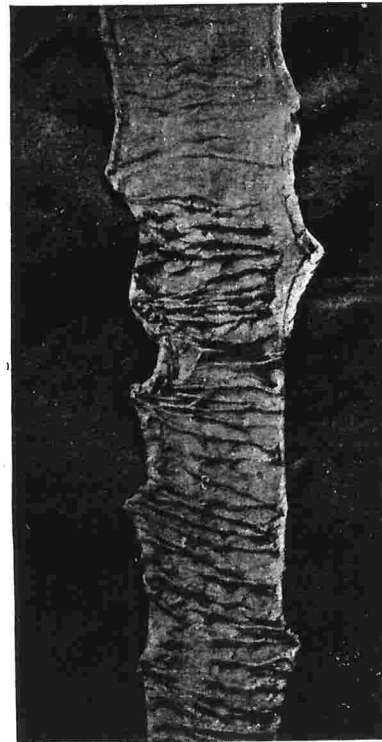


FIG. 1

Ponto do intestino no qual a lesão  
desaparece de chôfre

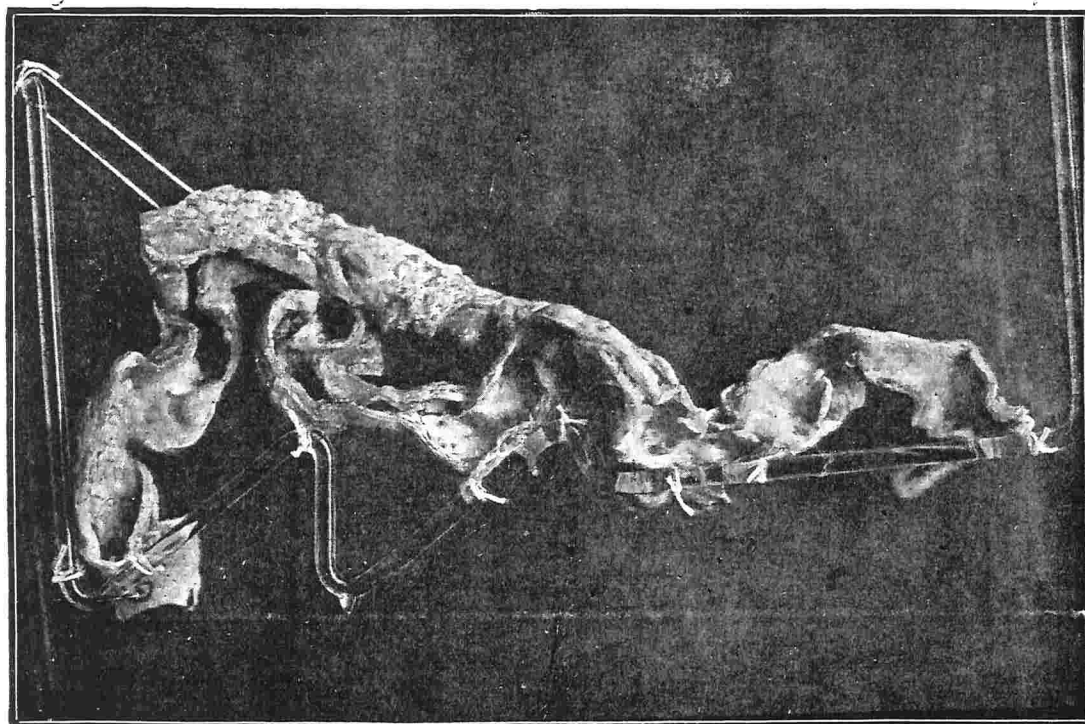


FIG. 2

Arteria splênica com intensa calcificação e pancreas muito atrofiado. (Parte anterior)




FIG. 3

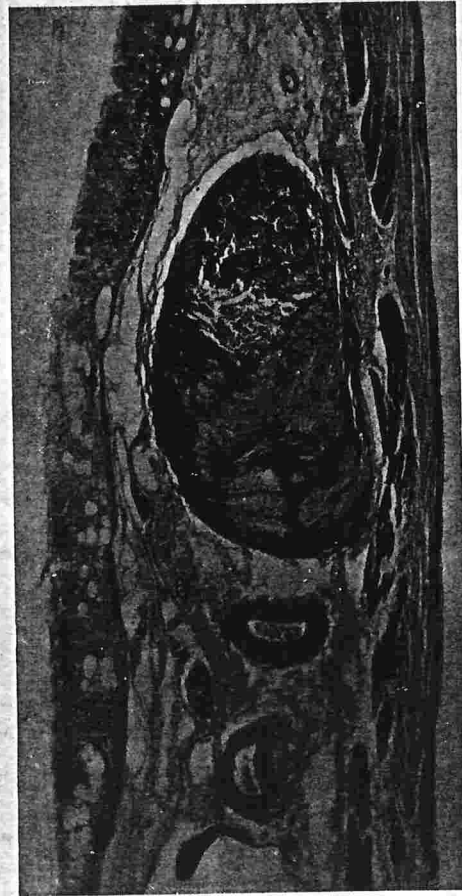Pancreas muito atrofiado. (Parte posterior)




FIG. 4

Corte do intestino mostrando enterite hiperplástica com formação de kistos.





**FIG. 5**

**Corte da parede do estomago mostrando  
thrombose dum vaso**