

Uso do Rituximabe para o Tratamento da Plaquetopenia do Lúpus Eritematoso Sistêmico: Eficácia Clínica e Efeito nas Moléculas de Co-Estimulação

Use of Rituximab for the Treatment of Systemic Lupus Erythematosus' Thrombocytopenia: Clinical Efficacy and Costimulatory Molecules Effect

Mittermayer B. Santiago⁽¹⁾, Eliana A. G. Reis⁽²⁾, Isabella Lima⁽¹⁾, Mittermayer G. Reis⁽²⁾

RESUMO

Plaquetopenia é uma complicação não raramente vista no contexto do lúpus eritematoso sistêmico (LES). O seu tratamento inclui o uso de corticosteróide, imunossuppressores, imunoglobulina humana e, eventualmente, esplenectomia. Descreve-se um caso de LES com plaquetopenia persistente a despeito do uso de prednisona e azatioprina, que respondeu satisfatoriamente ao uso de rituximabe (RTX). O estudo de citometria de fluxo mostrou depleção dos linfócitos B do sangue periférico, assim como uma queda das moléculas de co-estimulação após o uso da medicação. Não foi observado efeito colateral relacionado à infusão da substância. Dessa forma, o RTX parece estar indicado para casos selecionados de LES com plaquetopenia de difícil controle.

Palavras-chave: lúpus eritematoso sistêmico, plaquetopenia, rituximabe, anti-CD20.

ABSTRACT

Thrombocytopenia is not a rare complication in patients with systemic lupus erythematosus (SLE). Its treatment includes the use of corticosteroids, immunosuppressive drugs, intravenous immunoglobulin and, eventually, splenectomy. We describe a SLE patient with persistent thrombocytopenia despite of the use of prednisone and azathioprine that improved after infusion of rituximab (RTX). Flow cytometry analysis revealed depletion of B cells from the peripheral blood as well as a decrease in costimulatory molecules after the administration of the medication. Side effects related to the infusion were not observed. It suggests that RTX may be indicated in selected cases of SLE with thrombocytopenia of difficult control.

Keywords: Systemic lupus erythematosus, thrombocytopenia, rituximab, anti-CD20.

INTRODUÇÃO

O lúpus eritematoso sistêmico (LES) se caracteriza por uma alteração do sistema imunológico, com hiper-reativação dos linfócitos T CD4 e ativação policlonal de linfócitos B e assim produção de auto-anticorpos contra diversos antígenos. Clinicamente, a sua expressão e gravidade vão depender do (s) órgão (s) envolvido (s).

Plaquetopenia é uma manifestação comum no LES e seu tratamento classicamente inclui o uso de corticosteróides, imunossuppressores, imunoglobulina humana e, eventual-

mente, esplenectomia. Mais recentemente, com a introdução da terapia biológica em reumatologia, têm sido publicados alguns relatos do uso do anticorpo monoclonal anti-CD20 (rituximabe) para o tratamento dessa condição clínica, assim como para outras complicações do LES, como nefrite refratária, anemia hemolítica auto-imune e envolvimento do sistema nervoso central. Nossa experiência com o uso dessa medicação em doenças auto-imunes foi recentemente apresentada na Jornada Brasileira de Reumatologia, em Brasília.⁽¹⁾

O objetivo do presente estudo é apresentar um caso de LES com plaquetopenia persistente que exigia o uso

Recebido em 15/09/05. Aprovado, após revisão, em 15/11/05.

1. Núcleo de Reumatologia da Bahia, Hospital Santa Izabel (HSI), Escola Bahiana de Medicina e Saúde Pública (EBMSP).

2. Fundação Oswaldo Cruz, Laboratório de Patologia e Biologia Molecular, Fiocruz., Salvador, Bahia.

Endereço para correspondência: Mittermayer B. Santiago, Praça Almeida Couto, nº 500, Nazaré, Salvador, CEP 40000-000, Bahia, Brasil, telefone/fax (71) 3326-5276, mitter@svn.com.br

crônico de imunossupressor e corticosteróide, para o qual foi utilizado o rituximabe (RTX), com resposta satisfatória do quadro. É apresentado também o estudo do perfil de linfócitos B e a expressão de moléculas de co-estimulação CD40 e CD80, através de citometria de fluxo, antes e após o uso da medicação.

DESCRIÇÃO DO CASO

LSST, feminino, 19 anos, em 2002, iniciou quadro de *rash* malar, fotossensibilidade, artrite de mãos e tornozelos, além de proteinúria nefrótica. Na avaliação diagnóstica, foi realizado FAN por imunofluorescência indireta em HEP-2, cujo resultado foi positivo, 1/640, padrão homogêneo; além da positividade dos anticorpos anti-DNA nativo. Procedeu-se à biópsia renal, a qual demonstrou glomerulonefrite membranosa. Com base nos dados clínicos e laboratoriais, foi diagnosticado LES e iniciado tratamento com corticoterapia e pulsoterapia de ciclofosfamida 1g/dose, tendo sido realizadas seis pulsos mensais e seis trimestrais até março de 2004, com boa resposta, quando optou-se pela introdução de azatioprina 75 mg/dia como droga de manutenção, com suspensão gradativa da prednisona. A paciente manteve-se assintomática até novembro de 2004, quando apresentou contagem de plaquetas de 52.000/mm³, além do reaparecimento dos anticorpos anti-DNA e queda das frações do complemento. Nesta ocasião, foi aumentada a dose de azatioprina para 150 mg/dia (peso da paciente: 67Kg). Um mês depois, foi realizada nova avaliação laboratorial que revelou contagem de plaquetas de 63.000/mm³ e hemoglobina de 10,4g/dl com teste de *Coombs* direto positivo, quando foi re-introduzido 10 mg de prednisona. Após o uso do corticosteróide, houve aumento do número de plaquetas, porém o teste de *Coombs* direto persistia positivo. Foi aumentada a dose de prednisona para 20 mg/dia, mas, em abril de 2005, voltou a apresentar plaquetopenia (20.000/mm³) e optou-se pelo uso do rituximabe com infusões IV de 600 mg/dose/semana, por 4 semanas (375 mg/m²/dose), nos dias 17, 24 e 31 de maio e 7 de junho. As infusões do rituximabe foram precedidas pelo uso de prednisona, paracetamol, prometazina e dimenidrinato. A paciente não apresentou nenhuma intercorrência durante as infusões, tendo sido realizadas as duas últimas em regime ambulatorial. Observou-se um aumento no número de plaquetas (Tabela 1) em menos de um mês após a última dose, permitindo a suspensão da azatioprina e a diminuição progressiva do corticosteróide (dose atual de prednisona: 5 mg/dia).

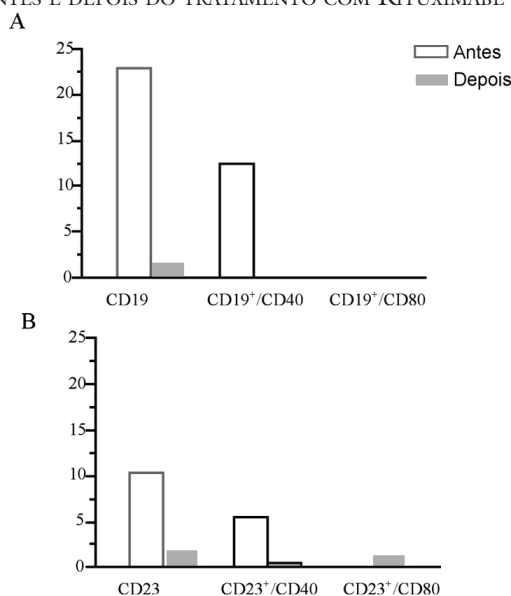
TABELA 1
VARIAÇÃO DO NÚMERO DE PLAQUETAS, TÍTULO DOS ANTICORPOS ANTI-DNA E NÍVEIS DAS FRAÇÕES DO COMPLEMENTO C3 E C4, ANTES E APÓS O USO DE RITUXIMABE

Data	Plaquetas/mm ³	Anti-DNA	C3 (70-176)	C4 (12-36)
31 de abril (antes)	20.000	1/160	55	8
27 de junho	194.000	1/40	49	7
11 de agosto	262.000	1/80	99	15

PERFIL DOS LINFÓCITOS B E EXPRESSÃO DE MOLÉCULAS DE CO-ESTIMULAÇÃO POR CITOMETRIA DE FLUXO ANTES E DEPOIS DE UM MÊS DO TRATAMENTO COM RTX

Amostra de sangue coletada com EDTA foi analisada para marcadores de superfície celular com anticorpos monoclonais conjugados contra CD19, CD23, CD40 e CD80 humanos (FITC ou PE) na concentração ótima. As células foram incubadas por 30 minutos, lisadas e depois lavadas e lidas imediatamente com 30,000 eventos no citômetro de fluxo FACSort - Becton Dickinson e analisadas com um programa Cell Quest-BD. Todos os gráficos foram do tipo *dot plot* tamanho (FCS) vs granulosidade (SSC). A Figura 1 mostra a queda de linfócitos B e moléculas de co-estimulação após o uso de RTX.

FIGURA 1
ANÁLISE DE MOLÉCULAS CO-ESTIMULATÓRIAS EM SUBPOPULAÇÕES DE LINFÓCITOS B DO SANGUE PERIFÉRICO. (A)- LINFÓCITOS B CD19+ e (B)- LINFÓCITOS B CD23+ ANTES E DEPOIS DO TRATAMENTO COM RITUXIMABE



DISCUSSÃO

Nos últimos anos, o arsenal terapêutico reumatológico ganhou muita força com a introdução de medicações específicas contra citocinas, receptores celulares ou solúveis, configurando a chamada “terapia biológica”. Nesse contexto citam-se as medicações anti-TNF utilizadas particularmente para artrite reumatóide, espondilite anquilosante e artrite psoriásica, tais como o infliximabe, o etanercepte e o adalimumabe^(2,3). Outras medicações que pertencem a esta família seriam o anakinra, com a sua ação contra a interleucina 1⁽⁴⁾, o CTLA4-Ig, uma proteína de fusão inibitória da co-estimulação de linfócitos⁽⁵⁾ e o RTX⁽⁶⁾. Este último agente é um anticorpo monoclonal quimérico (IgG1) contra receptores de linfócitos B, causando depleção dessas células por apoptose ou citotoxicidade dependente de anticorpos ou complemento. Originalmente utilizado para o tratamento de linfomas não-Hodgkin de células B, apenas nos últimos anos o RTX passou a ser utilizado para o tratamento de doenças auto-imunes.

O primeiro relato do uso de RTX para o tratamento de plaquetopenia auto-imune foi publicado por Ratanatharathorn *et al*⁽⁷⁾, em um paciente com doença de enxerto versus hospedeiro. Posteriormente, outros autores descreveram a eficácia de tal medicação no tratamento desta complicação^(8,9).

Adicionalmente, trabalhos recentes têm confirmado o papel do RTX no tratamento de diversas manifestações do LES, com melhora nos parâmetros clínicos como artrite, serosite, alterações renais, anemia hemolítica, plaquetopenia e parâmetros sorológicos, além da melhora dos indicadores de atividade de doença, permitindo reduzir ou suspender medicações como corticosteróides e imunossupressores^(10,11).

A nossa paciente apresentava plaquetopenia que não respondia a doses de 20 mg/dia de prednisona e uso concomitante de azatioprina. Para evitar o uso de doses altas de corticosteróides, optou-se então pela utilização de

RTX, com uma resposta satisfatória e a mesma encontrase atualmente com 262.000 plaquetas/mm³ e com uma dose de prednisona de apenas 5 mg/dia, sendo suspensa a azatioprina. Observou-se também que, além do aumento do número de plaquetas, houve aumento das frações do complemento após o uso de RTX. Por outro lado, os anticorpos anti-DNA mantiveram-se presentes, embora em títulos mais baixos, o que pode ser atribuído à falta de ação do RTX sobre os plasmócitos, que não expressam CD20.

O uso de RTX não foi associado a efeitos colaterais relacionados à infusão, concordando com a experiência da maioria dos autores, provavelmente porque o nosso protocolo inclui o pré-tratamento com prednisona, anti-histamínico, paracetamol e dimenidrinato. Por outro lado, embora sendo um evento raro, alguns pacientes desenvolvem reação de hipersensibilidade como febre, urticária e hipotensão, como ocorreu em uma das pacientes tratadas no nosso serviço⁽¹⁾.

Tem sido demonstrado o papel de moléculas de co-estimulação CD40-CD40L e CD28-CD80 na ativação de linfócitos T, particularmente em pacientes com LES. Portanto, a análise da ação de medicações sobre tais moléculas torna-se relevante. Assim, no presente caso, o estudo por citometria de fluxo demonstrou uma depleção nos linfócitos B e uma queda no número de moléculas co-estimulatórias CD40 dos linfócitos CD19+ e CD23+, após o uso do RTX. Tal fenômeno de *down-regulation* dessas moléculas após RTX foi também recentemente demonstrado por Tokunaka *et al*⁽¹²⁾, que observaram a persistência da remissão de doença em casos de LES, mesmo após o retorno ao normal dos linfócitos B, sugerindo que o RTX mantém remissão a longo prazo por corrigir a aberração das células B.

Em conclusão, o uso de RTX em casos selecionados de LES, refratários às medidas habituais, parece ser justificado, mas faz-se necessário que estudos controlados com um número grande de pacientes sejam realizados, para que tal conduta seja definitivamente padronizada.

REFERÊNCIAS

1. Lima IVS, Pallota R, Landeiro L et al: Uso de rituximabe em doenças auto-imunes. *Rev Bras Reumatol* 45 (suppl 1): S44, 2005.
2. Klinkhoff A: Biological agents for rheumatoid arthritis: targeting both physical function and structural damage. *Drugs* 64: 1267-83, 2004.
3. Braun J, Sieper J: Biological therapies in the spondyloarthritides-the current state. *Rheumatology (Oxford)* 43: 1072-84, 2004.
4. Waugh J, Perry CM. Anakinra: a review of its use in the management of rheumatoid arthritis. *BioDrugs* 19: 189-202, 2005.
5. Ruderman EM, Pope RM: The evolving clinical profile of abatacept (CTLA4-Ig): a novel co-stimulatory modulator for the treatment of rheumatoid arthritis. *Arthritis Res Ther* 7(Suppl 2): S21-5, 2005.
6. Chambers SA, Isenberg D: Anti-B cell therapy (rituximab) in the treatment of autoimmune diseases. *Lupus* 14: 210-4, 2005.
7. Ratanatharathorn V, Carson E, Reynolds C et al: Anti-CD20 chimeric monoclonal antibody treatment of refractory immune-mediated thrombocytopenia in a patient with chronic graft-versus-host disease. *Ann Intern Med* 133:275-9, 2000.

8. Braendstrup P, Bjerrum OW, Nielsen OJ et al: Rituximab chimeric anti-CD20 monoclonal antibody treatment for adult refractory idiopathic thrombocytopenic purpura. *Am J Hematol* 78: 275-80, 2005.
9. Lalayanni C, Stavroyianni N, Saloum R, Tsompanakou A, Anagnostopoulos A: Rituximab is effective for selected patients with chronic steroid-refractory immune thrombocytopenic purpura. *Hematology* 9: 287-9, 2004.
10. Leandro MJ, Edwards JC, Ehrenstein MR, Cambridge G, Isenberg DA: B lymphocyte depletion in the treatment of systemic lupus erythematosus. *Arthritis Rheum* 50: S447, 2004.
11. Looney RJ, Anolik JH, Campbell D et al: B cell depletion as a novel treatment for systemic lupus erythematosus: a phase I/II dose-escalation trial of rituximab. *Arthritis Rheum* 50: 2580-9, 2004.
12. Tokunaga M, Fujii K, Saito K et al: Down-regulation of CD40 and CD80 on B cells in patients with life-threatening systemic lupus erythematosus after successful treatment with rituximab. *Rheumatology (Oxford)* 44: 176-82, 2005.