

ULTRA-SONOGRAFIA MAMÁRIA: AVALIAÇÃO DOS CRITÉRIOS ECOGRÁFICOS NA DIFERENCIAÇÃO DAS LESÕES MAMÁRIAS*

Maria Julia Gregorio Calas¹, Hilton Augusto Koch², Maria Virginia Peixoto Dutra³

Resumo **OBJETIVO:** O câncer de mama é uma das causas mais importantes de mortalidade feminina. Na busca do diagnóstico cada vez mais precoce, a associação de métodos diagnósticos tem sido utilizada com êxito, tendo grande participação a ultra-sonografia mamária diagnóstica e intervencionista. Este trabalho tem como objetivos: identificar os critérios ecográficos mais relacionados com benignidade e malignidade e avaliar as propriedades das características ecográficas, verificando o seu poder de predição de malignidade. **MATERIAIS E MÉTODOS:** Os critérios morfológicos ecográficos utilizados nas descrições das imagens foram: forma, limites, contorno, ecogenicidade, ecotextura, ecotransmissão, orientação e sinais secundários. A validação foi buscada em 450 imagens ecográficas, comparadas aos resultados de seguimento ou de histopatologia de peça cirúrgica. **RESULTADOS:** Os principais critérios de benignidade foram: forma definida, contorno regular, limites precisos, lesões isoecóicas ao tecido adiposo, ecotextura homogênea e orientação horizontal. Os critérios mais característicos de malignidade foram: forma indefinida, contorno irregular, limites parcialmente precisos e lesões hipoeecóicas. O contorno irregular apresentou a maior sensibilidade (92,7%) e o maior valor preditivo negativo (98,2%) para malignidade, a orientação vertical apresentou a maior especificidade (99,3%), e a forma indefinida, o maior valor preditivo positivo (91,0%). **CONCLUSÃO:** O método padronizado para a caracterização e descrição das imagens ultra-sonográficas mamárias apresentado resultou em uniformidade e otimização dos laudos, viabilizando as condutas mais adequadas.

Unitermos: Ultra-sonografia; Lesões mamárias; Diagnóstico.

Abstract *Breast ultrasound: evaluation of echographic criteria for differentiation of breast lesions.*

OBJECTIVE: Breast cancer is one of the most important causes of death in women. The association of different diagnostic methods has been successfully employed as a means to enhance early diagnosis. In this scenario, the interventional and diagnostic breast ultrasound has played a significant role. This study has two main objectives: to identify echographic criteria related to benignancy and malignancy and to analyze echographic characteristics, evaluating their role as malignancy predictors. **MATERIALS AND METHODS:** Echographic morphological criteria adopted in the images description were: shape, limits, contour, echogenicity, echotexture, echotransmission, lesion orientation, and secondary signs. Validation was sought on 450 echographic images compared with follow-up and histopathological results. **RESULTS:** Main benignancy criteria were: well defined shape, regular contour, precise limits, lesions isoechoic to fatty tissue, homogeneous echotexture, and horizontal orientation. The criteria more typically related to malignancy were: ill-defined shape, irregular contour, partially precise limits, and hypoechogenicity. Contour irregularity has presented the greatest sensitivity (92.7%) as well as the highest negative predictive value (98.2%), while vertical orientation of the lesion has presented the greatest specificity (99.3%), and ill-defined shape, the highest positive predictive value (91.0%). **CONCLUSION:** The standardization of the method for characterization and description of breast ultrasound images has resulted in reports uniformization and optimization, allowing more appropriate therapeutic decisions.

Keywords: Ultrasound; Breast lesions; Diagnosis.

INTRODUÇÃO

O câncer de mama é uma das causas mais importantes de mortalidade entre as mulheres⁽¹⁾. A mamografia é a única técnica

diagnóstica que comprovadamente contribui para a detecção precoce e redução da mortalidade por câncer de mama. Entretanto, a acurácia deste exame depende da composição do parênquima mamário e das características tissulares dos tumores⁽¹⁻⁴⁾.

Na busca do diagnóstico cada vez mais precoce desta afecção, a associação de mé-

todos diagnósticos tem sido utilizada com muito êxito⁽¹⁻⁴⁾. A ultra-sonografia mamária diagnóstica e intervencionista tem grande participação como exame complementar à mamografia e à clínica, tornando-se método valioso e bem estabelecido no diagnóstico das doenças mamárias⁽¹⁻⁴⁾.

A primeira referência descrita na literatura do uso da ultra-sonografia mamária foi em 1951, quando Wild e Neal divulgaram seus estudos, descrevendo as características acústicas, *in vivo*, de dois tumores mamários, um benigno e um maligno⁽⁵⁾. Com

* Trabalho realizado no Setor de Radiologia da Faculdade de Medicina da Universidade Federal do Rio de Janeiro, Rio de Janeiro, RJ, como parte de Dissertação de Mestrado.

1. Mestre em Medicina pela Faculdade de Medicina da Universidade Federal do Rio de Janeiro.

2. Professor Titular de Radiologia da Faculdade de Medicina da Universidade Federal do Rio de Janeiro.

3. Professora da Pós-graduação em Saúde da Mulher e da Criança do Instituto Fernandes Figueira - Fundação Oswaldo Cruz, Centro de Estudos e Pesquisas da Mulher.

Endereço para correspondência: Dra. Maria Julia Gregorio Calas. Rua Siqueira Campos, 238, ap. 810, Copacabana. Rio de Janeiro, RJ, 22031-070. E-mail: mjgcalas@terra.com.br

Recebido para publicação em 11/1/2006. Aceito, após revisão, em 31/3/2006.

a introdução da escala de cinza na década de 70, por Kossof, Jellins et al., e no decorrer das últimas décadas, com a utilização do estudo dinâmico, de transdutores lineares de alta frequência (7,5 MHz a 13 MHz) e do foco eletrônico, a ultra-sonografia mamária se estabeleceu como método para avaliação diagnóstica na propedêutica mamária⁽⁵⁾.

Por se tratar de um exame sem radiação ionizante, de execução simples e rápida, e por não utilizar compressão, é bem tolerado e aceito pelas pacientes⁽¹⁻⁴⁾. Além disso, por ser o único método por imagem em tempo real amplamente acessível na atualidade, a ultra-sonografia representa ótimo guia para direcionamento dos procedimentos invasivos, permitindo a escolha do menor trajeto da pele até a área de interesse, com maior rapidez e mínimo desconforto para a paciente⁽⁶⁾.

A interpretação ecográfica tem por base o conhecimento da estrutura mamária considerada como normal, das variantes do normal e dos aspectos múltiplos da doença da mama. As imagens anormais vêm sendo avaliadas e definidas de acordo com as características morfológicas. A capacidade de avaliar os critérios morfológicos das imagens ecográficas e diferenciar entre alterações benignas e malignas tem sido objeto de vários estudos, no entanto, existem controvérsias na literatura quanto à capacidade preditiva de cada característica ecográfica⁽⁷⁻¹¹⁾.

Muitos autores consideram que a combinação dos critérios ecográficos produz maior sensibilidade e especificidade dos achados, quando comparados à avaliação de apenas um critério^(7,8). Para que qualquer característica ecográfica isolada tenha aplicabilidade prática na diferenciação entre lesão benigna e maligna, esta deve ser um achado com um alto índice de concordância interobservador^(7,8). Por ser a ultra-sonografia um método operador-dependente, torna-se patente a obrigatoriedade de qualificação do profissional, que, aliada à experiência, permite não apenas a visualização das imagens, mas também a utilização das características morfológicas para diferenciá-las em benignas e malignas⁽⁷⁻¹¹⁾. Em outra abordagem, alguns trabalhos sugerem a aplicação de métodos quantitativos, visando analisar o contorno e a textura dos

tumores, baseados em diversas técnicas matemáticas. Esses métodos têm sido utilizados em diferentes tipos de imagens médicas como ferramenta poderosa para auxílio ao diagnóstico (sistemas tipo *computer aided diagnostics* – CAD), visto que a quantificação independe da experiência do operador⁽¹²⁾.

A utilização de uma padronização na descrição das lesões mamárias é importante, pois possibilita análise das imagens de maneira mais objetiva, cria nomenclatura uniforme, capaz de indicar o grau de suspeição para malignidade de acordo com a morfologia dos sinais ecográficos encontrados e, conseqüentemente, permite orientar de forma mais precisa a conduta a ser seguida^(13,14).

O presente trabalho tem como objetivo identificar os critérios ecográficos mais relacionados com benignidade e malignidade e avaliar as propriedades das características ecográficas, verificando o seu poder de predição de malignidade.

MATERIAIS E MÉTODOS

A casuística foi composta por 637 pacientes encaminhadas por seus médicos assistentes para serem submetidas a punção aspirativa com agulha fina em 206 casos e a *core*-biópsia em 431 casos, guiadas por ultra-sonografia e realizadas no período de janeiro a dezembro de 2003.

Para a realização do procedimento, utilizou-se equipamento Logic MD 400 GE com transdutor multifrequencial, com registro fotográfico ortogonal de cada imagem avaliada, e material próprio para cada procedimento. A revisão do registro fotográfico e a avaliação da presença dos critérios ecográficos das imagens estudadas foram realizadas por um dos autores. Este autor possui dez anos de experiência em imagiologia mamária e procedimentos invasivos.

Dos 637 casos, foram excluídos 187 por serem considerados casos de material insatisfatório dos procedimentos. Os 450 casos selecionados estão assim distribuídos: 9 casos de cistos simples, 42 casos de cistos complicados, 2 casos de cistos complexos e 397 casos de lesões sólidas.

Este trabalho foi realizado em um serviço privado de diagnóstico por imagem,

para o qual as pacientes foram encaminhadas por solicitação dos seus médicos. Coube aos médicos assistentes das pacientes utilizar as informações oriundas dos exames (resultados dos procedimentos invasivos) e decidir sobre o tratamento, independente deste estudo.

Dos 450 casos selecionados, o teste padrão foi composto pelo resultado histopatológico nos casos submetidos a cirurgia (obtidos com os médicos assistentes) e nos casos não-operados, pelo seguimento ecográfico das lesões, em exames posteriores realizados num período de 6 a 24 meses. As informações do seguimento foram obtidas nos registros do banco de dados do serviço ou fornecidas pelos médicos assistentes.

Com a experiência adquirida na prática diária, resultados de um primeiro trabalho e revisão da literatura, utilizaram-se as características descritas pela maioria dos autores nessa metodologia de classificação. Essas características foram: a forma pode ser definida (arredondada, ovóide, alongada) ou indefinida. Os limites podem ser precisos (nítidos), parcialmente precisos ou imprecisos (não-nítidos). O contorno ou margem pode ser regular, parcialmente regular (aspecto bocelado ou macrolobulado) ou irregular (aspecto angular, microlobulado, espiculado ou indistinto). A ecogenicidade é definida pela comparação das imagens com o tecido fibroadiposo circunjacente, podendo ser anecóica, hipocóica, isoecóica, hiperecóica e mista (por exemplo: anecóica e hipocóica, ou hipocóica e hiperecóica). A ecotextura é definida como homogênea ou heterogênea. A ecotransmissão pode estar ausente, apresentar o reforço acústico posterior ou sombra posterior. A orientação é definida como horizontal ou vertical. Além dessas, utilizaram-se os sinais secundários, que são representados por: espessamento e/ou retração cutânea; aumento da ecogenicidade do tecido celular subcutâneo, peritumoral, ou do parênquima; espessamento dos ligamentos de Cooper; calcificações intratumorais; distorção da arquitetura do parênquima; comprometimento do plano muscular e dos linfonodos (Figuras 1 a 9).

Para a avaliação das propriedades de um teste diagnóstico, ou seja, da sensibilidade e especificidade das características morfológicas e dos seus respectivos valores pre-




Figura 1. Forma definida: arredondada (A), ovóide (B).







Figura 2. Forma indefinida.



A




B




C

Figura 3. Limites: precisos (A), parcialmente precisos (B) e imprecisos (C).




A




B


Figura 4. Contorno: regular (A) e parcialmente regular (B), também denominado macrolobulado ou bocelado.




A



B




C




D

Figura 5. Contorno: irregular, podendo ser de aspecto microlobulado (A), espiculado (B), angular (C) e indistinto (D).




A




B


Figura 6. Ecogenicidade: anecóica (A), hipocóica (B), isoecóica (C) e hiperecóica (D).




C



D




A




B

Figura 7. Ecotextura: homogênea (A) e heterogênea (B).




A




B


Figura 8. Ecotransmissão: ausente (A), reforço acústico (B), sombra acústica bilateral (C) e sombra acústica central (D).




C



D



A



B

Figura 9. Orientação: horizontal (A) e vertical (B).

ditivos positivo e negativo, tornou-se necessário o agrupamento de certas características, para que estas pudessem ser avaliadas na forma binária. O contorno regular foi constituído pelos contornos regular e macrolobulado, e o contorno irregular incluiu o contorno indistinto, o espiculado, o angular e o microlobulado. As imagens com limites parcialmente precisos e imprecisos foram agrupadas e denominadas de lesões com limites imprecisos. Em relação à ecotransmissão, as características foram

agrupadas como ecotransmissão presente quando foi visualizada a sombra acústica ou o reforço posterior, e como ecotransmissão ausente na ausência do fenômeno acústico retrotumoral. Utilizou-se o programa Epiinfo 6.04b CDC-USA (World Health Organization).

O projeto foi submetido ao Comitê de Ética em Pesquisa do Hospital Universitário Clementino Fraga Filho, da Universidade Federal do Rio de Janeiro, sendo aprovado sem restrições.

RESULTADOS

O tamanho mensurado pela ultra-sonografia das 450 lesões variou entre 4 mm e 55 mm. Em sete casos não houve condições de mensuração, devido ao grande volume da lesão.

Os resultados dos procedimentos (punção e core) foram comparados com o teste padrão (cirurgia e seguimento), o que resultou em 82 (18,2%) casos de câncer e 368 (81,8%) casos de lesões benígnas.

As lesões benignas mais frequentemente encontradas foram os fibroadenomas (43,1%), seguidos das alterações não proliferativas (35,4%). Dos achados malignos, o carcinoma ductal infiltrante representou o principal achado, correspondendo a 72,7% (Figuras 10A e 10B).

Na casuística estudada, a faixa etária variou entre 16 e 88 anos (média de 52 anos). Das pacientes com laudo de carcinoma, a faixa etária variou entre 29 e 88 anos (média de 60 anos). Já nos casos de resultados benignos, a faixa etária variou entre 16 e 81 anos (média de 45 anos).

A relação das características ecográficas das lesões mamárias com o resultado do teste padrão é apresentada na Tabela 1. As lesões em acompanhamento ou com cirurgias com laudo histopatológico benigno foram consideradas como benignas e as lesões com laudo de malignidade na cirurgia foram consideradas como malignas.

Entre as lesões que apresentaram forma definida, 94,5% (362/383) foram benignas, e entre aquelas que apresentaram forma indefinida, 91,0% (61/67) foram malignas.

Das lesões que apresentaram contorno regular, 98,2% (336/342) foram benignas, e das que apresentaram contorno irregular, 70,4% (76/108) foram malignas, sendo o tipo microlobulado o mais freqüente, representando 30,5% dos casos (33/108).

Das lesões que apresentaram limites precisos, 97,1% (338/348) foram benignas, e das que apresentaram limites imprecisos, 70,6% (72/102) foram malignas.

Das imagens que se mostraram anecóicas e hiperecóicas, 100% das lesões foram

Tabela 1 Relação das características ecográficas das lesões mamárias e teste padrão.

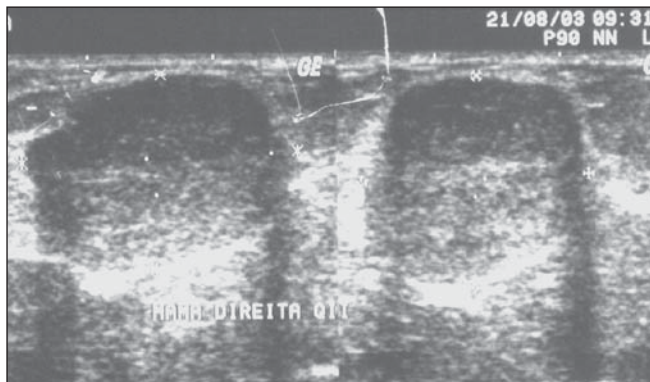
Características ecográficas	Malignos	Benignos	Total
Forma indefinida	61 (91%)	6 (0,9%)	67 (14,9%)
Forma definida	21 (0,5%)	362 (94,5%)	383 (85,1%)
Contorno indistinto	13 (59,0%)	9 (41,0%)	22 (4,8%)
Contorno espiculado	14 (66,6%)	7 (33,3%)	21 (4,7%)
Contorno angular	16 (80%)	4 (20%)	20 (4,5%)
Contorno microlobulado	33 (73,4%)	12 (26,6%)	45 (10%)
Contorno macrolobulado	4 (2,7%)	142 (97,3%)	146 (32,5%)
Contorno regular	2 (1%)	194 (99%)	196 (43,5%)
Limites imprecisos	25 (71,4%)	10 (28,6%)	35 (7,8%)
Limites parcialmente precisos	47 (70,1%)	20 (29,9%)	67 (14,9%)
Limites precisos	10 (2,8%)	338 (97,1%)	348 (77,3%)
Anecóico	0 (0%)	22 (100%)	22 (4,9%)
Hipoecóico	67 (30,3%)	154 (69,7%)	221 (49,1%)
Isoecóico/ecogênico	2 (1,3%)	158 (98,7%)	160 (35,5%)
Hiperecóico	0 (0%)	4 (100%)	4 (0,9%)
Mista	13 (30,2%)	30 (69,8%)	43 (9,5%)
Ecotextura heterogênea	52 (49%)	54 (51%)	106 (23,5%)
Ecotextura homogênea	30 (8,7%)	314 (91,3%)	344 (76,5%)
Ecotransmissão ausente	53 (16,3%)	273 (83,7%)	326 (72,4%)
Reforço acústico	2 (4,5%)	42 (95,5%)	44 (9,8%)
Sombra acústica	27 (33,8%)	53 (66,2%)	80 (17,8%)
Orientação vertical	34 (57,6%)	25 (42,4%)	59 (13,1%)
Orientação horizontal	31 (8,2%)	348 (91,8%)	379 (84,2%)
Sem condições de avaliação	12 (100%)	0 (0%)	12 (2,7%)
Total	82	368	450

benignas. Das imagens hipoecóicas, 69,7% foram benignas e 30,3% foram malignas. Das imagens isoecóicas, 98,7% foram benignas e 1,3% foram malignas. Das imagens de ecogenicidade mista, 69,8% foram benignas e 30,2% foram malignas.

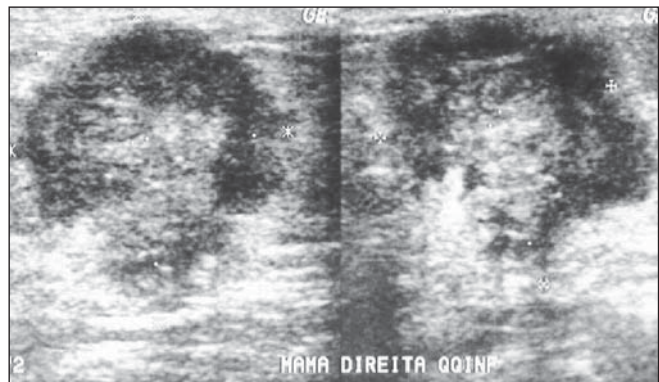
Das imagens com ecotextura homogênea, 91,3% (314/344) foram benignas, e das imagens com ecotextura heterogênea,

49,0% (52/106) foram malignas e 51% (54/106) foram benignas.

A ecotransmissão esteve ausente em 72,4% (326/450) e a presença de reforço ou sombra acústica foi encontrada em 27,6% dos casos (124/450). A ecotransmissão ausente foi descrita em 83,7% (273/326) dos casos de benignidade, o reforço acústico foi relatado em 95,5% e a sombra acústica



A



B

Figura 10. A: Nódulo hipoeecóico, lobulado, limites precisos, ecotextura homogênea, orientação horizontal e sombra acústica bilateral (fibroadenoma). **B:** Nódulo hipoeecóico, contornos microlobulados e indistintos, limites parcialmente precisos, ecotextura heterogênea, orientação vertical (carcinoma ductal infiltrante).

posterior foi observada em 66,2% das lesões benignas.

Das imagens de orientação horizontal, 91,8% (348/379) foram benignas. A orientação vertical esteve presente em 57,6% (34/59) das lesões malignas. Em 12 casos não foi possível a avaliação da orientação, por se tratarem de lesões em plano profundo ou com acentuada projeção de sombra acústica, dificultando a correta avaliação do tamanho da lesão e, conseqüentemente, a correta a avaliação da orientação.

Os sinais secundários ocorreram em apenas 14 casos (17%) de malignidade e estes estiveram ausentes em todos (100%) os casos de benignidade.

Para o cálculo das propriedades diagnósticas utilizou-se a avaliação das características mais relacionadas à malignidade (Tabela 2). A característica de maior sensibilidade foi o contorno irregular. Duas características apresentaram especificidade muito alta: a orientação vertical (99,3%) e a forma indefinida (98,4%). Os valores preditivos negativos foram elevados, ao contrário dos valores preditivos positivos da ecotransmissão quando presente (23,4%) e da ecotextura heterogênea (49,1%).

DISCUSSÃO

Para a realização de um procedimento com qualidade, o examinador deve ter pleno conhecimento das características do equipamento utilizado, da técnica adequada, da interpretação do exame, da história da paciente e das alterações mamárias benignas e malignas, bem como das alterações funcionais^(2,4,15).

Apesar de todos os trabalhos pesquisados utilizarem equipamentos de alta resolução e profissionais treinados, as divergências observadas na literatura são devidas às diferenças na metodologia de cada estudo, seja pela utilização de diferentes

características morfológicas ou diferentes critérios para a diferenciação entre lesões benignas e malignas^(7-9,16-19). Esta diversidade reflete o fato de que nem sempre se pode utilizar todas as características morfológicas descritivas de uma imagem, com todas as suas variáveis⁽¹⁹⁾.

Algumas características são exclusivas da ultra-sonografia, como a orientação e a ecogenicidade, e outras são fundamentais na interpretação da imagem, como a forma e o contorno⁽²⁰⁾.

Dos trabalhos selecionados para análise comparativa, todos utilizaram a descrição da margem ou contorno, seguida da ecotransmissão, ecogenicidade, ecotextura e orientação. As características menos utilizadas pelos autores foram os limites, a compressibilidade, a ramificação e o tamanho da lesão^(7-17,19,21-24).

Alguns autores^(10,15,19,20,24,25) descrevem não só os sinais morfológicos das lesões, como também as alterações dos tecidos circunvizinhos, sendo a distorção da arquitetura do parênquima o sinal secundário descrito com maior freqüência.

Não existe ainda uma padronização universal de descrição de características ecográficas, porém, com a publicação do Colégio Americano de Radiologia⁽²⁶⁾, é muito provável que esta seja aceita, uniformizando, dessa forma, a descrição das mesmas.

Embora nos estudos que envolvam interpretação e classificação de imagens ultrasonográficas seja recomendada a análise da concordância entre observadores, e a generalização baseada em estudos com apenas um observador seja limitada, Skaane e Engedal⁽¹⁷⁾, Zonderland et al.⁽¹⁹⁾, Buchberger et al.⁽²⁷⁾ e Chen et al.⁽²⁸⁾ consideraram que estudos realizados por apenas um observador podem ser consistentes na aplicação de critérios para a definição de uma lesão.

O trabalho de Chen et al.⁽²⁸⁾ sugere que as características sonográficas na diferen-

ciação das lesões variem nos tumores dependendo do tamanho. No entanto, consideraram que a característica mais importante na diferenciação das lesões de qualquer tamanho é a margem ou contorno, assim como mostram os resultados do trabalho de Skaane e Engedal⁽¹⁷⁾.

Paulinelli et al.⁽⁹⁾ objetivaram avaliar a influência da idade e do tamanho do tumor na interpretação das características sonográficas dos nódulos sólidos da mama. Esses autores concluíram que a ocorrência de contorno irregular, ecos internos heterogêneos e sombra posterior em tumores benignos é diretamente proporcional à idade das pacientes. A ocorrência de ecos internos heterogêneos, halo anterior e ligamentos de Cooper espessados em tumores malignos é diretamente proporcional ao tamanho do tumor.

É necessário um maior número de trabalhos para formar um consenso sobre quais seriam as características ecográficas mais relevantes, menos subjetivas e mais reprodutíveis e, além disso, analisar outros fatores que poderiam influenciar na interpretação da imagem ultra-sonográfica e no risco de malignidade^(9,11,14,20).

Para a maioria dos autores pesquisados^(16,17,19,21,22,25,27-29), o contorno regular ou macrolobulado representou o principal critério de benignidade de uma lesão. A forma descrita como definida, oval, redonda ou elipsóide foi a segunda característica de maior importância, concordantes com os resultados do trabalho atual, em que os contornos regular e macrolobulado foram identificados em 98,2% dos casos benignos, e a forma definida, em 94,5%.

As características de malignidade descritas na literatura^(9,10,16-19,21,22,25,27-29) com maior freqüência foram: contorno irregular, presença de sombra acústica posterior, orientação vertical e forma irregular.

No presente trabalho, os sinais mais característicos de malignidade foram a forma indefinida, o contorno irregular, os limites parcialmente precisos e as lesões hipocóicas. Os sinais secundários estiveram presentes em apenas 14 dos 82 casos de malignidade e ausentes nos 368 casos de benignidade. A literatura sugere um critério de benignidade quando ausentes^(11,15,25,29) e um critério de malignidade quando presentes^(15,17,29).

Tabela 2 Propriedades das características ecográficas sugestivas de malignidade.

Características ecográficas	Sens. (%)	Esp. (%)	VPP (%)	VPN (%)
Forma indefinida	74,4	98,4	91,0	94,5
Contorno irregular	92,7	91,3	70,4	98,2
Limites imprecisos	87,8	91,8	70,6	97,1
Ecotextura heterogênea	63,4	85,3	49,1	91,3
Ecotransmissão presente	35,4	74,2	23,4	83,7
Orientação vertical	52,3	99,3	57,6	91,8

Sens., sensibilidade; Esp., especificidade; VPP, valor preditivo positivo; VPN, valor preditivo negativo.

Nos 12 casos em que, pelo tamanho e localização da lesão, não foi possível identificar a orientação, poderia ser utilizada a denominação de orientação “indeterminada”, de acordo com Zonderland et al.⁽¹⁹⁾. Este padrão sugere um critério de malignidade, visto que os 12 casos de orientação indeterminada confirmaram malignidade na peça cirúrgica.

As principais características consideradas pelos diversos autores^(11,15,16,22,24,25,27,29) sem valor na caracterização de uma lesão foram a ecotextura, a ecotransmissão quando ausente ou na presença de reforço acústico posterior e a ecogenacidade.

Neste trabalho, os critérios sem utilização na diferenciação ecográfica foram a ecotextura e a ecotransmissão. De 106 imagens com ecotextura heterogênea, 52 casos (49%) foram malignos e 54 casos (51%) foram benignos. Quanto aos achados acústicos posteriores, observou-se que a sombra acústica esteve presente em 66,2% das lesões benignas e em 33,8% das lesões malignas, contrariamente ao descrito por outros autores^(7,10,11,17,19,21-24,27-29).

Verifica-se uma contradição na literatura. Enquanto as características mais usadas pelos autores na descrição de uma lesão ecográfica foram a ecotransmissão, a ecogenacidade e a ecotextura, estas não foram importantes na diferenciação de uma lesão, quanto à sua natureza benigna ou maligna.

A definição da ecotextura de uma lesão em homogênea ou heterogênea depende da diversidade dos tecidos que a compõem. Uma lesão pode ser heterogênea por apre-

sentar áreas de necrose (carcinomas) ou por hialinização dos fibroadenomas (benignos)⁽²⁸⁾. Portanto, a utilização desta característica, de forma isolada, pode conduzir a um erro de interpretação. A falta de valor prognóstico desta variável foi descrita por Stavros et al.⁽¹¹⁾ e Skaane e Engedal⁽¹⁷⁾. Destaca-se também que, na nova padronização do Colégio Americano de Radiologia⁽²⁶⁾, esta característica não é utilizada.

A ecogenacidade pode ser definida como a tonalidade da escala de cinza que constitui uma lesão e representa um dos principais problemas na descrição das lesões^(21,24). Na falta de padronização, torna-se uma fonte de subjetividade, visto que não são conhecidos os parâmetros da escala de cinza utilizados para este tipo de caracterização.

No trabalho de Stavros et al.⁽¹¹⁾, a ecogenacidade das lesões é comparada com o tecido adiposo normal adjacente, ou seja, com uma estrutura de ecogenacidade próxima ou média do espectro da escala de cinza, uniforme e presente em todas as pacientes. Para Stavros et al.⁽¹¹⁾, a hiperecogenacidade de uma lesão representou a característica de maior valor preditivo negativo (100%). De forma diversa, Soon et al.⁽²⁴⁾ compararam a ecogenacidade das lesões com o tecido glandular adjacente em 393 casos de carcinomas, encontrando dois casos (0,5%) de carcinomas como lesões hiperecócicas. Para Zonderland et al.⁽¹⁹⁾, o próprio ajuste do ganho no equipamento, assim como a espessura da mama da paciente poderiam influenciar na descrição da ecogenacidade.

No trabalho de Chen et al.⁽²⁸⁾, a ecogenacidade foi a principal característica na diferenciação de carcinomas infiltrantes e carcinomas *in situ*, sendo que os carcinomas *in situ* apresentaram-se mais isocócicos quando comparados aos carcinomas infiltrantes.

A ecotransmissão é função da aparelhagem, da sonda utilizada, do grau de compressão exercido durante o exame, do tamanho, da localização e até mesmo do tipo de lesão⁽²¹⁾.

A ecotransmissão surgiu no início da ultra-sonografia mamária como um sinal essencial quase patognômico de malignidade, indispensável para o diagnóstico⁽⁵⁾. De fato, a experiência provou tratar-se de um sinal encontrado em 20% a 60% dos casos de câncer de mama, principalmente a partir de um certo tamanho, superior a 2cm⁽²¹⁾. Essa é a razão pela qual, principalmente em se tratando da análise dos tumores não-palpáveis, ou seja, inferiores a 1cm, que a ausência de ecotransmissão não permite excluir a malignidade, tampouco afirmar a benignidade. No artigo de Weinstein et al.⁽³⁰⁾ foi apresentado um grupo de lesões benignas que podem apresentar sombra acústica posterior, como fibroadenomas, cicatriz radiada, mastopatia diabética, esteatonecrose, cicatriz pós-cirúrgica, fibrose focal e adenose esclerosante.

Com relação às propriedades diagnósticas, encontradas pelos diversos autores e no estudo atual (Tabela 3), o contorno irregular (aspecto microlobulado, espiculado ou angular) e a orientação foram as carac-

Tabela 3 Propriedades das características ecográficas de malignidade, por autor.

Autor	Característica ecográfica	Sens. (%)	Esp. (%)	VPP (%)	VPN (%)
Stavros et al. ⁽¹¹⁾ , 1995	Contorno espiculado	—	99,4	91,8	—
	Orientação vertical	—	98,0	—	—
Blohmmer et al. ⁽²⁵⁾ , 1997	Contorno irregular	92,8	96,7	92,8	96,7
	Alterações da arquitetura	88,7	96,7	92,5	94,9
Buchberger et al. ⁽²⁷⁾ , 1999	Contorno microlobulado	71,4	—	—	97,4
	Contorno angular	—	99,4	—	—
	Extensão ductal	—	—	100	—
	Orientação vertical	—	99,7	—	—
Calas et al., 2005 (este trabalho)	Contorno irregular	92,7	91,3	70,4	98,2
	Orientação vertical	52,3	99,3	57,6	91,8
	Forma indefinida	74,4	98,4	98,4	94,5
	Limites imprecisos	87,8	91,8	70,6	97,1

Sens. sensibilidade; Esp., especificidade; VPP, valor preditivo positivo; VPN, valor preditivo negativo.

terísticas ecográficas que apresentaram maiores percentuais de sensibilidade, especificidade e valores preditivos.

Em resumo, pode-se concluir que as principais características para a diferenciação de uma lesão benigna de uma maligna são o contorno e a forma da lesão, apresentando, o contorno, a maior sensibilidade, e a forma, alta especificidade. Diante disto, o estudo quantitativo do contorno de uma lesão pode ser uma ferramenta poderosa para auxiliar o observador em diferenciar tumores benignos e malignos.

Alvarenga et al.⁽³¹⁾, utilizando um método de segmentação de imagens baseado em morfologia matemática, encontraram sensibilidade de 95,7% e especificidade de 96,7% na diferenciação dos tumores, através da análise do contorno.

A próxima etapa deste trabalho será realizar um estudo interobservador (com os critérios qualitativos) e compará-lo com o resultado obtido com métodos quantitativos aplicados ao contorno e à ecogenicidade das lesões mamárias. Dessa comparação pretende-se avaliar a contribuição que a quantificação pode aportar ao diagnóstico final dessas lesões.

REFERÊNCIAS

- Paulinelli RR, Moreira MAR, Freitas Júnior R. A importância do diagnóstico precoce do câncer de mama. *Femina* 2004;32:233-237.
- Fine RE, Staren ED. Updates in breast ultrasound. *Surg Clin North Am* 2004;84:1001-1034.
- Paulinelli RR, Moreira MAR, Freitas Júnior R. Ultra-sonografia no diagnóstico do câncer de mama: realidade atual e possibilidades para o futuro. *Rev Bras Mastol* 2003;13:168-174.
- Fonseca ALA. Ultra-sonografia da mama. In: Pasqualette HA, Koch HA, Soares-Pereira PM, Kemp C, editores. *Mamografia atual*. 1ª ed. Rio de Janeiro: Revinter, 1998:205-215.
- Dempsey PJ. The history of breast ultrasound. *J Ultrasound Med* 2004;23:887-894.
- Lucena CEM. Procedimentos intervencionistas mamários guiados por ultra-som. *Femina* 2002;30:537-541.
- Arger PH, Sehgal CM, Conant EF, Zuckerman J, Rowling SE, Patton JA. Interreader variability and predictive value of US descriptions of solid breast masses: pilot study. *Acad Radiol* 2001;8:335-342.
- Baker JA, Kornguth PJ, Soo MS, Walsh R, Mengoni P. Sonography of solid breast lesions: observer variability of lesion description and assessment. *AJR Am J Roentgenol* 1999;172:1621-1625.
- Paulinelli RR, Freitas-Júnior R, Moreira MAR, et al. Risk of malignancy in solid breast nodules according to their sonographic features. *J Ultrasound Med* 2005;24:635-641.
- Paulinelli RR, Vidal CSR, Ruiz AN, Moraes VA, Bernardes Júnior JRM, Freitas Júnior R. Estudo prospectivo das características sonográficas no diagnóstico de nódulos sólidos da mama. *Rev Bras Ginecol Obstet* 2002;24:195-199.
- Stavros AT, Thickman D, Rapp CL, Dennis MA, Parker SH, Sisney GA. Solid breast nodules: use of sonography to distinguish between benign and malignant lesions. *Radiology* 1995;196:123-134.
- Azevedo CM, Alvarenga AV, Pereira WCA, Infantosi AFC. Análise computacional de imagens por ultra-som de lesões da mama em pacientes mastectomizadas e em pacientes com lesões sistêmicas. *Rev Imagem* 2004;26:279-286.
- Calas MJG, Castro R, Manoel VR, Pasqualette HA, Soares-Pereira PM. Proposta de normatização dos laudos de ultra-sonografia mamária. *Femina* 2002;30:103-110.
- Pasqualette HAP, Soares-Pereira PM, Calas MJG, et al. Revisão e validação de uma proposta de classificação de laudos de ultra-sonografia mamária. *Rev Bras Mastol* 2003;13:159-167.
- Kossoff MB. *Ultrasound of the breast*. World J Surg 2000;24:143-157.
- Rahbar G, Sie AC, Hansen GC, et al. Benign versus malignant solid breast masses: US differentiation. *Radiology* 1999;213:889-894.
- Skaane P, Engedal K. Analysis of sonographic features in the differentiation of fibroadenoma and invasive ductal carcinoma. *AJR Am J Roentgenol* 1998;170:109-114.
- Watson L. The role of ultrasound in breast imaging. *Radiol Technol* 2000;71:441-459.
- Zonderland HM, Hermans J, Coerkamp EG. Ultrasound variables and their prognostic value in a population of 1103 patients with 272 breast cancers. *Eur Radiol* 2000;10:1562-1568.
- Mendelson EB, Berg WA, Merritt CR. Toward a standardized breast ultrasound lexicon, BI-RADS: ultrasound. *Semin Roentgenol* 2001;36:217-225.
- Michelin J, Levy L. *Ultra-sonografia da mama – diagnóstica e intervencionista*. 1ª ed. Rio de Janeiro: Medsi, 2001.
- Murad M, Bari V. Ultrasound differentiation of benign versus malignant solid breast masses. *J Coll Physicians Surg Pak* 2004;14:166-169.
- Taylor KJ, Merritt C, Piccoli C, et al. Ultrasound as a complement to mammography and breast examination to characterize breast masses. *Ultrasound Med Biol* 2002;28:19-26.
- Soon PSH, Vallentine J, Palmer A, Magarey CJ, Schwartz P, Morris DL. Echogenicity of breast cancer: is it of prognostic value? *Breast* 2004;13:194-199.
- Blohmner JU, Schmalisch G, Kürten A, Chaoui R, Lichtenegger W. Relevance of sonographic criteria for differential diagnosis of mammary tumours. *Eur J Ultrasound* 1997;6:35-41.
- American College of Radiology. *Illustrated Breast Imaging Reporting and Data System Atlas (BI-RADS®)*: *Ultrasound*. 4th ed. Reston: American College of Radiology, 2003.
- Buchberger W, Dekoekkoek-Doll P, Springer P, Obrist P, Dünser M. Incidental findings on sonography of the breast: clinical significance and diagnostic workup. *AJR Am J Roentgenol* 1999;173:921-927.
- Chen SC, Cheung YC, Su CH, Chen MF, Hwang TL, Hsueh S. Analysis of sonographic features for the differentiation of benign and malignant breast tumors of different sizes. *Ultrasound Obstet Gynecol* 2004;23:188-193.
- Chao TC, Lo YF, Chen SC, Chen MF. Prospective sonographic study of 3093 breast tumors. *J Ultrasound Med* 1999;18:363-370.
- Weinstein SP, Conant EF, Mies C, Acs G, Lee S, Sehgal C. Posterior acoustic shadowing in benign breast lesions: sonographic-pathologic correlation. *J Ultrasound Med* 2004;23:73-83.
- Alvarenga AV, Infantosi AFC, Azevedo CM, Pereira WCA. Aplicação de operadores morfológicos na segmentação e determinação do contorno de tumores de mama em imagens por ultra-som. *Rev Bras Eng Bioméd* 2003;19:91-101.