



Acta Scientiae Veterinariae

ISSN: 1678-0345

ActaSciVet@ufrgs.br

Universidade Federal do Rio Grande do Sul
Brasil

Torres da Silva, Denise; Pereira, Sandro Antônio; Dib Ferreira Gremião, Isabella; da Roza Chaves, Adriana; de Holanda Cavalcanti, Maíra Cruz; Nunes Silva, Jéssica; Pacheco Schubac, Tânia Maria

Esporotricose conjuntival felina

Acta Scientiae Veterinariae, vol. 36, núm. 2, 2008, pp. 181-184

Universidade Federal do Rio Grande do Sul

Porto Alegre, Brasil

Disponível em: <http://www.redalyc.org/articulo.oa?id=289021836014>

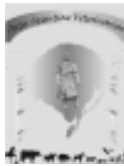- Como citar este artigo
- Número completo
- Mais artigos
- Home da revista no Redalyc

redalyc.org

Sistema de Informação Científica

Rede de Revistas Científicas da América Latina, Caribe, Espanha e Portugal

Projeto acadêmico sem fins lucrativos desenvolvido no âmbito da iniciativa Acesso Aberto



Esporotricose conjuntival felina

Feline conjunctival sporotrichosis

Denise Torres da Silva¹; Sandro Antônio Pereira²; Isabella Dib Ferreira Gremião²; Adriana da Roza Chaves²; Maira Cruz de Holanda Cavalcanti²; Jéssica Nunes Silva³; Tânia Maria Pacheco Schubach⁴.

RESUMO

A esporotricose é uma zoonose causada pelo fungo dimórfico *Sporothrix schenckii*, na qual o gato doméstico é descrito como uma importante fonte de infecção. Devido à carência de estudos das alterações oculares que ocorrem na esporotricose felina, descreve-se um caso de acometimento oftálmico em um gato, proveniente da região metropolitana do Rio de Janeiro, sem histórico de trauma ocular. Realizou-se exame clínico completo, onde foram observadas lesões cutâneas ulceradas e conjuntivite. Foi realizada coleta de secreção presente em uma lesão cutânea ulcerada e do saco conjuntival do globo ocular esquerdo para exame citopatológico e cultura micológica, sendo o diagnóstico confirmado através do isolamento em cultura de *Sporothrix schenckii* em ambas as localizações. Iniciou-se tratamento com cetoconazol na dose de 50 mg/gato/ a cada 24 horas e após 75 dias observou-se a cicatrização das lesões cutâneas e ausência de alterações conjuntivais.

Descritores: *Sporothrix schenckii*, Esporotricose, Conjuntivite, Gato.

ABSTRACT

Sporotrichosis is a zoonosis caused by the dimorphic fungus *Sporothrix schenckii*, which domestic cat is described as an important font of infection. Due to the lack of studies over ocular alterations that occur in feline sporotrichosis, this paper describes a case of ophthalmic alteration in a cat from the metropolitan area of Rio de Janeiro city without antecedent ocular injury history. Complete clinical examination was performed, verifying ulcerated cutaneous lesions and conjunctivitis. Material from a cutaneous lesion and from the left eyeball conjunctival sac was collected for citopathologic exam and mycologic culture, the diagnostic was confirmed through culture isolation of *Sporothrix schenckii*, from both the cutaneous and ocular lesions. Sporotrichosis treatment was started and 75 days after, the cutaneous lesions were healed and there was no sign of conjunctival alteration.

Keywords: *Sporothrix schenckii*, Sporotrichosis, Conjunctivitis, Cat.

INTRODUÇÃO

A esporotricose é causada pelo fungo *Sporothrix schenckii*, que infecta os seres humanos e diversas espécies animais [5].

Desde 1998, o Laboratório de Pesquisa Clínica em Dermatozoonoses em Animais Domésticos (LAPCLIN-DERMZOO) do Instituto de Pesquisa Clínica Evandro Chagas (IPEC)/FIOCRUZ, vem acompanhando uma epidemia de esporotricose, envolvendo gatos, cães e seres humanos, na região metropolitana do Rio de Janeiro [1].

Nas duas últimas décadas, a transmissão zoonótica da esporotricose vem aumentando, podendo ocorrer através de contato com exsudato de lesão, mordedura ou arranhadura de gatos doentes [1].

A esporotricose felina apresenta um amplo espectro clínico, variando desde uma infecção subclínica, passando por lesão cutânea única até formas múltiplas, acompanhadas ou não de sinais extracutâneos. A maioria das lesões cutâneas localiza-se na região cefálica e membros. O envolvimento das mucosas também é relatado [8].

A conjuntivite é descrita como uma inflamação conjuntival, caracterizada por hiperemia, quemose, secreção, infiltração com leucócitos e formação de folículos. Pode ser classificada de várias formas, de acordo com a duração, natureza da secreção, aparência e etiologia, sendo este critério o mais importante. A conjuntivite micótica é considerada incomum em todas as espécies e tende a ser crônica [9].

Devido à escassez de estudos que descrevam o acometimento oftálmico em felinos e por tratar-se de uma zoonose, o presente relato tem como objetivo descrever um caso de acometimento conjuntival e cutâneo causado por *S. schenckii*.

RELATO DE CASO

Um gato macho, inteiro, sem raça definida, com 10 meses de idade, com suspeita clínica de esporotricose, procedente de Nilópolis – RJ, foi atendido no ambulatório do LAPCLIN-DERMZOO do IPEC/FIOCRUZ, Rio de Janeiro – RJ.

Ao exame clínico, foram observadas lesões ulceradas localizadas na face externa do pavilhão auricular esquerdo, no membro anterior direito e nos membros posteriores, além de adenite generalizada e espirros. Constatou-se, também, epífora no globo ocular esquerdo, secreção de coloração castanha,

conjuntiva hiperêmica de aspecto granulomatosa, folículos de coloração amarelada e quemose (Figura 1).

Foi realizado o *imprint* da lesão ulcerada através da impressão da mesma em lâmina de vidro. Para a realização da citologia esfoliativa da conjuntiva e coleta de material do saco conjuntival inferior, utilizou-se uma escova ginecológica, sendo o material coletado depositado em lâmina para microscopia [2]. As lâminas foram coradas pelo método Panótico Rápido e observadas ao microscópio óptico em objetiva de 100X.

A cultura micológica foi realizada em meio de ágar Sabouraud-dextrose acrescido de cloranfenicol e ágar *Mycobiotic* (Difco) incubado a 25°C, sendo o dimorfismo verificado pela conversão leveduriforme a 37°C em meio ágar infusão de cérebro e coração (BHIA).

No exame citopatológico de ambas localizações foram visualizadas leveduras sugestivas de *S. schenckii* (Figura 2). O diagnóstico definitivo de esporotricose foi obtido através do isolamento e identificação de *S. schenckii*.

O proprietário foi orientado sobre os cuidados no manejo de gatos com esporotricose [3] e o tratamento instituído foi cetoconazol 50 mg por v. o. a cada 24 horas.

Quarenta e cinco dias depois, constatou-se a cicatrização total das lesões ulceradas. No globo ocular, observou-se hiperemia conjuntival, com ausência de quemose e folículos. Após 80 dias de tratamento, verificou-se a ausência de alterações na conjuntiva do animal, entretanto, três semanas depois o proprietário comunicou o óbito do animal em decorrência de intoxicação por organofosforado.

DISCUSSÃO

A esporotricose felina apresenta um amplo espectro clínico [8]. Os sinais extracutâneos podem ser variados e a conjuntivite é pouco descrita na literatura, inclusive em humanos [4].

O envolvimento das mucosas em gatos com esporotricose já foi relatado [7], porém, no referido trabalho, não houve apresentação de dados individuais e não foi utilizado o método de diagnóstico específico para o isolamento do fungo na mucosa conjuntival, como neste caso.

Na esporotricose conjuntival observa-se uma congestão marcante, principalmente da porção

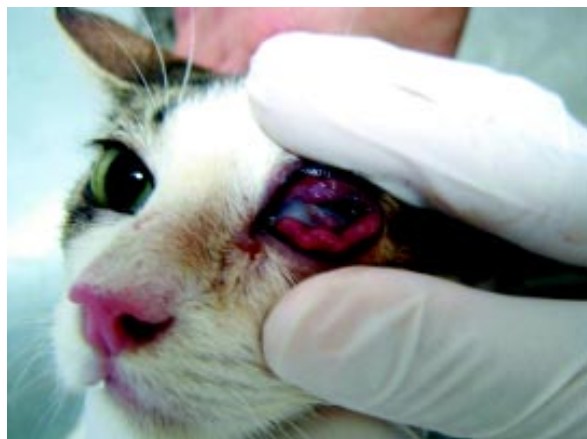

Figura 1. conjuntiva hiperêmica de aspecto granulomatoso, folículos de coloração amarelada e quemose.

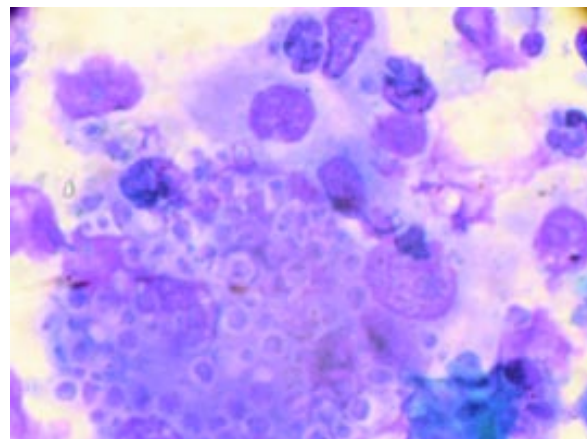


Figura 2. Fotomicrografia de exame citopatológico da conjuntiva; presença de grande quantidade de leveduras de *S. schenckii*. Panótico rápido, 100X.

palpebral e do fórnix, podendo haver numerosos folículos. Pequenos nódulos amarelados também são notados, podendo ulcerar, além de epífora [10], como descrito neste relato.

As lesões conjuntivais são raras na esporotricose humana e quase sempre induzidas por trauma [6], o que não pôde ser confirmado neste caso, porém, não se descarta a possibilidade de auto-inoculação, devido ao hábito de lambadura utilizado pela espécie para higienização corporal e o ato de coçar.

A conjuntivite granulomatosa humana, causada por *S. schenckii* sem histórico de lesão traumática primária, pode ser originada por disseminação hematogênica, hipótese plausível nesse caso [6]. O isolamento do fungo em diferentes sítios anatômicos e sangue periférico proveniente de gatos já foi comprovado, caracterizando a disseminação por via hemática da esporotricose felina [7].

O acometimento ocular na esporotricose felina não tem sido descrito, provavelmente devido à carência de estudos relacionados às alterações oftalmológicas causadas por *S. schenckii*. A conjuntivite micótica é incomum em todas as espécies e tende a ser crônica [9], como observado neste caso, já que a lesão

ocular apresentava aspecto granulomatoso com a presença de folículos que são indicadores de cronicidade.

Devido a esporotricose ser uma zoonose, a descrição detalhada da apresentação clínica em gatos, especialmente de lesões cuja localização não seja frequentemente descrita, torna-se importante para o diagnóstico precoce e a implementação do tratamento.

CONCLUSÃO

Através do isolamento do fungo foi possível comprovar o *S. schenckii* como agente causal da conjuntivite. Estudos das apresentações clínicas incomuns associadas ao *S. schenckii* em gatos, tais como as alterações oculares, são necessários para descrição dessas lesões e a compreensão da patogênese determinada pelo fungo nesses casos, permitindo o estabelecimento precoce de medidas profiláticas e terapêuticas.

Agradecimentos. Ao Laboratório Bravet. Ao Dr. Rodrigo Caldas Menezes, Médico Veterinário do Laboratório de Pesquisa Clínica em Dermatozoonoses em Animais Domésticos (LAPCLIN-DERMZOO) do Instituto de Pesquisa Clínica Evandro Chagas (IPEC)/FIOCRUZ, pela contribuição na leitura das lâminas e obtenção da imagem.

REFERÊNCIAS

- 1 Barros M.B.L., Schubach A., Francesconi-do-Valle A.C., Gutierrez Galhardo M.C., Conceição-Silva F., Schubach T.M.P., Reis R.S., Marzochi K.B.F., Wanke B. & Conceição M.J. 2004. Cat-transmitted sporotrichosis epidemic in Rio de Janeiro, Brazil: description of a series of cases. *Clinical Infectious Diseases*. 38: 529-535.
- 2 Dutra T. R., Ribeiro D. S., Stelling W., Volino W., Vilar T. D. 2005. Auxílio da citologia esfoliativa de conjuntiva no diagnóstico de oftalmopatias em gatos *Felis catus domesticus* Linnaeus1775. *Revista Universidade Rural Série Ciências da Vida*. 25 (suppl): 223-224.

- 3 **Gremião I. D. F., Pereira S. A., Nascimento Jr A., Figueiredo F. B., Silva J. N., Paes-Leme L. R., Schubach T. M. P. 2006.** Procedimento operacional padrão para o manejo de gatos com suspeita de esporotricose. *Clínica Veterinária*. 65: 69-70.
- 4 **Hampton D. E., Adesina A., Chodosh J. 2002.** Conjunctival sporotrichosis in the absence of antecedent trauma. *Cornea*. 21: 831-833.
- 5 **Rippon J. 1988.** The true pathogenic fungus infections and the opportunistic fungus infections. In: Rippon J. (Ed.). *The true pathogenic fungus infections and the opportunistic fungus infections*. Book Editors Philadelphia: W. B. Saunders Company, pp. 373-380.
- 6 **Schubach A., Barros M. B. L., Schubach T. M., Francesconi-do-Valle A.C., Gutierrez-Galhardo M. C., Sued M., Salgueiro M. M., Fialho-Monteiro P. C., Reis R. S., Marzochi K. B., Wanke B., Conceicao-Silva F. 2005.** Primary conjunctival sporotrichosis: two cases from a zoonotic epidemic in Rio de Janeiro, Brazil. *Cornea*. 24: 491-493.
- 7 **Schubach T.M. 2004.** Estudo clínico, laboratorial e epidemiológico da esporotricose felina na região metropolitana do Rio de Janeiro. 66p. Rio de Janeiro, RJ. Tese (Doutorado em Biologia Parasitária). Curso de Pós-graduação em Biologia Parasitária, Instituto Oswaldo Cruz.
- 8 **Schubach T.M., Schubach A., Okamoto T., Barros M.B., Figueiredo F.B., Cuzzi T., Fialho-Monteiro P.C., Reis R.S., Perez M.A. & Wanke B. 2004.** Evaluation of an epidemic of sporotrichosis in cats: 347 cases (1998-2001). *Journal of American Veterinary Medical Association*. 224: 1623-1629.
- 9 **Slatter D. 2001.** Conjunctiva. In: *Fundamentals of Veterinary Ophthalmology*. Philadelphia: W. B. Saunders Company, pp. 204-224.
- 10 **Wilder W. H., McCullough Clifford P. 1914.** Sporotrichosis of the eye. *Journal American Medical Association*. LXII: 1156-1160.