

# EFEITOS DA ESPLENECTOMIA NAS RELAÇÕES TUMOR-HOSPEDEIRO \* 1

I. BALLINI KERR \*\*

Instituto Oswaldo Cruz, Rio de Janeiro, Brasil

(Com 4 figuras)

Numerosos trabalhos experimentais têm demonstrado que na imunização contra um tumor maligno, o baço dos animais participa da reatividade imunológica produzindo anticorpos antitumorais (7, 8, 12, 13, 14, 15, 17, 19, 21, 22, 23, 25, 26). Pouca atenção tem sido dada, porém, ao papel que este órgão desempenha no mecanismo de defesa natural do hospedeiro portador de uma neoplasia em desenvolvimento.

Em trabalhos anteriormente realizados (1-6), estudando os órgãos linfáticos de ratos implantados com o sarcoma de Yoshida, verificamos que o baço e os gânglios apresentavam alterações morfológicas características de uma reação imunológica.

Observamos também que, suspensões celulares destes baços, misturadas "in vitro" com células do tumor e inoculadas em ratos normais, algumas vezes impediam ou retardavam a formação de novos tumores. Concluimos que esta inibição poderia ser decorrente de um contato entre as células tumorais e células esplênicas imunologicamente competentes, antitumorais. Estes resultados pareceram-nos bastante significativos, sobretudo, pelo fato das suspensões esplênicas serem provenientes de animais com o tumor em evolução, e não submetidos a estímulos imunizantes contra o mesmo, o que sugeria uma resistência específica dos hospedeiros à neoplasia, e uma participação do baço nesta reação.

---

1 Recebido para publicação a 13 de julho de 1971.

\* Seção de Fisiopatologia do Departamento de Patologia e Doenças Tropicais — Instituto Oswaldo Cruz. Caixa Postal 926. Rio de Janeiro, GB - Brasil.

\*\* Pesquisador em Biologia do Ministério da Saúde (IOC); Bolsista do Conselho Nacional de Pesquisas.

Dando prosseguimento aos nossos estudos, realizamos o presente trabalho em que examinamos o desenvolvimento do sarcoma em ratos esplenectomizados, a fim de verificarmos a importância e o grau de proteção que o baço oferece ao hospedeiro em sua resistência ao tumor.

### MATERIAL E MÉTODOS

Utilizamos o sarcoma de Yoshida na forma sólida, implantado subcutâneamente pela técnica do trocater (5) em ratos da linhagem pura August, sendo usadas fêmeas, com aproximadamente dois meses de idade e pesando entre 110 g e 130 g.

A remoção do baço foi executada através de uma pequena incisão transversal (cêrca de 8 mm) na região dorso-lateral esquerda, próxima da última costela. O órgão era retirado, após exteriorização e ligadura dos vasos com fio de algodão.

O fechamento da incisão foi feito também com fio de algodão para o peritônio e com agrafes para o tecido muscular e cutâneo.

Foi feita anestesia geral, intraperitonealmente, pelo Nembutal (45 mg/kg do animal), nos animais em jejum. Após a operação, os ratos receberam penicilina e foram mantidos aquecidos durante o resto do dia e à noite. A penicilina continuou a ser ministrada nos dois dias subseqüentes à cirurgia. A alimentação foi a normalmente usada em nosso biotério: ração prensada, abóbora, cenoura e água "ad libitum".

A recuperação dos animais foi perfeita, com 100% de sobrevivência.

Foram esplenectomizados 30 ratos, divididos em dois lotes, nos quais o tumor foi implantado: 7 dias após, no primeiro lote (A) e 14 dias após, no segundo lote (B).

A fim de se estabelecer uma comparação, para cada lote, na mesma ocasião, foram também implantados com o tumor, quinze ratos normais, servindo de testemunhas.

Grupos de cinco animais dos lotes A e B e de seus respectivos contrôles, foram sacrificados nos 4.<sup>o</sup>, 6.<sup>o</sup> e 8.<sup>o</sup> dias após o transplante do sarcoma e de cada animal o tumor era antes medido e, posteriormente removido para ser pesado.

A medida do tumor foi feita com um paquímetro, sendo tomado o eixo maior e outro perpendicular a êle (25) e tirada a média aritmética dêstes dois valôres. Para cada grupo dos cinco animais sacrificados,

foi então calculada a média aritmética dos valores obtidos de cada tumor. Foram calculadas também as médias dos pesos encontrados em cada grupo. (Figs. 1, 2 e 3).

Os valores médios dos pesos e das dimensões de cada grupo dos ratos esplenectomizados, foram também calculados percentualmente em relação aos valores médios dos grupos testemunhas. (Fig. 4).

Todos os animais, quando sacrificados, foram autopsiados, sendo os órgãos cuidadosamente examinados.

## RESULTADOS

De acôrdo com a tabela e os gráficos (Figs. 1, 2, 3 e 4), verificamos que o tumor teve um crescimento mais rápido nos animais esplenectomizados do que nos testemunhas.

Todavia, nos ratos do lote A, nos quais o tumor foi implantado sete dias após a remoção do baço, o crescimento foi mais acentuado. Estes animais perderam peso rapidamente, e no oitavo dia após o transplante, três estavam agonizando e apresentavam os tumores tão necrosados e profundamente ulcerados a ponto de não ser possível removê-los; como os tumores dos dois outros animais também estavam bastante ulcerados, todos os deste dia não foram pesados (ver figs. 1, 2 e 4).

Nos animais sacrificados no 6.<sup>o</sup> e 8.<sup>o</sup> dias de evolução do tumor, os gânglios linfáticos axilares, ingüinais e abdominais mostravam-se aumentados, mas com um volume semelhante ao dos respectivos testemunhas.

Nos ratos do lote B, os tumores tiveram um crescimento menor do que os do lote A, e apresentaram necroses menos extensas e ulcerações apenas superficiais.

O fígado e os gânglios linfáticos destes animais, estavam muito aumentados de volume, comparados com os dos testemunhas e os do lote A.

Finalmente, os testemunhas dos dois lotes tiveram sempre seus tumores menores, menos necrosados e sem ulcerações.

Lotes	Número de animais	Dias após esplenectomia	Dias de evolução do tumor	Dimensões dos Tumores (mm) (Valôres Médios)		Pesos dos Tumores (mg) (Valôres Médios)	
				Esplenectomizados	Contrôles	Esplenectomizados	Contrôles
A	5	11	4	21	15	2100	1120
	5	13	6	35	24	7350	2710
	5	15	8	48	32	—	—
B	5	18	4	19	14	1450	1050
	5	20	6	30	25	5120	2830
	5	22	8	37	30	9004	5060

Fig. 1 — Evolução do sarcoma de Yoshida em ratos esplenectomizados e normais (contrôles).

LOTE A — Tumor implantado 7 dias após a esplenectomia.

LOTE B — Tumor implantado 14 dias após a esplenectomia.

GRÁFICOS REPRESENTATIVOS DA EVOLUÇÃO DO SARCOMA DE YOSHIDA EM RATOS ESPLENECTOMIZADOS E NORMAIS

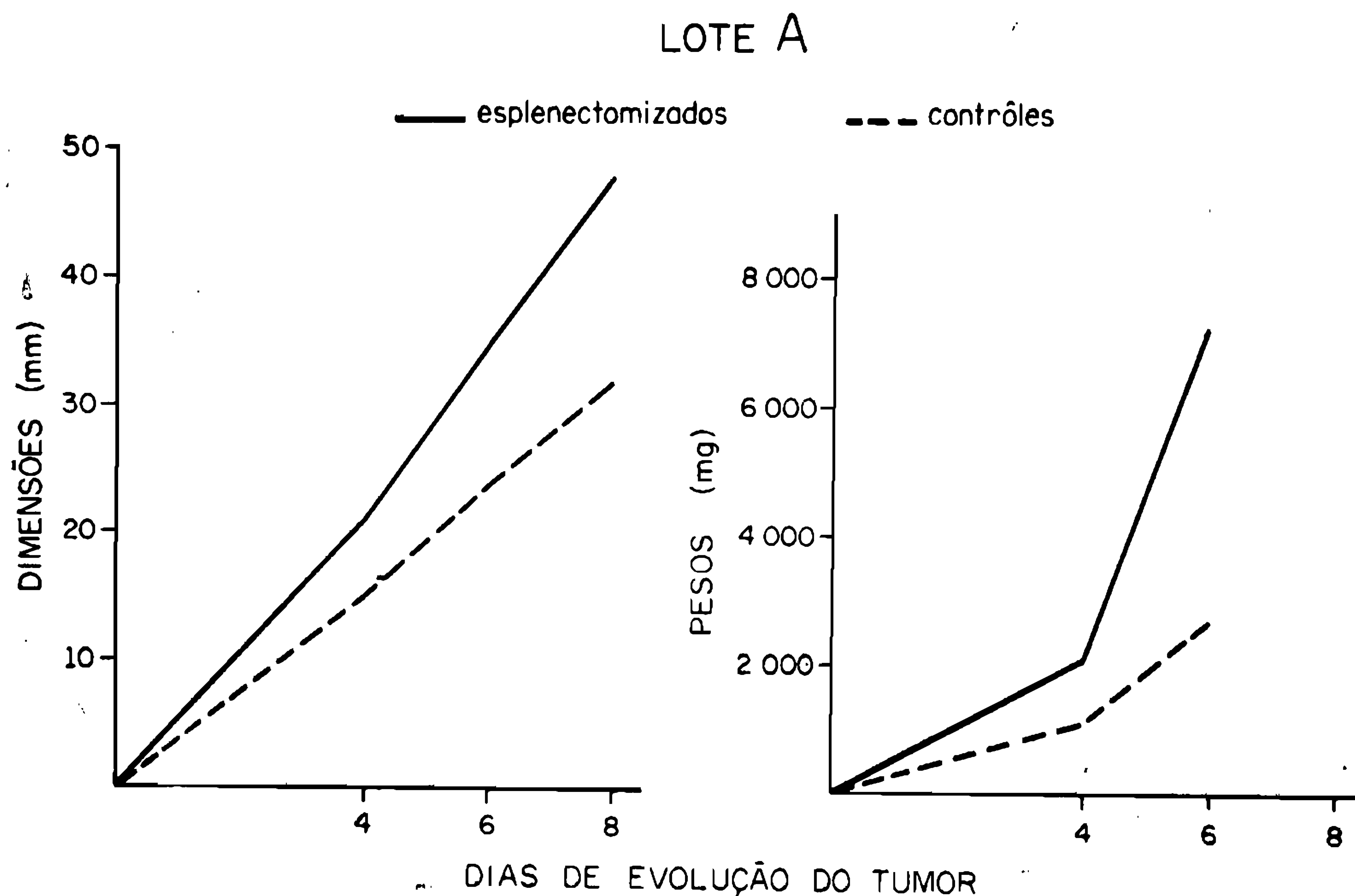


Fig. 2 — Tumor implantado sete dias após a esplenectomia.

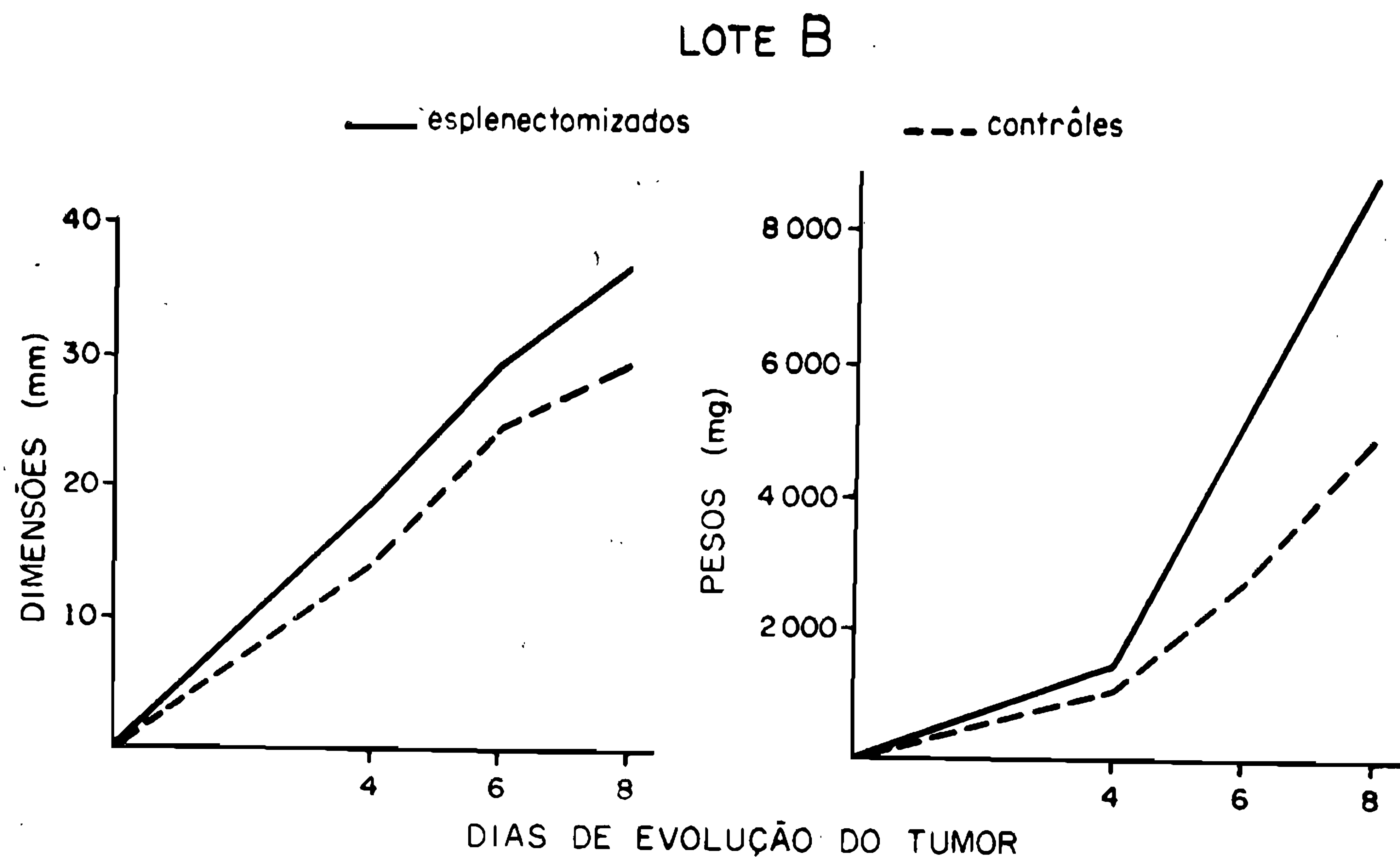


Fig. 3 — Tumor implantado quatorze dias após a esplenectomia.

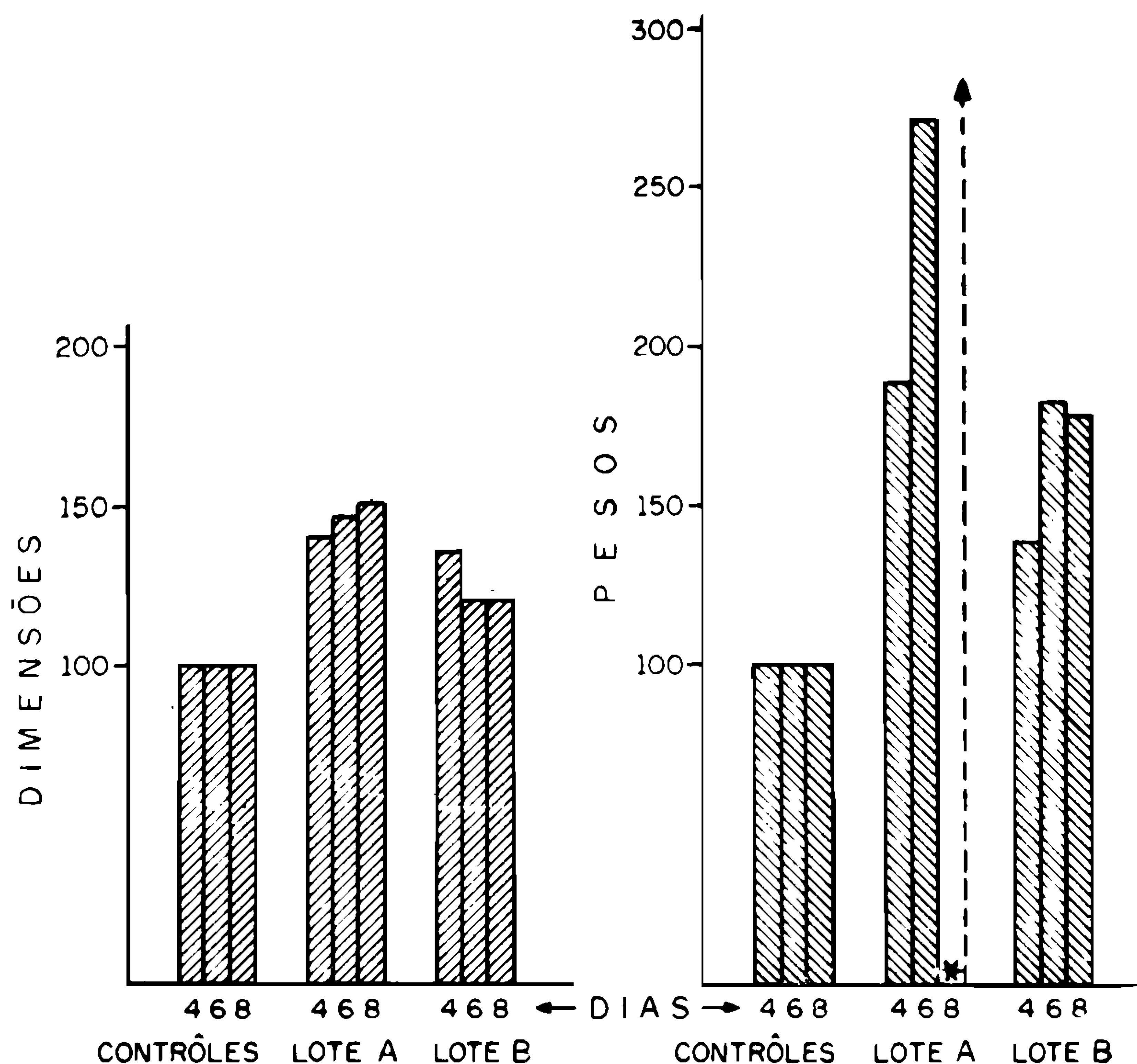


Fig. 4 — Valores percentuais dos lotes A e B, calculados em relação aos contrôles.  
\* Os tumores não foram pesados.

### DISCUSSÃO

Uma vez que os dados obtidos em nossos trabalhos anteriores (1, 2, 5 e 6) sugeriam a participação do baço num mecanismo anti-neoplásico, supomos que a esplenectomia viria alterá-lo, favorecendo o desenvolvimento tumoral.

Os resultados aqui apresentados, de fato mostram que o tumor cresceu mais rapidamente nos ratos esplenectomizados do que nos intatos (testemunhas). Contudo, este crescimento foi mais acentuado nos animais do lote A, do que nos do lote B, e atribuímos esta diferença ao intervalo dado entre a esplenectomia e a implantação do tumor.

Nos ratos do lote A, quando o sarcoma foi implantado, é de se supor que o mecanismo de defesa estivesse bastante alterado e que a neoplasia não encontrando resistência suficiente, cresceu com maior

rapidez. Este fato não é só indicado pelos pesos e medidas dos tumores, mas também pelo estado em que se encontravam os mesmos: muito necrosados e ulcerados, e pelas próprias condições dos hospedeiros.

Todavia, nos animais do lote B, o maior tempo transcorrido entre a esplenectomia e o transplante, deve ter dado oportunidade ao organismo de recompor suas defesas, compensando a falta do baço e oferecendo mais resistência ao desenvolvimento tumoral. A pronunciada hipertrofia do fígado e dos gânglios linfáticos constatada nestes animais, é certamente decorrência de uma ação compensadora.

Trabalhos já mostraram que a esplenectomia reduz as defesas do organismo, mas não as elimina e que, progressivamente, seus efeitos vão desaparecendo à medida que outros órgãos vão retomando as funções do baço. O aumento do fígado, nestas circunstâncias, para alguns autores, corresponderia, sobretudo, a uma recomposição da atividade fagocitária, enquanto que o aumento dos gânglios linfáticos, a uma compensação na produção de anticorpos (24).

**Tarchiani** e col. (24) também observaram um desenvolvimento mais acentuado da leucemia C 1498 em ratos esplenectomizados.

Por outro lado, **Driessens** e col. (9) verificaram que a esplenectomia aumentava a formação de nódulos tumorais generalizados, em ratos inoculados intravenosamente com suspensões do epiteloma de Guérin.

Interessantes, neste particular, são também os resultados de **Sengupta** e **Aikat** (20) que, usando uma dieta com p-dimetilaminoazobenzeno, obtiveram tumores hepáticos em menos tempo com os ratos esplenectomizados do que com os normais.

A evolução mais acentuada do sarcoma nos ratos esplenectomizados, permite-nos concluir que o baço desempenha importante papel no mecanismo de defesa do hospedeiro, restringindo o crescimento do tumor.

Assinalamos, contudo, que nossos resultados estão em desacôrdo com os de certos autores que descreveram a regressão de alguns tumores alogênicos em animais esplenectomizados (10, 11, 16, 18).

Segundo êstes autores, um tumor alogênico teria seu desenvolvimento facilitado por um excesso de anticorpos antitumorais produzidos pelo baço, provocando o chamado fenômeno do agravamento (enhancement) que levaria o hospedeiro a um estado de tolerância.

A esplenectomia, removendo esta grande fonte de anticorpos, faria regredir o tumor.

Esta teoria, porém, é muito discutida e não é aceita pela maioria.

### SUMÁRIO

Foi estudada a evolução do sarcoma de Yoshida em ratos esplenectomizados.

A remoção do baço favoreceu o desenvolvimento do tumor, indicando que este órgão participa de um mecanismo de defesa antitumoral. Os dados demonstraram também, que o tempo transcorrido entre a esplenectomia e o transplante da neoplasia, é um fator importante na observação do processo.

Foram tecidas considerações a respeito dos resultados.

### SUMMARY

The evolution of Yoshida's Sarcoma in splenectomized rats was studied.

Removal of the spleen enhanced the tumor's development, indicating a participation of this organ in an antitumoral defense mechanism.

The findings also demonstrated that the time between splenectomy and tumor implantation is an important factor in the development of this process.

Results were discussed.

### REFERÊNCIAS BIBLIOGRÁFICAS

- 1 — BALLINI-KERR, I., Elementos esplênicos antitumorais em ratos portadores de uma neoplasia experimental. *O Hospital*, 79: 129-137, 1971.
- 2 — BALLINI-KERR, I., Experimental study on relationships between tumor growth and splenomegaly. *Arch. Geschwulstforsch.* 38: 125-131.
- 3 — BALLINI-KERR, I., 1966, Gânglios linfáticos de ratos implantados com tumor experimental — Estudo histológico e considerações relativas ao significado das alterações. *O Hospital* 70: 141-150.
- 4 — BALLINI-KERR, I., 1967, Cytoplasmic basophilia in lymphoid cells following tumor growth. (An experimental study). *Biochimica e Biologica Sperimentale* 6: 71-75.
- 5 — BALLINI-KERR, I., 1970, Esplenomegalia em ratos enxertados com um tumor homólogo (Sarcoma de Yoshida). *O Hospital* 77: 1317-1328.
- 6 — BALLINI-KERR, I., 1970, Spleen reaction following tumor growth. A study with a homotransplantable rat tumor. *Arch. Geschwulstforschung* 35: 13-20.



- 7 — BARD, D. S., PILCH, Y. H., 1969, The role of the spleen in the immunity to a chemically induced sarcoma in C3H mice. *Cancer Res.* 29: 1125-1131.
- 8 — CARSWELL, E. A., WANEBO, H. J., OLD, L. J., BOYSE, E. A., 1970, Immunogenic properties of reticulum cell sarcomas of SJL/J mice *J. Nat. Cancer Inst.* 44: 1281-1288
- 9 — DRIESSENS, J., CLAY, A., VANLERENBERGHE, J., 1959, Injection intraveineuse de broyats d'épithélioma de Guérin chez le rat splénectomisé. *Compt. rend. Soc. biol.* 153: 1563-1565.
- 10 — FERRER, J. F., 1968, Role of the spleen in passive immunological enhancement. *Transplantation* 6: 167-172.
- 11 — FERRER, J. F., MIHICH, E., 1968, Effect of splenectomy on the regression of transplantable tumors. *Cancer Res.* 28: 116-1120.
- 12 — FEFER, A., 1970, Immunotherapy of primary Moloney sarcoma-virus-induced tumors. *Int. J. Cancer* 5: 327-337.
- 13 — ISHIKAWA, Y., FUKUSHIMA, M., SATO, T., KOMABA, M., KAKUTA, H., 1968, Immunological response of adoptive transfer for the growth of Yoshida sarcoma. *Gann*, 59: 453-460.
- 14 — MATSUMOTO, T., OTSU, K., KOMEDA, T., 1966, Induction of host resistance against isograft transplantation of C-1498 leukemia by spleen cells from tumor-bearing donors. *Gann* 57: 143-153.
- 15 — MIKULSKA, Z. B., SMITH, C., ALEXANDER, P., 1966, Evidence for an immunological reaction of the host directed against its own actively growing primary tumor. *J. Nat. Cancer Inst.* 36: 29-35.
- 16 — MÖLLER, E., 1965, Interaction between tumor and host during progressive neoplastic growth in histoincompatible recipients. *J. Nat. Cancer Inst.* 35: 1053-1059.
- 17 — OLD, L. J., BOYSE, E. A., 1964, Immunology of experimental tumors. *Ann. review Med.* 15: 167-186.
- 18 — OLD, L. J., CLARKE, D. A., 1962, Effect of prior splenectomy on the growth of sarcoma 180 in normal and Bacillus Calmette-Guérin infected mice. *Experientia* 18: 335-341.
- 19 — ROSINAU, W., MORTON, D. L., 1966, Tumor-specific inhibition of growth of methylcholanthrene-induced sarcomas "in vivo" and "in vitro" by sensitized isologous lymphoid cells. *J. Nat. Cancer Inst.* 36: 825-833.
- 20 — SENGUPTA, P., AIKAT, B. K., 1968, Effect of splenectomy on hepatic tumorigenesis. A morphological study. *Brit. J. Cancer* 22: 296-302.
- 21 — SMITH, H. J., 1966, Antigenicity of carcinogen-induced and spontaneous tumors in inbred mice. *Brit. J. Cancer* 20: 831-837.

- 22 — THUNOLD, S., 1968, Local cellular reactions and splenic weight changes in mice with Ehrlich's ascites carcinoma. *Acta path. microb. scandinav.* 72: 542-552.
- 23 — STUART, A. E., EL HASSAN, A. M., 1964, Specific inhibition of Landschutz ascites tumour by an isogenic cellular system. *The Lancet* 7339: 913-914.
- 24 — TARCHIANI, G., VITALE, S., 1966, S.R.E. e neoplasie maligne: prospettive ed effetto della splenectomia sul decorso della leucemia C 1498 del topo. *La Settimana Medica* 54: 805-826.
- 25 — WOODRUFF, M. F. A., BOAK, J. L., 1965, Inhibitory effect of pre-immunized CBA spleen cells on transplants of A-strain mouse mammary carcinoma in (CBAXA)F1 hybrid recipients. *Brit. J. Cancer* 19: 411-417.
- 26 — WOODRUFF, M. F. A., SYMES, M. O., STUART, A. E., 1963, The effect of rat spleen cells on two transplanted mouse tumours. *Brit. J. Cancer* 17: 320-327.