"Separata da Revista Brasileira de Malariologia e Doenças Tropicais" — Volume VIII — n.º 4
Outubro a Dezembro de 1956.

CALAZAR AUTÓCTONE EM MINAS GERAIS

A. VIANA MARTINS, Z. BRENER, OTO G. MOURÃO, M. MOURA LIMA, MIGUEL A. DE SOUZA e JOÃO EVANGELISTA DA SILVA

(Instituto Nacional de Endemias Rurais, Centro de Pesquisas de Belo Horizonte)

Embora VERSIANI (1) tenha descrito, em 1943, um caso de leishmaniose visceral em Minas Gerais, proveniente do Nordeste, parecem ter sido MACIEL & ROSENFELD (2) aquêles que descreveram, em 1947, o primeiro caso aparentemente autóctone daquela doença no Estado de Minas. Sòmente em 1953, novo caso, indiscutìvelmente autóctone, de leishmaniose visceral, foi descrito por CANÇADO e cols. (3). Tratava-se de um paciente proveniente da localidade de Café (Município de Itanhomi), no Vale do Rio Doce e que, embora tenha se afastado de seu lugar de origem, nunca se afastou de Minas Gerais. No trabalho de CANÇADO e cols. (3), entretanto, não foi possível estabelecer com certeza o local em que o paciente adquiriu aquela protozoose. Além dessas referências podem ser citados dois casos diagnosticados por viscerotomia hepática pelo Dr. MADUREIRA Pará (4): o primeiro, assinalado em 1942, era oriundo de Medina, e o segundo, diagnosticado em 1956, era de doente falecido em Teófilo Otoni.

Nenhum outro caso foi descrito até fevereiro de 1956, quando nos foi enviado, pelo Dr. JÚLIO COTA PACHECO, de Governador Valadares, um paciente com suspeita clínica de calazar, diagnóstico que posteriormente foi confirmado pelo encontro de leishmânias em material de punção esternal. O paciente era natural de Jacobina (Bahia), porém, há 3 anos residia na citada localidade de Café (Itanhomi), sendo que a sua doença datava de um ano e meio. Em abril do mesmo ano chegou ao nosso conhecimento, através do Dr. RODRIGUES DA SILVA, a existência de um caso de calazar, internado no Instituto Fernandes Figueira (Rio de Janeiro) e procedente igualmente de Café. Com êsses dados evidenciou-se a possibilidade da presença de um foco autóctone de calazar em Minas Gerais.

O presente trabalho relata os primeiros estudos levados a efeito na localidade de Café e adjacências incluindo-se as observações realizadas sôbre os transmissores do calazar naquela região. São também descritos mais dez casos autóctones de leishmaniose visceral autóctone de Minas Gerais, sendo cinco de Itanhomi, um de Governador Valadares, três de Tarumirim e um de Conselheiro Pena (mapa I).

Apresentado ao XIII Congresso Brasileiro de Higiene, Fortaleza, agôsto de 1956.

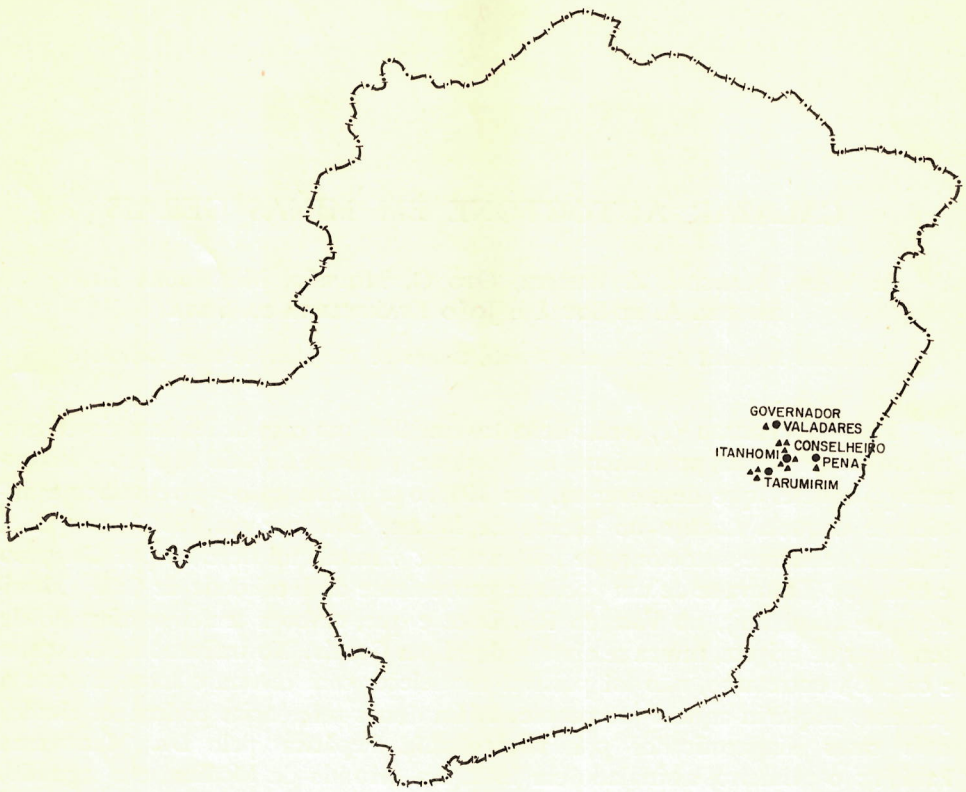

MAPA I

Foco de Itanhomi — A localidade de Café está constituída pela sede do Distrito do mesmo nome, pequeno aglomerado com algumas centenas de habitantes, e por inúmeras pequenas propriedades rurais esparsas. A região apresenta as características de zona de mata, porém, as devastações que ali são sistemàticamente praticadas tornaram as matas escassas, formando apenas ilhas de vegetação isoladas ("capões"). A região estudada é igualmente montanhosa, sendo freqüentes as elevações constituídas por maciços de rocha. As casas se situam, de modo geral, na confluência dos declives de várias serras que formam os chamados "boqueirões" ou "pés-de-serra", para os quais DEANE & DEANE (5) chamaram a atenção e nos quais são mais freqüentes os casos de leishmaniose visceral (Figs. 1 e 2).

Os casos estudados em Itanhomi, inclusive o de CANÇADO e cols. (3), cuja residência foi localizada, estavam situados ao longo de dois pequenos córregos e pelo menos dois dêles se situavam nos boqueirões já referidos. Aparentemente os casos do município de Itanhomi, em número de seis, mostravam uma certa confluência na sua distribuição, pois não chegou ao nosso conhecimento a existência de casos fora da região limitada por aquêles dois córregos.

Fig. 1 — Casa situada em "pé-de-serra" e localizada no foco de leishmaniose visceral de Café (Itanhomi).

Fig. 2 — Localidade de Café com aspecto montanhoso típico.

CASOS CLÍNICOS

G. P. S. — 30 anos. Pardo. Vaqueiro. Nat. Jacobina (Bahia). Res. Café (Itanhomi).

H. M. A. — Há 3 anos mudou-se de Jacobina para Café e nessa ocasião apresentava boa saúde. Aí permaneceu um ano e meio, quando foi acometido de maneira súbita por febre vespertina de moderada intensidade, que apresenta remissões relacionadas ao repouso. Além da febre, apresenta dores musculares, anorexia e epistaxes freqüentes e abundantes. Há 3 meses, discreto edema dos membros inferiores.

Exame físico — Herpes labial. Mucosas descoradas. Regular estado de nutrição. Gânglios não palpáveis.

Apar. respir. — Clìnicamente normal. Apar. circulat. — Clìnicamente normal.

Abdômen — fígado palpável a 4,5 cm da reborda costal, consistência normal, indolor. Baço — tipo III de Hackett, duro, indolor. (Fig. 3).

O diagnóstico foi firmado pelo encontro de leishmânias no material de punção esternal.

A. J. S. — 5 anos, branco, masc. Nat. Café (fazenda do Patrocínio, junto ao córrego do Café). Res. Café (córrego do Macaco Sêco).

H. M. A. — Em setembro de 1955 início da doença com febre diária sem remissões. Após 3 meses, edema dos membros inferiores, que, em seguida, atingiu as demais partes do corpo e, concomitantemente, disenteria. Apresenta ainda desânimo intenso, dôres nas pernas, tosse freqüente sem expectoração e anorexia.

Exame físico — Doente deprimido. Panículo adiposo normal. Mucosas descoradas. Gânglios inguinais palpáveis, moles, pequenos.

Apar. circul. — clìnicamente normal. Apar. respirat. — clìnicamente normal. Abdômen — abaulado, ausência de circulação colateral. Fígado palpável a 3 cm da reborda costal, mole, indolor. Baço palpável a 4 cm da reborda costal, mole, indolor (tipo II de Hackett).

Diagnóstico feito pelo encontro de leishmânias em material de punção da tíbia.

E. R. — 2 anos e 10 meses — pardo —mascul. — Nat. Café (córrego Boa Vista).

H. M. A. — Há 9 meses, diarréias, febre vespertina intensa atingindo até 40°C, porém, apresentando remissões de alguns dias. Aumento de volume do ventre, edema dos membros inferiores. Emagrecimento acentuado. Disenteria.

Exame físico — Doente emagrecido, péssimo estado de nutrição. Mucosas descoradas. Gânglios inguinais palpáveis, moles, pequenos.

Apar. respirat. — tórax abaulado nas bases. Apar. circul. — Clìnicamente normal.

Abdômen: Intensamente abaulado. Fígado palpável a 6,5 cm da reborda costal, mole. Baço palpável a 8 cm da reborda costal, mole (tipo III de Hackett).

Diagnóstico — achado de leishmânias em material de punção esternal.

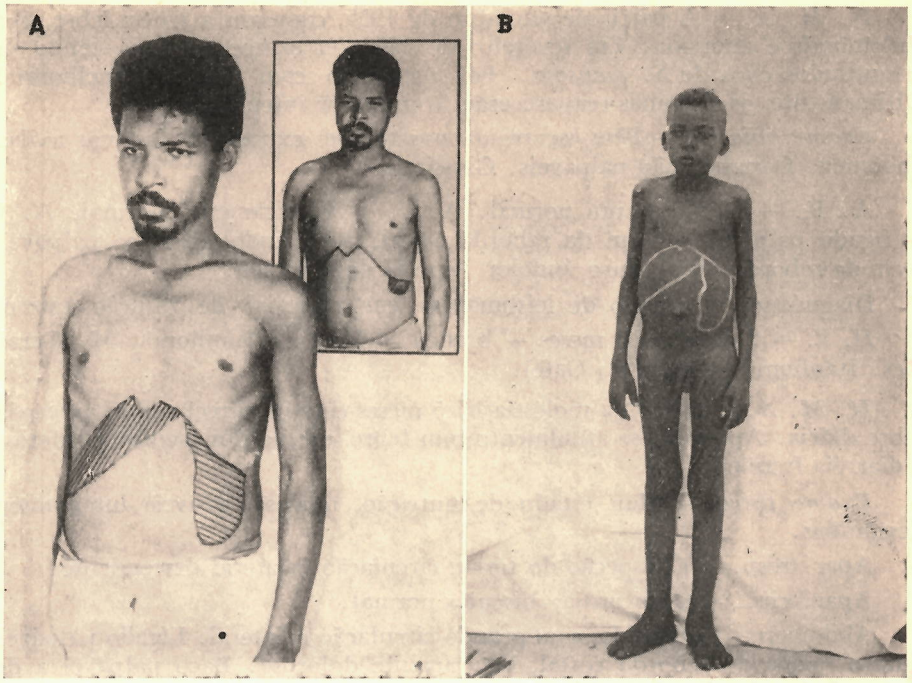

Fig. 3 — (A) Paciente G. P. S. antes e após o tratamento observando-se nítida redução da hépato-esplenomegalia. (B) Paciente N. L. T. antes do tratamento.

N. L. T. — 12 anos — prêto — Nat. Governador Valadares. Res. Governador Valadares (córrego dos Pintos).

H. M. A. — Há 8 meses, febre vespertina, intensa, diária, sem remissões. Nessa mesma ocasião, aumento de volume do ventre. Há 4 meses, edema dos membros inferiores e diarréia com fezes amolecidas e sanguinolentas. Emagrecimento acentuado. Queixa-se atualmente de cefaléia, dores nas pernas, hemorragias gengivais, dispnéia de esfôrço e tosse com expectoração mucosa.

Exame físico — paciente emagrecido, deprimido. Edema dos membros inferiores. Mucosas descoradas. Esternalgia. Icterícia. Herpes labial.

Apar. respirat. — Tórax abaulado nas bases. Frêmito diminuído na base esquerda. Sub-macicez e silêncio respiratório na base esquerda. Estertôres difusos de grossas bolhas.

Apar. circulat. — Taquicardia. T.A.-90 x 55.

Abdômen — abaulado, sem circulação colateral, indolor. Fígado palpável a 11 cm da reborda costal na linha médio-clavicular, duro, indolor. Baço palpável a 18 cm da reborda costal, mole, indolor (tipo IV de Hackett) (Fig. 3).

Diagnóstico — encontro de leishmânias em material de punção de baço e punção esternal.

J. D. B. — 22 anos — prêto — lavrador — Nat. córrego do Macaco Sêco (Itanhomi). Res. — córrego do Macaco Sêco (Itanhomi).

H. M. A. — A partir de setembro de 1955, começou a sentir febre, dores abdominais e anorexia. Em fevereiro de 1956 fêz exame de fezes, tendo sido encontrados ovos de *S. mansoni*. Foi medicado com Stibofen, melhorando. Ùltimamente, os sintomas reapareceram com maior intensidade.

Exame objetivo — Pele escurecida nos lugares expostos à luz, nas axilas e abdômen. Gânglios não palpáveis. Glossite.

A. R. — Clìnicamente normal. A. C. — Clìnicamente normal. A. D. — fígado palpável a 4 cm da reborda costal, duro, indolor. Baço palpável a 4 cm da reborda costal, duro, indolor (tipo II de Hackett).

Diagnóstico — achado de leishmânias em material de punção esternal.

H. V. — 2 anos e 10 meses — branco — Nat. de Itanhomi (M. Gerais). Res. Itanhomi (córrego do Café).

H. M. A. — Início da moléstia há 5 meses com emagrecimento, anorexia e febre diária. Apresenta-se atualmente com febre, edema dos membros inferiores e diarréia freqüente.

Exame físico — Mau estado de nutrição, mucosas visíveis intensamente descoradas.

Apar. resp. — à inspeção do tórax, circulação colateral descendente.

Apar. circ. — taquicardia; ausculta normal.

Abdômen — distendido, com grande circulação colateral. Fígado palpável a quatro dedos do rebordo costal, ligeiramente doloroso. Baço palpável a dois dedos abaixo da cicatriz umbilical.

Diagnóstico — encontro de leishmânias em material de punção esternal.

J. I. S. — 30 anos — Nat. de Tarumirim (S. Antônio de Matipó). Res. Tarumirim (córrego Prêto).

H. M. A. — Há 4 anos, disenteria, febre, dispepsia, anorexia, indisposição para o trabalho. Atualmente sente ainda dores no hipocôndrio direito e no tórax.

Exame físico — Mucosas coradas. Regular estado de nutrição.

Apar. resp. — clìnicamente normal.

Apar. circ. — clìnicamente normal.

Abdômen — Fígado palpável a 4 cm da reborda costal, duro, indolor. Baço palpável a 10 cm da reborda costal, duro, indolor.

Diagnóstico — encontro de leishmânias em material de punção esternal.

G. S. P. — prêto — 25 anos — Nat. de Conselheiro Pena (Vergulina). Res. Conselheiro Pena (Vergulina).

H. M. A. — Adoeceu em abril do corrente ano com febre, emagrecimento, prostração, anorexia.

Exame físico — mau estado de nutrição. Mucosas descoradas. Discreta icterícia. Edema dos membros inferiores.

Apar. circ. — nada a assinalar. Apar. resp. — nada a assinalar.

Abdômen — Fígado palpável a 3 dedos da reborda costal, doloroso. Baço — tipo IV de Hackett, duro, indolor.

Diagnóstico — encontro de leishmânias em material de punção esternal.

Além dêsses casos, descritos mais detalhadamente, podem ser assinalados nesse trabalho mais dois pacientes, irmãos, provenientes do Município de Tarumirim e dos quais pudemos obter os seguintes dados:

G. L. A. — 14 anos — prêto — lavrador. Nat. Tarumirim (córrego do Beija-flor). Res. Tarumirim (córrego do Beija-flor).

S. L. A. — 16 anos — prêto — lavrador — Nat. Tarumirim (córrego do Beija-flor). Res. Tarumirim (córrego do Beija-flor).

Em ambos os doentes, que apresentavam hépato-esplenomegalia e um quadro febril, o diagnóstico foi firmado pelo encontro, em material de punção esternal, de formas em leishmânia.

Transmissores — Foram realizadas capturas domiciliárias, peri-domiciliárias e na mata empregando-se, nesse último caso, armadilha de Shannon com isca luminosa. As seguintes espécies de flebótomos foram encontradas:

P. longipalpis	—	71	♂	e	161	♀
P. cortelezzii	—	3	♂	e	56	♀
P. richardi	—	3	♂	e	0	♀
P. migonei	—	5	♂	e	2	♀
P. intermedius	—	4	♂	e	0	♀
Não identificados	—				3	♀

Dos 308 flebótomos capturados, o *P. longipalpis* foi o mais freqüente, representando 74,8% do total. Dos exemplares dessa espécie, a grande maioria foi capturada no peri-domicílio (paióis), mas muitos foram encontrados no

Fig. 4 — Gruta situada a cêrca de 150 m do domicílio e na qual foram encontrados inúmeros flebótomos.

domicílio e em uma pequena gruta situada a cêrca de 150 m do domicílio (Fig. 4). Em uma das capturas, realizada em mata próxima a uma das habitações em que existiam *P. longipalpis* intra-domiciliárias, não foram encontrados êsses transmissores.

DISCUSSÃO

Estudos recentes, realizados sobretudo por DEANE & DEANE (5) e PESSOA e cols. (6), mostraram a existência, em Sobral (Ceará) e Jacobina (Bahia), de calazar endêmico acometendo centenas de doentes em áreas restritas. Essas observações vieram demonstrar, conforme assinalam DEANE & DEANE (5), que essa doença está longe de se constituir em mera curiosidade médica no Brasil, sendo, atualmente, problema sanitário de importância. Os relatos de inúmeros casos humanos e a descrição dos focos endêmicos do Nordeste levantaram dois problemas de ordem epidemiológica: primeiro, a pesquisa de novos focos da doença em outras áreas do Brasil e segundo, a descoberta de casos isolados, cuja dispersão é facilitada pela migração das populações rurais do Nordeste. Já em 1955, VERONESI e cols. (7) descreviam, em São Paulo, 15 casos de calazar, sendo 1 do Piauí e 14 da Bahia. Tais casos se constituem, potencialmente, um meio de disseminação da doença e podem passar despercebidos, já que o seu quadro clínico pode ser confundido com duas outras entidades mórbidas presentes no nosso meio, a malária e a esquistossomose na sua forma hépato-esplênica. A experiência do foco por nós estudado mostra, de outro lado, que a identificação de casos isolados da moléstia deve implicar no aprofundamento da investigação no sentido de caracterizar a presença de áreas de calazar endêmico em focos autóctones.

Como já foi descrito, a área estudada apresenta algumas particularidades topográficas interessantes, ressaltando a presença dos "boqueirões" ou "pés-de-serra" de indiscutível importância na epidemiologia da doença. O estudo dos transmissores mostrou a absoluta predominância do *Phlebotomus longipalpis* já incriminado pelos trabalhos de DEANE como o principal transmissor da leishmaniose visceral do Nordeste. Embora não tenham sido realizadas capturas sistematizadas em regiões vizinhas sem calazar, podem ser citados os estudos levados a efeito na localidade de Jampruca, foco endêmico de leishmaniose tegumentar próximo ao Município de Café (8). Nessa localidade e também na cidade de Itambacuri, onde não foram assinalados casos de calazar, em várias capturas realizadas não foram encontrados *P. longipalpis*. As capturas de flebótomos no foco de Café revelaram a sua existência, em número muito abundante, no peri-domicílio, sobretudo em paióis e estábulos. Foram, entretanto, capturados flebótomos dentro de domicílios, mesmo em capturas diurnas. Pelo menos em uma ocasião foram encontrados *P. longipalpis* em pequenas cavernas formadas por rochas e situadas a cêrca de 150 metros do domicílio de um dos doentes. Aparentemente êsse era um dos abrigos daquele transmissor que, a julgar-se pela topografia da região, deve abundar nessas formações rochosas. O encontro de *P. cortelezzii* em número abundante, inclusive no peri-domicílio, constitui um achado de importância, tornando-se necessários estudos mais detalhados a fim de ser esclarecido o seu papel na epidemiologia da doença.

Nesse estudo preliminar, que durou ao todo apenas alguns dias, não foi feita nenhuma tentativa de delimitação do foco, quer à base de casos humanos, quer pela distribuição da área de flebótomos da espécie *P. longipalpis*. Ficou, entretanto, a impressão de que a doença deve ser predominantemente rural, já que não foram assinalados casos na zona urbana e que os casos de calazar não são esporádicos naquela região, devendo apresentar uma certa densidade. O encontro de um dos doentes no Município de Governador Valadares, a 12 km

da cidade do mesmo nome, de três doentes em Tarumirim, e um em Conselheiro Pena, em regiões afastadas de Café, levanta a possibilidade da existência de calazar em uma vasta região.

Problemas epidemiológicos de grande importância como a delimitação do foco, o reconhecimento de hospedeiros silvestres e a descoberta de criadouros naturais do *P. longipalpis* não foram enfrentados na curta observação do foco de Café; êsses aspectos deverão ser estudados no futuro, à luz da experiência das áreas endêmicas do Nordeste, devendo contribuir para o melhor conhecimento do problema de leishmaniose visceral em Minas Gerais.

SUMÁRIO

São relatados os estudos realizados em um foco autóctone de leishmaniose visceral em Itanhomi (Minas Gerais, Brasil), sendo descritos dez casos dessa doença procedentes daquela localidade e dos municípios vizinhos de Governador Valadares, Tarumirim e Conselheiro Pena. Foram feitas capturas domiciliárias e peri-domiciliárias de flebótomos. O *Phlebotomus longipalpis* representa, aparentemente, a espécie transmissora de maior importância.

SUMMARY

There have been reported studies performed on an autochthonous focus of visceral leishmaniasis at Itanhomi (Minas Gerais, Brazil) and ten cases of the disease, in patients from that district and from Governador Valadares, Tarumirim and Conselheiro Pena, have been described. Domiciliary and peridomiciliary captures of phlebotomus have been carried out. The *Phlebotomus longipalpis* seems to be the most important transmissory species.

BIBLIOGRAFIA

1 — Versiani, O. — 1943 — Leishmaniose visceral americana. Rev. Med. Brasil., 25/26: 268.

2 — Maciel, P. & Rosenfeld, G. — 1947 — Leishmaniose Visceral Americana — Um caso de um novo foco. Rev. Clin. S. Paulo, 60: 51.

3 — Cançado, J. R. & Cols. — 1953 — Calazar autóctone de Minas Gerais. Em publicação em "O Hospital".

4 — Pará, M. — 1956 — Informação por carta.

5 — Deane, M. P. & Deane, L. M. — 1955 — Considerações sôbre a transmissão da leishmaniose visceral no Ceará. Apres. ao XII Congr. Brasil. Hig., Belém, janeiro de 1955.

6 — Pessôa, S. B., Pereira da Silva, L. H. & Figueiredo, J. — 1955 — Calazar endêmico em Jacobina (Estado da Bahia). Apres. ao XII Congr. Brasil. Hig., Belém, janeiro de 1955.

7 — Veronesi, R. & Cols. — 1955 — Leishmaniose visceral (calazar) no Brasil. Estudo do quadro clínico e humoral de 15 novos casos. Rev. Hosp. Clin., 10 (2): 86.

8 — Viana Martins, A., Brener, Z. & Pellegrino, J. — 1956 — Observações preliminares sôbre um foco de leishmaniose tegumentar em Minas Gerais. Apres. ao XIII Congr. Brasil. Hig., Fortaleza, agôsto de 1956.