

Iodeto de sódio: uma alternativa de tratamento para a esporotricose felina?

Sodium Iodide: an Alternative Treatment Option for Feline Sporotrichosis?

**Beatriz Wanderosck Carvalho, Sandro Antonio Pereira, Anna Barreto Fernandes Figueiredo,
Luísa Helena Monteiro de Miranda, Gabriela Reis Pereira-Oliveira,
Tânia Maria Pacheco Schubach & Isabella Dib Ferreira Gremião**

ABSTRACT

Background: Sporotrichosis is caused by pathogenic fungi of the genus *Sporothrix*. The clinically relevant species are *S. schenckii*, *S. globosa* and *S. brasiliensis*. In Brazil, *S. brasiliensis* is the most prevalent etiological agent among humans and cats. In cats with sporotrichosis, skin lesions are mainly characterized by nodules and ulcers, usually located in the head, nasal region and limbs. The presence of respiratory signs concomitantly with cutaneous lesions is frequent, especially sneezing, and may be associated with lesions located in the nasal mucosa. Ketoconazole (KTZ), itraconazole (ITZ), potassium iodide (KI), sodium iodide (NaI), terbinafine (TRB), fluconazole (FLZ) and amphotericin B (AMB) are the drugs currently available for treating feline sporotrichosis. ITZ remains the drug of choice. ITZ combined with KI has been successfully used in the treatment of naïve cats (especially cases with lesions in the nasal region), cases of recurrence and refractory to ITZ. Clinical cure with NaI has been described in some cases, but its use has been limited by adverse reactions. The conventional formulation is the saturated solution and the recommended dose in the treatment of feline sporotrichosis is 10 mg/kg every 12 h. Cats are sensitive to iodide preparations and should be carefully monitored for clinical evidence of iodism, such as apathy, anorexia, vomiting, diarrhea, hypothermia, hyperthermia, cardiomyopathy, hyperexcitability, muscular spasms and ptyalism. The purpose of this study was to evaluate the therapeutic response of NaI capsules in feline sporotrichosis.

Materials, Methods & Results: An observational cohort study was conducted in cats with sporotrichosis at the Laboratory of Clinical Research in Dermatозoonoses in Domestic Animals (Lapclin-Dermzoo), Evandro Chagas National Institute of Infectious Diseases (INI)/Oswaldo Cruz Foundation (Fiocruz), Rio de Janeiro, Brazil. Twenty-eight cats with sporotrichosis confirmed by isolation of *Sporothrix* spp. in culture, no previous systemic antifungal therapy, and weight above 3.0 kg, were included in the study. The treatment consisted of NaI oral capsules (5 mg/kg/once daily). In cats without clinical improvement after one month of treatment, the dose was increased (10 mg/kg/once daily). The cats were followed up monthly by clinical examination, complete blood count and biochemical analysis (urea, creatinine, alanine aminotransferase - ALT, aspartate aminotransferase - AST, alkaline phosphatase - FA). All procedures were approved by the Animal Ethics Committee (CEUA/Fiocruz), number LW 56/13, and the informed consent term was obtained from all tutors. Clinical cure was achieved in six (21.4%) cases and treatment failure was observed in 13 (46.4%) animals. Seven (25%) cats were lost during follow up, and unknown causes of death occurred in two cases (7.1%). Ten animals (35.7%) presented clinical adverse reactions at some point during treatment. Hyporexia and weight loss were the most frequent ones. Three cats presented alteration in renal function.

Discussion: Treatment of feline sporotrichosis in epizootic areas has been a challenge for veterinarians and tutors. Additionally, there are few studies evaluating treatment regimens for this mycosis in animals. In this study, NaI was compounded in capsules, because it is easier to administer when compared to the solution, as previously described for KI. Despite the low cost and the convenient administration of the capsule, NaI presented a low cure rate with the dose used. The study of new pharmaceutical forms and lower doses of low-cost drugs is necessary in a scenario of epizootic sporotrichosis, where investments for the development of new antifungal agents are scarce.

Keywords: *Sporothrix* spp., sodium iodide, treatment, cats.

Descritores: *Sporothrix* spp., iodeto de sódio, tratamento, gatos.

DOI: 10.22456/1679-9216.88706

Received: 16 July 2018

Accepted: 10 December 2018

Published: 24 December 2018

Laboratório de Pesquisa Clínica em Dermatозoonoses em Animais Domésticos (Lapclin-Dermzoo), Instituto Nacional de Infectologia Evandro Chagas (INI), Fundação Oswaldo Cruz (Fiocruz), Rio de Janeiro, RJ, Brazil. CORRESPONDENCE: S.A. Pereira [sandro.pereira@ini.fiocruz.br - Tel.: +55 (21) 38659536]. Av. Brasil n.4365. Bairro Manguinhos. CEP 21045-900, Rio de Janeiro, RJ, Brazil.

INTRODUÇÃO

A esporotricose é causada por fungos patogênicos do gênero *Sporothrix*. As espécies clinicamente relevantes são *S. schenckii*, *S. globosa* e *S. brasiliensis* [18]. No Brasil, *S. brasiliensis* é o agente etiológico prevalente entre seres humanos e gatos doentes [2,29]. Em gatos, a presença de sinais respiratórios, principalmente espirros, concomitantemente a lesões cutâneas é frequente, e pode estar associada a lesões localizadas na mucosa nasal [14].

O itraconazol (ITZ) permanece como o medicamento de escolha no tratamento da esporotricose felina [6,14]. Entretanto, relatos sobre o uso de iodetos de sódio (NaI) e potássio (KI) são escassos (Quadro 1) [6,26] e seu uso tem sido considerado limitado, principalmente devido à dificuldade de administração da forma farmacêutica em solução, e à alta ocorrência de reações adversas. A vantagem dos iodetos é o menor custo comparado ao ITZ [27], especialmente em situações em que o custo dos medicamentos pode ser um aspecto crítico do tratamento.

O crescente número de casos de esporotricose felina no Brasil e em alguns países, como Malásia e Argentina, além do alto potencial zoonótico dos gatos [15,31], enfatizam a importância de possibilidades terapêuticas que sejam custo-efetivas e seguras. Portanto, a necessidade de ampliar as opções de tratamento e a possibilidade de reduzir as reações adversas com uma menor dose de NaI quando comparado ao previamente estabelecido na literatura, inspirou a elaboração deste estudo, cujo objetivo foi avaliar a resposta terapêutica do NaI na esporotricose felina.

MATERIAIS E MÉTODOS

Foi realizado um estudo de coorte observacional em gatos com esporotricose no Laboratório de Pesquisa Clínica em Dermatozoonoses em Animais Domésticos (Lapclin-Dermzoo), Instituto Nacional de Infectologia Evandro Chagas (INI)/Fundação Oswaldo Cruz (Fiocruz), Rio de Janeiro, Brasil. Os gatos considerados elegíveis para este estudo foram aqueles com esporotricose confirmada pelo isolamento de *Sporothrix* spp. em cultura, sem terapia antifúngica sistêmica prévia e peso acima de 3,0 kg. O NaI foi formulado em cápsulas e administrado por via oral na dose de 5 mg/kg uma vez por dia. Nos gatos que não apresentaram melhora clínica após um mês de trata-

mento, a dose foi aumentada para 10 mg/kg uma vez ao dia. Os gatos foram acompanhados mensalmente por meio de exame clínico e coleta de sangue para hemograma completo e análise bioquímica (uréia, creatinina, alanina aminotransferase – ALT, aspartato aminotransferase – AST, fosfatase alcalina – FA). Em gatos que apresentaram reações adversas clínicas e/ou laboratoriais moderadas [5,30], a terapia foi temporariamente suspensa por um período mínimo de sete dias ou até a regressão dessas reações. A terapia com NaI foi mantida por um mês após a cura clínica. A consulta de acompanhamento pós-alta foi realizada três meses após a cura clínica. Todos os procedimentos foram aprovados pelo Comitê de Ética em Uso de Animais (CEUA/Fiocruz), número LW 56/13, e o termo de consentimento informado foi obtido de todos os tutores.

RESULTADOS

Vinte e oito gatos foram incluídos no estudo. Todos os gatos apresentavam lesões cutâneas. Vinte e dois (78,6%) deles apresentavam lesões na região nasal (nariz, plano nasal e/ou lesões na mucosa nasal). Sinais respiratórios foram relatados em 18 (81,8%) casos e os mais frequentes foram espirros (n = 12; 66,7%), seguidos de rinorreia (n = 11; 61,1%) e dispneia (n = 11; 61,1%). Durante o tratamento, seis gatos (21,4%) necessitaram de um aumento da dose de NaI (10 mg/kg), devido à falta de resposta clínica.

As características clínicas e terapêuticas dos gatos incluídos neste estudo estão descritas no Quadro 2. Dez animais (35,7%) apresentaram reações adversas clínicas (RACs) em algum momento durante o tratamento. As RACs mais frequentes foram hiporexia e perda de peso, que ocorreram em cinco casos (50%). Três gatos apresentaram alteração da função renal. Dois gatos apresentaram RACs após o aumento de dose de NaI.

A cura clínica foi obtida em seis (21,4%) casos (Figura 1) e a falha do tratamento foi observada em 13 (46,4%). Houve abandono de tratamento em sete casos (25%) e óbito por causas desconhecidas em dois casos (7,1%).

Cinco gatos foram reavaliados três meses após a cura clínica. Nenhuma alteração relevante foi identificada nos perfis hematológico ou bioquímico. Um gato apresentou recorrência da lesão na mucosa nasal.

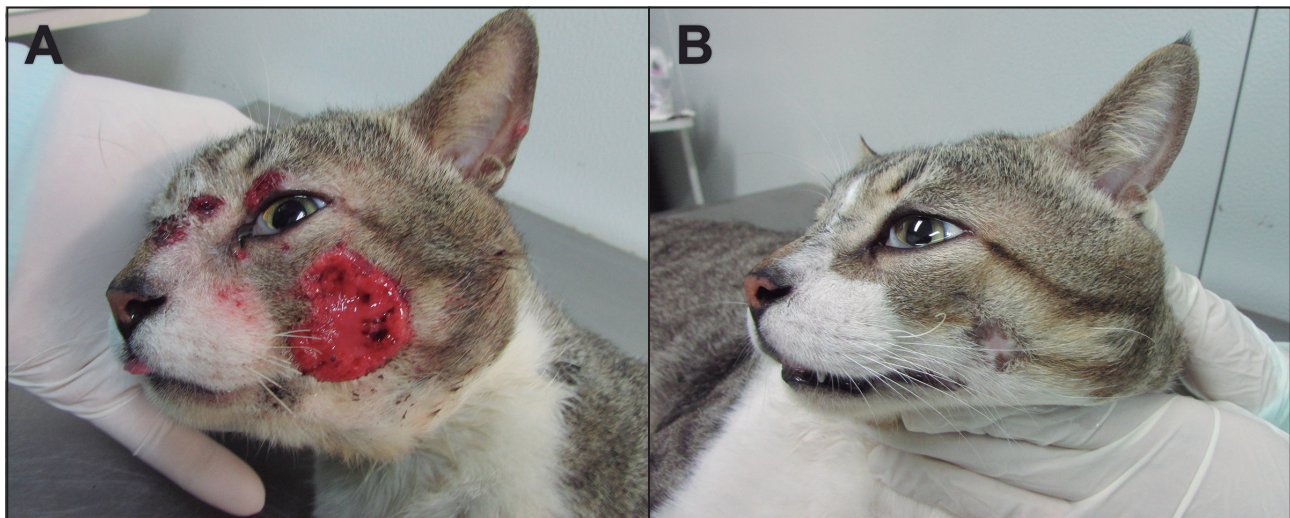


Figura 1. Gato com esporotricose. A- Lesões ulceradas na face e região nasal. B- Lesões cicatrizadas após dois meses de tratamento com iodeto de sódio 5 mg/kg (cura clínica).

Quadro 1. Casos de esporotricose felina tratados com iodetos descritos na literatura desde 1956.

Ano	Autores	Origem	Tipo de Estudo	N	Medicamento	Reação adversa	Desfecho
1956	Freitas <i>et al.</i>	Brasil	Relato de caso	1	KI	Não relatado	Falha de tratamento
1965	Freitas <i>et al.</i>	Brasil	Série de casos	7	KI	Nenhuma	Cura clínica [1] Abandono [6]
1973	Anderson <i>et al.</i>	EUA	Relato de caso	1	KI	Vômito, Depressão, Fraqueza	Tutor solicitou eutanásia
1983	Burke <i>et al.</i>	EUA	Relato de caso	1	NaI	Anorexia, Letargia, Hipertermia, Cardiomiopatia	Cura clínica
1983	Nusbaum <i>et al.</i>	EUA	Relato de caso	1	NaI	Não relatado	Falha de tratamento
1986	Dunstan <i>et al.</i>	EUA	Série de casos	3	20% KI ou SSKI	Perda de peso, Letargia	Cura clínica [1] Falha de tratamento [2]
1986	Mackay <i>et al.</i>	Austrália	Relato de caso	1	20% KI	Não relatado	Falha de tratamento
1989	Gonzalez-Cabo <i>et al.</i>	Espanha	Relato de caso	1	20% KI	Nenhuma	Cura clínica
1991	Carvalho <i>et al.</i>	EUA	Relato de caso	1	KI	Não relatado	Cura clínica
1993	Peaston	EUA	Relato de caso	1	NaI	Não relatado	Falha de tratamento
1996	Davies and Troy	EUA	Série de casos	22	KI ou CTZ	Não relatado	Não relatado
1996	Nakamura <i>et al.</i>	Japão	Relato de caso	1	NaI	Não relatado	Falha de tratamento
2001	Nobre <i>et al.</i>	Brasil	Série de casos	14	KI	Anorexia, Diarréia	Falha de tratamento (Óbito)
2004	Schubach <i>et al.</i>	Brasil	Série de casos	26	NaI	Anorexia, Diarréia, Vômito	Cura clínica Falha de tratamento
2009	Crothers <i>et al.</i>	EUA	Série de casos	2	NaI ou KI	Anorexia, Letargia, Febre (KI)	Falha de tratamento
2012	Reis <i>et al.</i>	Brasil	Série de casos	48	KI	Híporexia, Letargia, Perda de peso, Anorexia, Vômito, Diarréia	Cura clínica 48,0% Falha de tratamento 37,5% Abandono 10,4%

Legenda: KI (iodeto de potássio), NaI (iodeto de sódio), SSKI (solução supersaturada iodeto de potássio), CTZ (cetoconazol).

Quadro 2. Características clínicas e terapêuticas de gatos com esporotricose tratados com iodeto de sódio no Lapclin-Dermzoo/INI/Fiocruz, Rio de Janeiro, Brasil.

Caso	Sexo	Idade*	Localização da lesão	Tipo de lesão	Lesão mucosa nasal	Reação adversa	Aumento de dose	Desfecho
1	M	24	Membro posterior	Úlcera	Não	Apatia	Não	Falha de tratamento
2	M	17	Pescoço	Úlcera	Não	Hiporexia, diarreia, Perda de peso	Não	Falha de tratamento
3	F	48	Membro anterior; Membro posterior	Úlcera	Não	Não observado	Não	Perda de seguimento
4	M	30	Face; Plano nasal; Membro anterior; Membro posterior; Região lombar	Úlcera; Nódulo; Lesão gomosa	Sim	Vômito	Sim	Falha de tratamento
5	M	18	Membro posterior	Úlcera	Não	Não observado	Não	Cura clínica
6	M	24	Nariz; Plano nasal; Pescoço; Abdômen	Úlcera; Lesões semelhantes a tumores	Sim	Hiporexia, anorexia, Apatia, Vômito, Perda de peso ↑ Creatinina (aumento severo)	Não	Falha de tratamento
7	M	96	Orelha; Membro anterior; Membro posterior	Úlcera	Não	Não observado	Sim	Cura clínica
8	F	96	Nariz; Plano nasal	Úlcera; Nódulo	Sim	Não observado	Não	Óbito
9	M	18	Pina; Pescoço	Úlcera	Sim	Não observado	Não	Perda de seguimento
10	M	60	Orelha; Face; Nariz; Membro anterior	Úlcera; Nódulo	Sim	Não observado	Não	Perda de seguimento
11	M	8	Orelha; Face; Plano nasal; Membro anterior; Membro posterior	Úlcera; Nódulo; Lesão gomosa; Lesões semelhantes a tumores	Sim	Não observado	Não	Falha de tratamento
12	M	48	Orelha; Olhos; Face; Nariz; Membro anterior	Úlcera; Nódulo; Lesão gomosa	Sim	Não observado	Não	Perda de seguimento
13	M	60	Orelha; Face; Tórax; Abdômen; Rabo; Membro anterior; Membro posterior	Úlcera; Nódulo; Lesão gomosa; Lesões semelhantes a tumores	Sim	Não observado	Não	Falha de tratamento
14	M	36	Orelha; Face; Pescoço; Tórax; Membro anterior; Membro posterior	Úlcera	Sim	Não observado	Não	Perda de seguimento
15	M	12	Face; Plano nasal; Membro anterior; Membro posterior	Úlcera; Nódulo	Sim	Hiporexia, Perda de peso	Não	Falha de tratamento
16	M	12	Orelha; Face; Plano nasal; Membro anterior; Membro posterior	Úlcera; Lesões semelhantes a tumores	Sim	Hiporexia, Perda de peso**	Sim	Falha de tratamento
17	M	36	Face; Membro anterior; Membro posterior	Úlcera	Sim	Apatia	Não	Falha de tratamento
18	F	60	Face; Nariz; Plano nasal	Úlcera; Nódulo	Sim	Hiporexia, Vômito, Perda de peso	Sim	Falha de tratamento
19	M	72	Plano nasal	Nódulo	Sim	↑ Creatinina (aumento leve)**	Sim	Cura clínica
20	F	132	Plano nasal; Membro anterior; Membro posterior	Úlcera	Sim	Não observado	Não	Cura clínica
21	M	15	Orelha; Face; Membro anterior; Região lombar	Úlcera	Não	Anorexia, Perda de peso	Não	Falha de tratamento
22	M	7	Face; Membro posterior	Úlcera; Nódulo	Sim	Não observado	Não	Óbito
23	F	36	Abdômen	Úlcera	Sim	↑ Creatinina (aumento leve)	Não	Cura clínica
24	M	12	Face; Membro anterior	Úlcera; Lesão gomosa	Sim	Não observado	Não	Perda de seguimento
25	M	30	Membro anterior	Úlcera	Sim	Apatia, Vômito, Perda de peso	Não	Cura clínica
26	M	12	Membro posterior	Úlcera	Sim	Não observado	Não	Falha de tratamento
27	M	48	Face; Rabo; Membro anterior; Membro posterior	Úlcera; Nódulo	Sim	Não observado	Sim	Falha de tratamento
28	F	24	Membro anterior	Úlcera	Sim	Não observado	Não	Perda de seguimento

Legenda:*Meses;**Ocorrência após aumento de dose.

DISCUSSÃO

O tratamento da esporotricose felina em áreas enzoóticas/epizoóticas tem sido um desafio para veterinários e tutores. Existem poucos estudos que avaliaram esquemas terapêuticos para esta micose em animais. O uso de novas formas farmacêuticas e doses menores de medicamentos de baixo custo podem ser estratégias interessantes em um cenário no qual os investimentos para o desenvolvimento de novos agentes antifúngicos são escassos.

Neste estudo, o NaI foi manipulado em cápsulas, como descrito anteriormente para o KI, pois é de fácil administração quando comparada à solução [26,27].

Optamos por administrar NaI em dose baixa devido às reações adversas relacionadas às doses recomendadas na literatura. Um gato com esporotricose refratária ao cetoconazol iniciou tratamento com NaI (40 mg/kg duas vezes ao dia) e, devido às reações adversas graves (febre, anorexia, e cardiomiopatia congestiva), a dose foi reduzida (20 mg/kg duas vezes ao dia) e o gato obteve a cura sem apresentar sinais de toxicidade [3]. Em outro estudo, 26 gatos com esporotricose foram tratados com NaI (10 mg/kg duas vezes ao dia) e a cura foi relatada em seis casos, embora a ocorrência de RACs (anorexia, diarreia e vômito) tenha sido alta (40,5%) [32].

O mecanismo de ação dos iodetos permanece desconhecido, mas acredita-se que o KI atue por meio da modulação da resposta inflamatória [34] e da resposta imune [12]. Estudos *in vitro* sugeriram que pode haver dano celular da levedura após a conversão de KI em iodo [34]. Outros estudos sugerem que o KI inibe significativamente a quimiotaxia neutrofílica no sangue periférico [17,33]. Especula-se ainda que o iodo atue na diminuição da produção de intermediários reativos do oxigênio, que são fundamentais para a ação dos fagócitos [33]. Esse papel imunomodulador pode ser a chave para a resposta satisfatória ao tratamento [5] e, portanto, o uso de medicamentos que podem estimular o sistema imunológico, deve ser explorado para associação com ITZ no tratamento da esporotricose felina.

Nossos resultados mostraram menores taxas de cura (21,4%) em comparação com estudos anteriores na mesma região endêmica que utilizaram NaI (23%) ou ITZ (38,3%) [25,26,32]. Entretanto, a comparação entre esses resultados deve ser cuidadosamente considerada devido as diferenças nos

desenhos dos estudos. Em nosso estudo, a maioria dos animais apresentava lesões na região nasal e sinais respiratórios, o que pode ter favorecido à alta taxa de falha terapêutica [14].

Em gatos com esporotricose tratados com KI em cápsulas, a taxa de cura clínica foi 47,9%, sendo a dose mediana utilizada menor (15 mg/kg) que a estabelecida na literatura [26]. Adicionalmente, autores descreveram a associação bem-sucedida de KI e ITZ em gatos com esporotricose, sugerindo que os iodetos têm uma maior efetividade associado ao ITZ que quando administrado isoladamente. Em gatos refratários ao ITZ, principalmente em casos de lesões em mucosas nasais e sinais respiratórios, a taxa de cura clínica da associação foi 63,2% [28]. Além disso, este esquema terapêutico também foi usado com sucesso no tratamento de gatos virgens de tratamento, sendo a taxa de cura de 96,2% e tempo mediano de tratamento de 14 semanas [27].

Neste estudo, a ocorrência de reações adversas gastrointestinais foi menor que a descrita para monoterapia com KI e NaI [32]. Entretanto, foi maior que a descrita para ITZ [25], que permanece o medicamento de escolha.

Não foi observada alteração da função hepática, diferente de outro estudo que utilizou KI, no qual as enzimas hepáticas aumentaram em 27,1% dos casos [26]. Isso poderia ser justificado pelo uso de uma dose maior de KI em relação ao NaI. No entanto, dois gatos apresentaram leve alteração da função renal, e um animal teve uma alteração grave. O ITZ pode causar aumento dos níveis de ureia [13], mas as reações adversas laboratoriais relacionadas à nefrotoxicidade durante o tratamento com NaI não foram descritas [6,21,23,24,32]. Além disso, não encontramos informação sobre a alteração da função renal em gatos com esporotricose tratados com KI.

Na avaliação pós-alta, a ocorrência de reativação da lesão na mucosa nasal foi observada em um gato. Outros estudos demonstraram que os casos de recidiva são frequentes nessa região anatômica [14,16,20].

CONCLUSÃO

Apesar do baixo custo e da fácil administração da formulação em cápsula, a monoterapia com NaI apresentou baixa taxa de cura com a dose utilizada e foi menos efetiva que o ITZ ou KI para o tratamento da esporotricose felina. Adicionalmente, conforme

descrito para o KI, acreditamos que a resposta terapêutica do NaI também seja mais efetiva quando associada ao ITZ. Nesse sentido, a realização de estudos terapêuticos (custo-efetividade e segurança) com diferentes formas farmacêuticas de medicamentos disponíveis e pouco onerosos deve ser estimulada principalmente em áreas enzoóticas/epizoóticas da esporotricose, nas quais o alto custo dos medicamentos em tratamentos longos pode ser um obstáculo para o sucesso terapêutico, e onde investimentos para o desenvolvimento de novos agentes antifúngicos não são frequentes.

MANUFACTURER

¹Aquarella Farmácia de Manipulação. Rio de Janeiro, RJ, Brazil.

Acknowledgments. The authors are grateful to the staff of the Mycology Laboratory of Evandro Chagas National Institute of Infectious Diseases (INI)/Oswaldo Cruz Foundation (Fiocruz), Rio de Janeiro, RJ, Brazil.

Funding. Este projeto de pesquisa foi realizado com recursos do Laboratório de Pesquisa Clínica em Dermatozoonoses em Animais Domésticos (Lapclin-Dermzoo)/Instituto Nacional de Infectologia Evandro Chagas (INI)/Fiocruz.

Ethical approval. Todos os procedimentos foram aprovados pelo Comitê de Ética em Uso de Animais (CEUA/Fiocruz), número LW 56/13, e o termo de consentimento informado foi obtido de todos os tutores.

Declaration of interest. The authors report no conflicts of interest. The authors alone are responsible for the content and writing of paper.

REFERENCES

- 1 **Anderson N.V., Ivoghli D., Moore W.E. & Leipold H.W. 1973.** Cutaneous sporotrichosis in a cat: a case report. *Journal of the American Animal Hospital Association*. (9): 526-529.
- 2 **Boechat J.S., Oliveira M.M.E., Almeida-Paes R., Gremião I.D.F., Machado A.C.S., Oliveira R.V.C., Figueiredo A.B.F., Rabello V.B.S., Silva K.B.L., Zancopé-Oliveira R.M., Schubach T.M.P. & Pereira S.A. 2018.** Feline sporotrichosis: associations between clinical-epidemiological profiles and phenotypic-genotypic characteristics of the etiological agents in the Rio de Janeiro epizootic area. *Memórias do Instituto Oswaldo Cruz*. 113(3): 185-196.
- 3 **Burke M., Grauer G. & Macy D. 1983.** Successful treatment of cutaneolymphatic sporotrichosis in cat with ketoconazole and sodium iodine. *Journal American Animal Hospital Association*. 19: 542-547.
- 4 **Carvalho J.R., Caldwell J.B., Radford B.L. & Feldman A.R. 1991.** Feline-transmitted sporotrichosis in the southwestern United States. *Western Journal Medicine*. 154(4): 462-465.
- 5 **Center S.A. 2007.** Interpretation of Liver Enzymes. *Veterinary Clinics North America Small Animal Practice*. 37: 297-333.
- 6 **Crothers S.L., White S.D., Ihrke P.J. & Affolter V.K. 2009.** Sporotrichosis: a retrospective evaluation of 23 cases seen in northern California (1987-2007). *Veterinary Dermatology*. 20(4): 249-259.
- 7 **Davies C. & Troy G.C. 1996.** Deep mycotic infections in cats. *Journal American Animal Hospital Association*. 32(5): 380-391.
- 8 **Dunstan R.W., Reimann K.A. & Langham R.F. 1986.** Feline sporotrichosis. *Journal of the American Veterinary Medical Association*. 189(8): 880-883.
- 9 **Freitas D., Migliano M.F. & Zani Neto L. 1956.** Esporotricose - Observação de caso espontâneo em gato doméstico (*F. catus*). *Revista Faculdade Medicina Veterinária Universidade São Paulo*. 5(4): 601-604.
- 10 **Freitas D., Moreno G., Saliba A., Bottino J. & Mós E. 1965.** Esporotricose em cães e gatos. *Revista Faculdade Medicina Veterinária Universidade São Paulo*. 7(2): 381-387.
- 11 **Gonzalez-Cabo J.F., De Las Heras Guillamon M., Latre Cequiuel M.V. & Garcia de Jalon Ciercoles J.A. 1989.** Feline sporotrichosis: a case report. *Mycopathologia*. 108(3): 149-154.
- 12 **Gougerot H. 1950.** New insight gained in general pathology and practical medicine by the study of sporotrichoses. *Annals of the New York Academy of Sciences*. 50(10): 1348-1356.
- 13 **Greene C.E. 2012.** Antifungal Chemotherapy. In: Greene C.E. (Ed). *Infectious Diseases of the Dog and Cat*. 4th edn. Philadelphia: Saunders Elsevier, pp.579-588.
- 14 **Gremião I.D.F., Menezes R.C., Schubach T.M.P., Figueiredo A.B.F., Cavalcanti M.C.H. & Pereira S.A. 2015.** Feline sporotrichosis: epidemiological and clinical aspects. *Medical Mycology*. 53: 15-21.
- 15 **Gremião I.D.F., Miranda L.H.M., Reis E.G., Rodrigues A.M. & Pereira S.A. 2017.** Zoonotic Epidemic of Sporotrichosis: Cat to Human Transmission. *PLoS Pathogens*. 13(1): 1-7.

- 16 Gremião I.D.F., Schubach T.M.P., Pereira S.A., Rodrigues, A.M., Honse C.O. & Barros M.B.L. 2011. Treatment of refractory feline sporotrichosis with a combination of intralesional amphotericin B and oral itraconazole. *Australian Veterinary Journal*. 89(9): 346-351.
- 17 Honma K., Saga K., Onodera H. & Takahashi M. 1990. Potassium iodide inhibits neutrophil chemotaxis. *Acta Dermato Venereologica*. 70(3): 247-249.
- 18 Lopes-Bezerra L.M., Mora-Montes H.M., Zhang Y., Nino-Vega G., Rodrigues A.M., De Camargo Z.P. & De Hoog S. 2018. Sporotrichosis between 1898 and 2017: The evolution of knowledge on a changeable disease and on emerging etiological agents. *Medical Mycology*. 56: S126-S143.
- 19 Mackay B.M., Menrath V.H., Ridley M.F. & Kellym W.R. 1986. Sporotrichosis in a Cat. *Australian Veterinary Practitioner*. 16(1): 3-5.
- 20 Malik R., Vogelnest L., O'Brien C.R., White J., Hawke C., Wigney D.I., Martin P. & Norris J.M. 2004. Infections and some other conditions affecting the skin and subcutis of the naso-ocular region of cats - clinical experience 1987-2003. *Journal Feline Medicine Surgery*. 6(6): 383-390.
- 21 Nakamura Y., Sato H., Watanabe S., Takahashi H., Koide K. & Hasegawa A. 1996. *Sporothrix schenckii* isolated from a cat in Japan. *Mycoses*. 39(3-4): 125-128.
- 22 Nobre M.O., Castro A.P., Caetano D., Leonardo-de-Souza L., Araujo-Meireles M.C. & Ferreiro L. 2001. Recurrence of sporotrichosis in cats with zoonotic involvement. *Revista Iberoamericana Micología*. 18: 137-140.
- 23 Nusbaum B.P., Gulbas N. & Horwitz S.N. 1983. Sporotrichosis acquired from a cat. *Journal American Academy Dermatology*. 8(3): 386-391.
- 24 Peaston A. 1993. Sporotrichosis. *Journal Veterinary Internal Medicine*. 7(1): 44-45.
- 25 Pereira S.A., Passos S.R.L., Silva J.N., Gremião I.D.F., Figueiredo F.B., Teixeira J.L., Monteiro P.C. & Schubach T.M.P. 2010. Response to azolic antifungal agents for treating feline sporotrichosis. *Veterinary Record*. 166: 290-294.
- 26 Reis E.G., Gremião I.D.F., Kitada A.A., Rocha R.F., Castro V.S., Barros M.B., Menezes R.C., Pereira S.A. & Schubach T.M. 2012. Potassium iodide capsule treatment of feline sporotrichosis. *Journal of Feline Medicine Surgery*. 14: 399-404.
- 27 Reis E.G., Schubach T.M.P., Pereira S.A., Silva J.N., Carvalho B.W., Quintana M.S. & Gremião I.D.F. 2016. Association of itraconazol and potassium iodide in the treatment of feline sporotrichosis: a prospective study. *Medical Mycology*. 54: 684-690.
- 28 Rocha R.F.D.B., Schubach T.M.P., Pereira S.A., Reis E.G., Carvalho B.W. & Gremião I.D.F. 2018. Refractory feline sporotrichosis treated with itraconazole combined with potassium iodide. *Journal Small Animal Practice*. 30: 1-2.
- 29 Rodrigues A.M., Cruz Choappa R., Fernandes G.F., de Hoog G.S. & De Camargo Z.P. 2016. *Sporothrix chilensis* sp. nov. (Ascomycota: Ophiostomatales), a soil-borne agent of human sporotrichosis with mild-pathogenic potential to mammals. *Fungal Biology*. 120: 246.
- 30 Roudebush P., Polzin D.J., Ross S.J., Towell T.L., Adams L.G. & Dru Forrester S. 2009. Therapies for feline chronic kidney disease. What is the evidence? *Journal Feline Medicine Surgery*. 11(3): 195-210.
- 31 Siew H.H. 2017. The Current Status of Feline Sporotrichosis in Malaysia. *Medical Mycology*. 58(3): E107-E113.
- 32 Schubach T.M.P., Schubach A., Okamoto T., Barros M.B., Figueiredo F.B., Cuzzi T., Fialho-Monteiro P.C., Reis R.S., Perez M.A. & Wanke B. 2004. Evaluation of an epidemic of sporotrichosis in cats: 347 cases (1998-2001). *Journal of the American Veterinary Medical Association*. 224(10): 1623-1629.
- 33 Sterling J.B. & Heymann W.R. 2000. Potassium iodide in dermatology: a 19th century drug for the 21st century-uses, pharmacology, adverse effects, and contraindications. *Journal American Academy of Dermatology*. 43(4): 691-697.
- 34 Torres-Mendoza B.M., Vazquez-Valls E. & Gonzalez-Mendoza A. 1997. Effect of potassium iodide on the immune response in the sporotrichosis. *Revista Iberoamericana Micología*. 14(3): 98-100.