



UFBA

UNIVERSIDADE FEDERAL DA BAHIA
FACULDADE DE MEDICINA
FUNDAÇÃO OSWALDO CRUZ - FIOCRUZ
CENTRO DE PESQUISAS GONÇALO MONIZ



FIOCRUZ

Curso de Pós-graduação em Patologia Humana

DISSERTAÇÃO DE MESTRADO

**A importância do teste de Captura Híbrida 2 no
acompanhamento de pacientes tratadas por Lesão
Intraepitelial cervical de alto grau**

Elenice Ramos

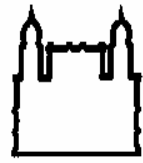
Salvador – Bahia – Brasil

2013



UFBA

UNIVERSIDADE FEDERAL DA BAHIA
FACULDADE DE MEDICINA
FUNDAÇÃO OSWALDO CRUZ - FIOCRUZ
CENTRO DE PESQUISAS GONÇALO MONIZ



FIOCRUZ

Curso de Pós-graduação em Patologia
Humana

**A importância do teste de Captura Híbrida 2
no acompanhamento de pacientes tratadas
por Lesão Intraepitelial cervical de alto grau**

Aluna: Elenice Ramos

Orientadora: Conceição Maria Passos de Queiroz

Dissertação apresentada ao Curso de Pós-graduação em Patologia Humana, como pré-requisito obrigatório para obtenção do grau Mestre.

Salvador – Bahia – Brasil

2013

Autorizo a reprodução e divulgação parcial ou total deste trabalho, por qualquer meio de comunicação, para fins de estudo e pesquisa, desde que citada a fonte.

Ficha Catalográfica elaborada pela Biblioteca do
Centro de Pesquisas Gonçalo Moniz / FIOCRUZ - Salvador - Bahia.

Ramos, Elenice

R175i A importância do teste de Captura Híbrida 2 no acompanhamento de pacientes tratadas por Lesão Intraepitelial cervical de alto grau . [manuscrito] / Elenice Ramos. - 2013.

71 f.; 30 cm

Dissertação (Mestrado) – Universidade Federal da Bahia - Fundação Oswaldo Cruz, Centro de Pesquisas Gonçalo Moniz. Pós-Graduação em Patologia Humana, 2013.

Orientadora: Dr^a. Conceição Maria Passos de Queiroz, Laboratório de Patologia Humana.

1. Lesão intraepitelial cervical de alto grau 2. Cirurgia de alta frequência. 3. Métodos diagnósticos I. Título.


CDU 616-089-001

"A IMPORTANCIA DO TESTE DE CAPTURA HIBRIDA 2 NO ACOMPANHAMENTO DE PACIENTES TRATADAS POR LESAO INTRAEPTELIAL DE ALTO GRAU DO COLO UTERINO PELA CIRURGIA DE ALTA FREQUÊNCIA "

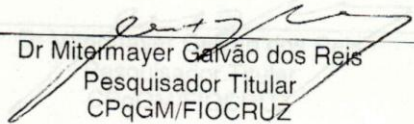
ELENICE RAMOS

FOLHA DE APROVAÇÃO


COMISSÃO EXAMINADORA



Dr. Hilton Pina
Professor Associado
UFBA



Dr. Mitermayer Galvão dos Reis
Pesquisador Titular
CPqGM/FIOCRUZ



Dra. Conceição Maria Passos de Queiroz
Professor Adjunto
UFBA

Dedicatória

À Espiritualidade que como amigos, mentores e protetores, coloca todos os acontecimentos e pessoas na minha vida, no momento exato em que devem acontecer.

Agradecimentos

À Dra. Conceição Maria Passos de Queiroz, professora, orientadora e amiga que, desde o primeiro dia em que nos conhecemos, acreditou e apostou na minha capacidade como pessoa e como profissional. Sem ela, esta, e outras conquistas do passado, não teriam sido possíveis.

A meus pais, José Ramos e Mari Emilia de Melo Ramos, que sem os quais eu não estaria neste mundo, minha história não seria escrita e mais esta conquista não seria possível, ao mesmo tempo em que peço desculpas pela ausência e se, em algum momento, demonstrei que teria desistido de vocês.

Aos membros da minha família terrena que me acompanharam, compreenderam e me animaram durante esta jornada: Ofélia de Oliveira Melo Ferreira, Ana Diva Ramos, Maria José de Melo.

A meus amigos de jornada que me incentivaram a almejar este título: Margarida dos Santos Matos, João Lucas, Marco Antonio Uchoa, Ana Gabriela Travassos, Rosana Almeida, Paula Matos Oliveira, Márcia Sacramento Cunha, Maria Auxiliadora Hanwinckel.

A meu amigo, irmão, conselheiro, companheiro de jornada: Eduardo Antonio Bari.

Às minhas irmãs espirituais: Giulia Garavaglia Toledo e Mara Rúbia Moreira Rios.

Às minhas ajudantes e amigas: Luiza Riccio, Karina Serravale e Larissa Moura.

A meus alunos: se não fossem vocês ou por vocês, eu não chegaria até aqui.

À Clínica IDEM – Vera Harfush, nas pessoas de Vera Harfush (in memorium) que nos momentos mais difíceis, muito me inspirou; Janaína Harfush, Rosana Almeida, Sérgio Harfush, Sergio Harfush Filho, André Mello, que tornaram esse projeto possível.

Aos meus colegas de mestrado que sempre me trataram com carinho, consideração e respeito às minhas limitações. Muitas amizades nasceram desde então.

“Se você tivesse acreditado na minha brincadeira de dizer verdades, teria ouvido as verdades que teimo em dizer brincando. Falei muitas vezes como um palhaço, mas jamais desacreditei na seriedade da platéia que sorria”.

Charles Chaplin

Sumário

	Pág.
Agradecimentos.	6
Mensagem	7
Lista de Abreviaturas	10
Lista de Tabelas	12
Lista de Figuras	12
Resumo	13
Abstract	14
1. Introdução	15
1.1. Câncer de colo do útero e HPV	15
1.2. Papilomavírus Humano	18
1.2.1. Histórico	18
1.2.2. Biologia	18
1.2.3. Patogênese	19
1.3. História natural do câncer cervical	21
1.4. Diagnóstico do HPV e das lesões HPV induzidas	21
1.4.1. Métodos não moleculares	21
1.4.1.1. Citologia	21
1.4.1.2. Colposcopia	24
1.4.1.3. Histopatologia	26
1.4.2. Métodos Moleculares	27
1.4.2.1. PCR	28
1.4.2.2. Captura Híbrida tipo 2	29
1.5. Vacinas	30
1.6. Tratamento	30

1.6.1.	Conização Clássica com bisturi	31
1.6.2.	Conização por eletrocirurgia	32
1.6.3.	Conização a Laser	32
1.6.4.	Cirurgia definitiva	32
1.7.	Seguimento das pacientes após tratamento de lesões precursoras	33
2.	Justificativa	35
3.	Objetivos	36
3.1.	Geral	36
3.2.	Específicos	36
4.	População Estudada e Metodologia	37
4.1	Fluxograma	40
4.2	Processamento e análise estatística	40
4.3	Aspectos Éticos	41
5.	Resultados	42
6.	Discussão	49
7.	Limitações e recomendações	57
8.	Conclusões	59
9.	Referências Bibliográficas	60
	Anexos	
	I - Laudo citológico	68
	II - Laudo colposcópico	69
	III- Aprovação de Comitê de Ética em Pesquisa	70

Lista de abreviaturas

AGCH	- Alteração de células glandulares de significado indeterminado sugerindo alto grau
AMB	- Associação Médica Brasileira
ASC-US	- Alteração de células escamosas de significado indeterminado
ASC-H	- Alteração de células escamosas de significado indeterminado sugerindo alto grau
ACG	- Alteração de células glandulares
ANVISA	- Agencia Nacional de Vigilância Sanitária
CEC	- Carcinoma escamocelular
CH2	- Captura Híbrida 2
CAF	- Cirurgia de alta frequência
CFM	- Conselho Federal de Medicina
CEP	- Comitê de Ética em Pesquisa
CC	- Cervicite crônica
DNA	- Ácido desoxirribonucleico
E2F-1	- Fator de transcrição celular
E	- Early (precoce)
FEBRASGO	- Federação Brasileira de Ginecologia e Obstetrícia
FDA	- Food and Drug Administration
HUPES	- Hospital Universitário Professor Edgar Santos
HIV	- Vírus da imunodeficiência humano
HPV	- Papiloma Virus Humano
INCA	- Instituto Nacional do Cancer
IARC	- International Agency for Research on Cancer
IFCPC	- Federação Internacional de Patologia Cervical e Colposcopia
IC	- Índice de Confiança
JEC	- Junção Escamo-Colunar
L	- Late (tardia)
LIEBG	- Lesão intraepitelial de baixo grau

LIEAG	- Lesão intraepitelial de alto grau
LIE	- Lesão intraepitelial
MS	- Ministério da Saúde
ME	- Metaplasia escamosa
NIC	- Neoplasia intraepitelial cervical
OR	- Odds Ratio
PCR	- Reação em cadeia de polimerase
pRb	- produto do gene do Retinoblastoma
QSP	- Quantidade suficiente para
RNA	- Ácido ribonucleico
RLU	- Unidade relativa de luz
TGI	- Trato genital inferior
URR	- Upstream Regulatory Region (região reguladora não-codificante)
UNICAMP	- Universidade de Campinas
VIA	- Inspeção visual do colo uterino com ácido acético
VILI	- Inspeção visual do colo uterino com iodo
VPP	- Valor preditivo positivo
VPN	- Valor preditivo negativo
WHO	- World Health Organization
ZT	- Zona de transformação
ZTN	- Zona de transformação normal
ZTA	- Zona de transformação anormal

Lista de tabelas

Tabela 1. Descrição dos métodos de diagnóstico anteriores ao tratamento por CAF.	42
Tabela 2. Correlação da Captura Híbrida ² e exame histopatológico da biópsia.	43
Tabela 3. Sensibilidade de cada método diagnóstico em referência à Captura Híbrida.	44
Tabela 4. Avaliação das margens na peça cirúrgica da CAF com LIEAG.	44
Tabela 5. Descrição dos exames complementares posteriores ao tratamento por CAF.	45
Tabela 6. Correlação dos achados colposcópicos antes da CAF e exame histopatológico peças (CAF).	46
Tabela 7. Achados citológicos pré CAF e exame histopatológico da CAF.	46
Tabela 8. Correlação dos achados histológicos da biópsia e das peças da CAF.	47
Tabela 9. Detecção de DNA-HPV do grupo oncogênico através da Captura Híbrida no seguimento somente em pacientes de margens livres.	47
Tabela 10. Alterações colposcópicas encontradas no seguimento após tratamento margens livres.	48
Tabela 11. Alterações citológicas encontradas no seguimento após CAF margens livres.	48

Lista de Figuras

Figura 1: Estimativa de novos de casos de cancer no Brasil em 2012.	15
Figura 2: Estimativa de novos casos de cancer na região Nordeste do Brasil.	16
Figura 3: Estimativa de novos casos de cancer do colo do útero na Bahia e em Salvador.	17
Figura 4: Genoma viral	19
Figura 5: Infecção pelo HPV e integração do HPV ao DNA da célula hospedeira infectada	20
Figura 6: Procedimento de Hibridização Molecular	30
Figura 7: Representação do procedimento da CAF	40

A IMPORTÂNCIA DO TESTE DE CAPTURA HÍBRIDA 2 NO ACOMPANHAMENTO DE PACIENTES TRATADAS POR LESÃO INTRAEPITELIAL CERVICAL DE ALTO GRAU

RESUMO

O cancer do colo do útero é o segundo tipo de cancer mais frequente, nas mulheres, em nosso meio. O Papiloma Vírus Humano (HPV) é a principal causa da carcinogênese cervical. O carcinoma de células escamosas é o tipo mais comum de câncer cervical e é precedido de lesões pré-cancerosas, conhecidas como lesão intraepitelial de baixo grau (LIEBG) ou NIC 1 e lesão intraepitelial de alto grau (LIEAG) ou NIC 2 e 3. A detecção do HPV e das LIEs é feita através da colposcopia, citologia, histopatologia e biologia molecular. As LIEAG são as que podem progredir para câncer mais rapidamente, logo seu diagnóstico, tratamento e acompanhamento são de grande importância. O tratamento indicado é a Cirurgia de Alta Frequência (CAF). Objetivo: Avaliar a importância do teste de Captura Híbrida 2 (CH2), que é um método de hibridização molecular utilizado em vários centros para detectar DNA de HPV oncogênico em casos de alteração de células escamosas de significado indeterminado (ASC-US) e, mais recentemente, no acompanhamento das LIEAG tratadas. Metodologia: Foram estudados 44 prontuários de pacientes submetidas a esse tratamento em um centro de referência em Patologia Cervical, na cidade de Salvador – Bahia, que tiveram o resultado dos exames colposcópicos, citológicos, histopatológicos e CH2 pré e pós-tratamento, assim como o resultado histopatológico das peças cirúrgicas. Foi analisada a correlação dos resultados dos métodos de diagnóstico com o resultado histopatológico das peças da CAF antes e depois do procedimento, para avaliar a acurácia de cada método em detectar LIEAG e sua possível recidiva. Resultados: A sensibilidade para detectar lesão residual em pacientes cujas peças da CAF estavam com margens livres foi da CH2 52,38%, da colposcopia 33,33% e da citologia 28,57%. Conclusão a CH2 foi o método mais sensível para detectar LIEAG tanto no rastreamento como no seguimento de pacientes tratadas pela CAF, seguida pela colposcopia e citologia.

Palavras-chaves: 1. Lesão intraepitelial cervical de alto grau; 2. Cirurgia de alta frequência; 3. Métodos diagnósticos; 4. Captura Híbrida 2

THE IMPORTANCE OF TESTING HYBRID CAPTURE 2 IN MONITORING OF PATIENTS TREATED FOR CERVICAL INTRAEPITHELIAL HIGH DEGREE

ABSTRACT

Cancer of the cervix is the second most common type of cancer in women in our midst. The Human Papilloma Virus (HPV) is the main cause of cervical carcinogenesis. Squamous cell carcinoma is the most common type of cervical cancer and is preceded by precancerous lesions, known as low-grade squamous intraepithelial lesion (LSIL) or CIN 1 and high-grade squamous intraepithelial lesion (HSIL) or CIN 2 and 3. HPV detection and IELs is done through colposcopy, cytology, histopathology and molecular biology. The HSIL are those that can progress to cancer more quickly, so your diagnosis, treatment and follow-up are of great importance. The recommended treatment is Loop Electrosurgical excisional procedure (LEEP). Objective: To evaluate the importance of testing Hybrid Capture 2 (CH2), which is a molecular hybridization used in many centers to detect oncogenic HPV DNA in cases of change in squamous cells of undetermined significance (ASC-US) and more recently, monitoring of treated HSIL. Methodology: A total of 44 records of patients undergoing this treatment at a referral center for Cervical Pathology in the city of Salvador - Bahia, which had the result of colposcopy, cytological, histopathological and CH2 pre-and post-treatment, as well as the Histopathological examination of the surgical specimens. We analyzed the correlation of the results of diagnostic histopathology with parts of LEEP before and after the procedure to evaluate the accuracy of each method in detecting HSIL and its possible recurrence. Results: The sensitivity for detecting residual lesions in patients whose pieces CAF margins were free of CH2 was 52.38%, 33.33% of colposcopy and cytology 28.57%. Conclusion CH2 was the most sensitive method to detect HSIL in both the tracking and the monitoring of patients treated by CAF, followed by colposcopy and cytology.

Keywords: 1. Intraepithelial lesion high-grade cervical, 2. Loop Electrosurgical Excisional Procedure; 3. Diagnostic methods; 4. Hybrid Capture 2

1. Introdução

1.1. Câncer de colo do útero

O câncer do colo do útero é o segundo tipo de câncer mais frequente entre as mulheres, com aproximadamente 500 mil casos novos por ano no mundo, sendo responsável por cerca de 250 mil óbitos por ano (WHO, 2007). No Brasil, ocupa o segundo lugar entre as mulheres. Estima-se a ocorrência de 17.540 casos no ano de 2012 (que corresponde a um risco estimado de 18 casos a cada 100 mil mulheres) (INCA 2012).

Figura 1: Estimativa de novos casos de câncer no Brasil em 2012.

Localização Primária Neoplasia Maligna	Estimativa dos Casos Novos							
	Homens				Mulheres			
	Estados		Capitais		Estados		Capitais	
	Casos	Taxa Bruta	Casos	Taxa Bruta	Casos	Taxa Bruta	Casos	Taxa Bruta
Próstata	60.180	62,54	15.660	75,26	-	-	-	-
Mama Feminina	-	-	-	-	52.680	52,50	18.160	78,02
Colo do Útero	-	-	-	-	17.540	17,49	5.050	21,72
Traqueia, Brônquio e Pulmão	17.210	17,90	4.520	21,85	10.110	10,08	3.060	13,31
Cólon e Reto	14.180	14,75	4.860	23,24	15.960	15,94	5.850	25,27
Estômago	12.670	13,20	3.200	15,34	7.420	7,42	2.170	9,47
Cavidade Oral	9.990	10,41	2.760	13,34	4.180	4,18	1.130	4,92
Laringe	6.110	6,31	1.540	7,56	-	-	-	-
Bexiga	6.210	6,49	1.900	9,28	2.690	2,71	880	3,72
Esôfago	7.770	8,10	1.500	7,26	2.650	2,67	520	2,27
Ovário	-	-	-	-	6.190	6,17	2.220	9,53
Linfoma não Hodgkin	5.190	5,40	1.560	7,66	4.450	4,44	1.560	6,85
Glândula Tireoide	-	-	-	-	10.590	10,59	3.490	14,97
Sistema Nervoso Central	4.820	5,02	1.190	5,82	4.450	4,46	1.200	5,23
Leucemias	4.570	4,76	1.180	5,81	3.940	3,94	1.180	5,02
Corpo do Útero	-	-	-	-	4.520	4,53	1.700	7,39
Pele Melanoma	3.170	3,29	810	4,05	3.060	3,09	790	3,46
Outras Localizações	43.120	44,80	11.100	53,33	38.720	38,61	10.320	44,50
Subtotal	195.190	202,85	51.780	248,60	189.150	188,58	59.280	254,86
Pele não Melanoma	62.680	65,17	14.620	70,39	71.490	71,30	15.900	68,36
Todas as Neoplasias	257.870	267,99	66.400	318,79	260.640	259,86	75.180	323,22

* Números arredondados para 10 ou múltiplos de 10

Fonte: Instituto Nacional do Câncer, 2012.

No Nordeste, estas mesmas estimativas apontam um total de 5.050 novos casos de câncer do colo uterino, sendo que destes, 1.030 estão presentes no Estado da Bahia e 240 no município de Salvador.

Figura 2: Estimativa de novos casos de câncer na região Nordeste do Brasil.

Localização Primária Neoplasia Maligna	Estimativa dos Casos Novos							
	Homens				Mulheres			
	Estados		Capitais		Estados		Capitais	
	Casos	Taxa Bruta	Casos	Taxa Bruta	Casos	Taxa Bruta	Casos	Taxa Bruta
Próstata	11.550	43,08	2.730	49,17	-	-	-	-
Mama Feminina	-	-	-	-	8.970	31,90	3.440	53,92
Colo do Útero	-	-	-	-	5.050	17,96	1.330	20,63
Traqueia, Brônquio e Pulmão	2.290	8,52	770	14,19	1.600	5,64	580	9,29
Cólon e Reto	1.420	5,31	550	9,84	1.860	6,66	770	12,14
Estômago	2.390	8,99	580	10,50	1.550	5,59	400	6,43
Cavidade Oral	1.640	6,15	530	9,54	910	3,25	210	3,43
Laringe	1.090	4,02	350	6,37	-	-	-	-
Bexiga	660	2,48	200	4,03	280	1,08	120	1,73
Esôfago	1.070	3,96	250	4,61	480	1,72	100	1,66
Ovário	-	-	-	-	1.250	4,45	470	7,31
Linfoma não Hodgkin	860	3,19	290	5,19	680	2,44	280	4,44
Glândula Tireoide	-	-	-	-	1.670	6,01	490	7,73
Sistema Nervoso Central	860	3,24	240	4,76	790	2,80	270	4,18
Leucemias	970	3,63	240	4,49	870	3,13	280	4,30
Corpo do Útero	-	-	-	-	900	3,23	320	4,91
Pele Melanoma	340	1,21	100	1,78	270	1,04	110	1,71
Outras Localizações	6.990	26,03	1.980	35,42	7.050	25,12	1.940	30,57
Subtotal	32.130	119,80	8.810	158,09	34.180	121,51	11.110	174,52
Pele não Melanoma	10.350	38,62	1.910	34,69	11.690	41,57	1.980	31,17
Todas as Neoplasias	42.480	158,39	10.720	192,37	45.870	163,07	13.090	205,63

* Números arredondados para 10 ou múltiplos de 10

Fonte: Instituto Nacional do Câncer, 2012.

Figura 3: Estimativa de novos casos de câncer do colo do útero na Bahia e em Salvador

Localização Primária Neoplasia Maligna	Estimativa dos Casos Novos							
	Homens				Mulheres			
	Estados		Capitais		Estados		Capitais	
	Casos	Taxa Bruta	Casos	Taxa Bruta	Casos	Taxa Bruta	Casos	Taxa Bruta
Próstata	2.930	39,83	650	48,36	-	-	-	-
Mama Feminina	-	-	-	-	2.110	27,64	810	52,74
Colo do Útero	-	-	-	-	1.030	13,52	240	15,45
Traqueia, Brônquio e Pulmão	520	7,09	170	12,85	330	4,28	120	7,97
Cólon e Reto	390	5,33	140	10,42	540	7,03	210	13,72
Estômago	510	6,99	120	8,86	370	4,81	90	6,18
Cavidade Oral	490	6,65	170	12,64	220	2,86	60	3,99
Laringe	280	3,78	80	6,15	-	-	-	-
Bexiga	210	2,86	60	4,72	80	1,06	30	1,76
Esôfago	310	4,20	80	5,93	130	1,69	30	2,01
Ovário	-	-	-	-	320	4,18	110	7,06
Linfoma não Hodgkin	210	2,86	70	5,37	160	2,13	70	4,55
Glândula Tireoide	-	-	-	-	270	3,56	80	5,22
Sistema Nervoso Central	210	2,91	60	4,54	190	2,47	70	4,50
Leucemias	220	2,98	50	3,82	200	2,62	60	4,04
Corpo do Útero	-	-	-	-	190	2,55	90	5,65
Pele Melanoma	60	0,81	20	1,36	60	0,85	30	1,96
Outras Localizações	1.640	22,24	460	34,19	1.560	20,48	430	28,04
Subtotal	7.980	108,40	2.130	159,36	7.760	101,57	2.530	165,69
Pele não Melanoma	2.350	31,93	320	24,02	2.530	33,09	270	17,85
Todas as Neoplasias	10.330	140,33	2.450	183,30	10.290	134,68	2.800	183,37

* Números arredondados para 10 ou múltiplos de 10

Fonte: Instituto Nacional do Câncer, 2012

O tipo histológico mais frequente é o Carcinoma Escamocelular (CEC), representando cerca de três quartos de todos os cânceres cervicais. O Adenocarcinoma e o Carcinoma Adenoescamoso representam 10-15% dos casos e outros tipos constituem os 10-15% restantes (Parkin et al., 2001; Vizcaino et al., 1998). O CEC se desenvolve a partir de lesões pré-cancerosas, as Neoplasias Intraepiteliais Cervicais (NIC), que podem ser detectadas e tratadas precocemente, evitando a forma invasiva da doença.

O CEC é detectado nas mulheres na faixa etária de 20 a 29 anos e o risco aumenta progressivamente, até atingir seu pico de incidência, entre 45 e 49 anos. O número de casos é cerca de duas vezes maior em países menos desenvolvidos, quando comparado aos países mais desenvolvidos, e a sobrevida média estimada em cinco anos para estes grupos de países é de 41% e 51-66%, respectivamente (INCA 2012). Nos países em desenvolvimento, o diagnóstico é mais tardio, em fase mais avançada da doença, em função da precariedade da estruturação dos serviços de saúde. O CEC representa 15% das neoplasias malignas entre as mulheres e é responsável por 83% dos casos de mortes nesses países (Rocha, 2010). A média mundial estimada de sobrevida em cinco anos é de 49% (INCA 2012).

1.2. Papilomavírus Humano (HPV)

1.2.1. Histórico

No início do século XX, observou-se que a inoculação de filtrado acelular obtido de verrugas genitais provocava o surgimento de verrugas na pele, indicando a etiologia viral destas lesões (Ciuffo, 1907). Entretanto, apenas no final da década de 1960, com o advento da microscopia eletrônica, as partículas virais foram detectadas e caracterizadas em amostras de verrugas genitais (Dunn et al., 1968).

Na década de 1970, estudos epidemiológicos evidenciaram que a transmissão do HPV ocorre por contacto sexual (zur Hausen et al., 1974). A partir desta década teve início a aplicação de técnicas moleculares, como a hibridização molecular, que permitiram identificar diversos tipos de HPV em lesões de pele e de mucosas (Southern, 1975).

Na década de 1980, vários pesquisadores isolaram tipos específicos de HPV no câncer cervical (Gissman et al, 1983; Dürst et al, 1983). Atualmente, inúmeros estudos epidemiológicos, clínicos e de biologia molecular permitem afirmar que este vírus é detectado em quase todas as lesões pré-neoplásicas e neoplásicas cervicais (Walboomers et al., 1999). Logo, o HPV é condição necessária para o desenvolvimento do câncer do colo do útero. Estudos moleculares e epidemiológicos têm demonstrado que a infecção persistente, com alta carga viral por tipos oncogênicos do HPV desempenha papel central no desenvolvimento do câncer de colo uterino (Ho et al., 1995).

1.2.2. Biologia

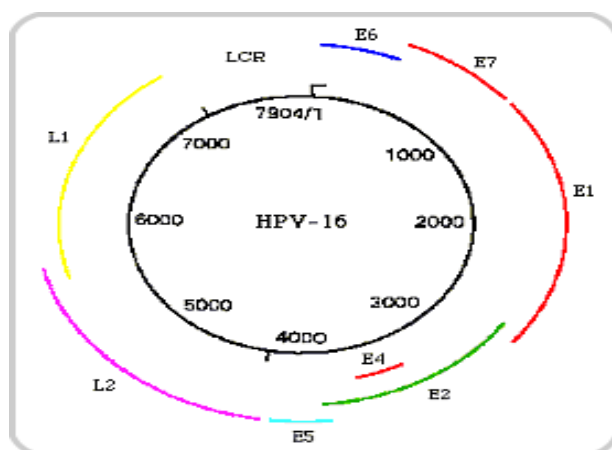


Figura 4: Genoma viral. Fonte: WWW.citocamp.com.br

Os HPV são membros da família Papillomaviridae. São vírus, pequenos, não envelopados, com diâmetro de 52 a 55nm (Baker et al, 1991), contendo aproximadamente 8.000 pares de base associados com histonas. Possuem um capsídeo icosaédrico composto por 72 capsômeros (Baker et al., 1991). O genoma do HPV é constituído por uma única molécula de DNA de fita dupla, sendo apenas uma delas funcionalmente ativa. Esta é dividida em três regiões: precoce (E), tardia (L) e região reguladora não-codificante (URR), que contém o mais elevado grau de variação do genoma viral (Fehrmann e Laimins, 2003). A região E (*early* ou precoce) inclui os genes E1, E2, E3, E4, E5, E6 e E7 e está envolvida na replicação viral e oncogênese. A expressão dos produtos dos genes E determina o *status* da infecção por HPV, desde o estado latente até aquele de transformação maligna. A região L (*late* ou tardia) codifica as proteínas estruturais L1 (maior) e L2 (menor) do capsídeo viral (Fehrmann e Laimins, 2003).

Mais de 200 tipos HPV já foram identificados de acordo com a sequência de seu DNA. Um novo tipo de HPV é definido quando exibe menos de 90% de homologia para qualquer dos tipos conhecidos nas regiões E6, E7, L1. Se existe entre 2% e 10% de divergência do DNA, os vírus são considerados subtipos de um mesmo tipo de HPV. Quando eles mostram divergência inferior a 2%, os vírus são considerados variantes. Algumas variantes têm diferentes características biológicas e bioquímicas importantes na gênese do câncer cervical (De Villiers, 2001).

Cerca de 40 tipos de HPV infectam o trato ano-genital, e são classificados em alto e baixo risco, de acordo com sua associação com o câncer do trato genital (Munoz et al, 2003). Tipos de HPV de baixo risco incluem os tipos 6, 11, 42, 43, e 44, e estão relacionados aos condilomas acuminados e lesão intraepitelial de baixo grau. Os HPV de alto risco incluem os tipos 16, 18, 31, 33, 35, 39, 45, 51, 52, 56, 58 e 59. Os HPV 26, 53, 66, 67, 68, 70, 73 e 82 são classificados como provável alto risco (IARC, 2009). Os tipos 16 e 18 são responsáveis por 70% dos casos de câncer cervical (Schiller et al, 2008).

1.2.3. Patogênese

O HPV é espécie e tecido específico, possuindo maior tropismo para o epitélio escamoso. Sua transmissão ocorre principalmente por contato direto através de pequenas abrasões ou microtraumas da mucosa cervical. O mecanismo que o vírus utiliza para entrar na célula ainda não está totalmente elucidado, sendo mais provável por endocitose, via clatrina, com interação das proteínas do capsídeo com receptores celulares. Após penetrar na célula,

ocorre a perda da cápside e exposição do genoma. Em seguida, o DNA viral é transferido para o núcleo da célula, com a participação da L2, onde ocorre a replicação do HPV (Doorbar, 2006; Horvath et al, 2010). Na camada suprabasal do epitélio, o vírus aumenta a taxa de replicação de seu DNA produzindo grande número de cópias, sintetiza proteínas do capsídeo, e nas camadas superiores do epitélio ocorre o empacotamento com as histonas celulares e liberação das partículas virais (Flores, 1999).

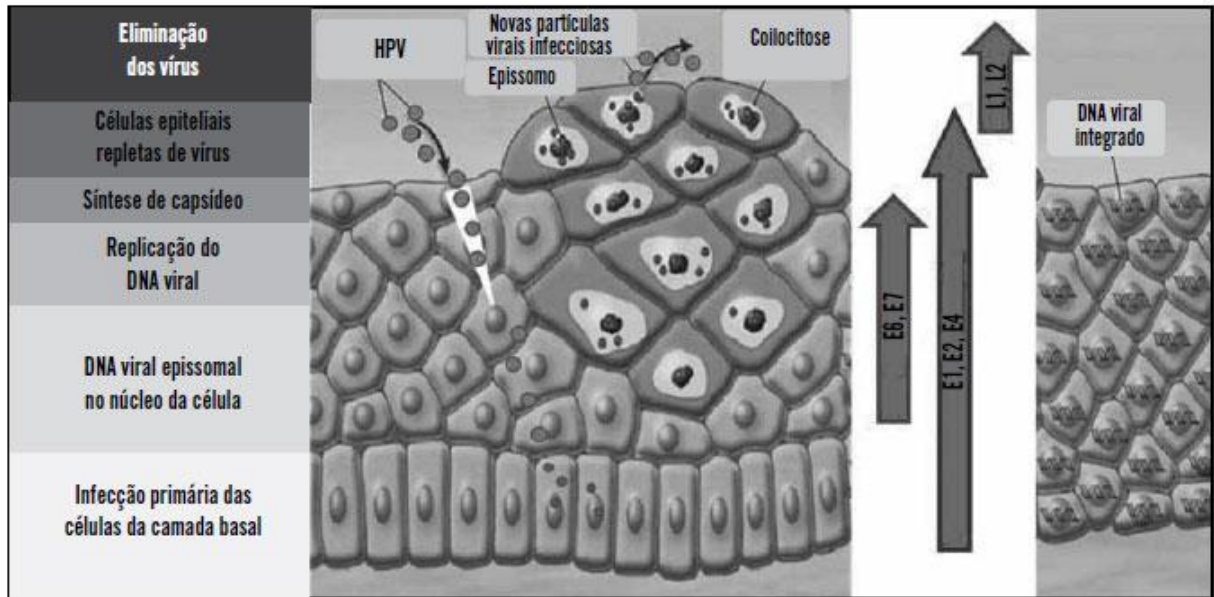


Figura 5: Infecção pelo HPV e integração do HPV ao DNA da célula hospedeira infectada. Fonte: adaptado de Goodman e Wilbur.

Ao infectar a célula o HPV pode ser eliminado, ficar latente e produzir infecção sub-clínica ou clínica. Além disso, pode ainda integrar seu genoma ao da célula hospedeira imatura, impedindo a diferenciação e maturação celular (zur Hausen, 2002). Aproximadamente 90% das mulheres infectadas pelo HPV eliminarão o vírus através da resposta imunológica (Moscicki et al, 2006). Uma pequena parte apresentará infecção persistente por tipos de HPV de alto risco e poderá evoluir, através das lesões pré-cancerosas, para o câncer invasivo (Bosh et al., 2002).

Nas lesões de baixo grau (NIC 1) o DNA viral é epissomal. A maioria destas lesões regride espontaneamente dentro de 12-36 meses (Moscicki et al., 2006). A progressão para lesões de alto grau (NIC 2/3) e, finalmente, para o câncer invasivo é geralmente associado com a conversão do genoma viral da forma epissomal para a forma integrada, juntamente com a inativação ou deleção da região E2. A perda da mesma leva a um aumento da expressão de genes E6 e E7. Os produtos dos genes E6 e E7 desregulam o ciclo celular do hospedeiro,

através da ligação e inativação de duas proteínas supressoras de tumor, a p53 e o produto do gene do retinoblastoma, a pRb, respectivamente.

O produto do gene E6 liga-se a p53 levando à sua rápida degradação. Como consequência, as atividades normais da p53 como parada em G1, apoptose e reparo de DNA são alteradas. As proteínas E6 dos HPV de baixo risco não se ligam à p53 em níveis detectáveis e não têm efeito sobre a estabilidade da p53 *in vitro* (zur Hausen, 2002).

O produto do gene E7 dos HPV se liga à pRb e esta ligação altera o complexo entre pRb e o fator de transcrição celular E2F-1, resultando na liberação de E2F-1, e consequentemente, aumenta a expressão de p16^{INK4a}, permitindo a transcrição de genes cujos produtos são necessários para a célula entrar na fase S do ciclo celular (Dyson et al., 1989).

O produto do gene E7 também pode se associar com outras proteínas do ciclo celular como a ciclina E. O resultado é a estimulação celular, síntese de DNA e proliferação celular. A proteína E7 dos tipos de HPV de baixo risco se liga a pRb com menor afinidade (Syrjänen, 1999).

O produto do gene E5 induz um aumento na atividade da proteína quinase ativadora de mitose, aumentando assim respostas celulares aos fatores de crescimento e de diferenciação. Isto resulta em proliferação contínua e diferenciação retardada da célula hospedeira (Syrjänen, 1999).

A inativação das proteínas p53 e pRb pode dar origem a uma taxa de proliferação aumentada e instabilidade genômica, resultando no acúmulo progressivo de danos do DNA, que não pode mais ser reparado, levando à transformação maligna. Somam-se ainda outros mecanismos, tais como metilação do DNA viral e celular, ativação da telomerase, fatores hormonais e imunogenéticos (Park, 1995).

1.3. História natural do câncer cervical

A história natural do câncer cervical tem início com a infecção do epitélio metaplásico da zona de transformação (ZT) por um ou mais tipos de HPV oncogênico.

A carcinogênese cervical é um processo contínuo e gradual iniciando-se a partir de lesões pré-neoplásicas, que são anormalidades epiteliais conhecidas como NIC 1 ou Lesão Intraepitelial de Baixo Grau (LIEBG) e NIC 2 e 3 ou Lesão Intraepitelial de Alto Grau (LIEAG). Estas lesões normalmente progridem lentamente durante um período de 10 a 20 anos, antes de atingir o estágio invasor da doença, quando a cura se torna mais difícil, se não

impossível (Focchi, 2005). Pequena parte das lesões tornam-se cancerosas mais rapidamente, às vezes dentro de dois anos (Holowaty, 1999).

Alguns pesquisadores sugerem que a NIC 1 e NIC 2/3 são processos distintos. Relatam que uma característica da NIC 1 é de ser uma infecção sexualmente transmissível auto-limitada, e NIC 2/3 o verdadeiro precursor do câncer cervical (Holowaty, 1999).

A ligação causa-efeito entre o HPV e o câncer de colo, e o entendimento da epidemiologia e da história natural da infecção pelo HPV levou a um novo modelo da carcinogênese cervical onde a persistência viral sob ação de co-fatores tem papel preponderante no desfecho da infecção (Tota, 2011). Dentre os co-fatores estão o tabagismo, múltiplos parceiros sexuais, parceiros promíscuos, iniciação sexual precoce e coinfeção por agentes infecciosos como *Chlamydia trachomatis* e o Vírus da Imunodeficiência Humana (HIV) (Rodrigues et al, 2012). Outros fatores, como a predisposição genética, a frequência de reinfeção, variação genética intratípica do HPV, infecções múltiplas com diferentes tipos do vírus também podem influenciar a capacidade de modulação da infecção pelo HPV (Gross e Barrasso, 1998).

A evidência da importância do sistema imunológico no desenvolvimento da neoplasia cervical vem a partir de estudos sobre a infecções pelo HPV em mulheres infectadas com o HIV. As infecções por tipos de HPV de alto risco, a persistência da infecção e a incidência de lesões intra-epiteliais são mais comuns dentro deste grupo do que em mulheres imunocompetentes (Faingold, 1990).

1.4. Diagnóstico do HPV e das lesões HPV induzidas

A infecção pelo HPV se apresenta de três formas: clínica, subclínica e latente.

Apesar das infecções subclínicas e clínicas não produzirem sintomas, podem ser diagnosticadas rotineiramente através de exames não moleculares, que detectam alterações epiteliais induzidas pelo vírus, como a citologia, colposcopia e histopatologia (Queiroz, 2003), sendo, portanto considerados métodos indiretos (IARC, 2007).

As infecções cervicais latentes causadas pelo HPV permanecem assintomáticas e só podem ser detectadas por técnicas de biologia molecular ou método direto. Estes são responsáveis pela identificação do DNA-HPV ou seus transcritos na amostra clínica (IARC, 2007).

1.4.1. Métodos não moleculares

1.4.1.1. Citologia

George N. Papanicolaou trabalhando com Dr. Herbert Traut, ginecologista, identificou alterações citológicas em material cérvico-vaginal relacionando-as ao câncer cervical uterino e lesões precursoras. Este foi o estudo fundamental para a utilização da citologia no rastreamento do câncer do colo uterino (Papanicolaou, 1954), passando a ser referido em todo o mundo como Teste de Papanicolaou. Estima-se uma redução de cerca de 70% na mortalidade por este câncer através do rastreamento com citopatologia em países onde foi adotado um programa bem organizado, alcançando seu impacto máximo na prevenção do câncer (Kitchener, 2006). O objetivo dos programas de rastreamento do câncer cervical é identificar estas lesões pré-neoplásicas, acompanhá-las e, quando indicado, tratá-las. Na América do Sul e Central, embora a cobertura dos programas seja boa, a qualidade da citologia e o acesso ao tratamento são inadequados, mantendo as taxas do câncer de colo em níveis elevados (Kitchener, 2006).

No Brasil, o Ministério da Saúde recomenda o rastreamento para o câncer do colo do útero em mulheres entre 25 e 64 anos através do exame citopatológico. O intervalo entre os exames deve ser de três anos, após dois exames negativos com intervalo anual (MS/ INCA, 2011).

O teste de Papanicolaou é um exame não invasivo, rápido, de custo relativamente baixo e efetivo para detecção precoce do câncer do colo do útero. Este exame não detecta o vírus HPV, mas as alterações celulares causadas pelo HPV, como a coilocitose, que é patognomônica desta infecção (Koss e Durfee, 1955). Apresenta boa especificidade, com uma média de 58% (variação de 11% a 99%) (Fahey et al, 1995), mas possui sensibilidade limitada, em torno de 47% (variação de 30% a 87%), devido as falhas nas diversas etapas do seu processamento, resultando em taxas variáveis de resultados falso-negativos (Nanda et al., 2000).

A maioria dos erros ocorre na coleta, seguido da técnica de processamento e na interpretação dos resultados. Aproximadamente, 30% dos diagnósticos histológicos de NIC 2 e 3 são negativos nos esfregaços citológicos (Ferreccio, 2003). Estima-se que cerca de 10% dos casos de NIC1 podem evoluir para NIC2 ou 3 e 20% das NIC2 não tratadas podem progredir para NIC3. Um aspecto que precisa ser destacado é que as mulheres com NIC3 têm risco substancial para o câncer cervical invasivo (Rama, 2008).

A técnica da coleta consiste na amostragem da JEC, realizada com a espátula de Ayre, em um giro de 360°, e na amostragem da endocérvice realizada com a escova endocervical em um giro de 180°. As amostras devem ser depositadas em camada fina, em uma lâmina de vidro, previamente identificada, e imediatamente fixadas com *spray* (solução de propilenoglicol e álcool absoluto) ou em álcool 95%.

Visando minimizar os resultados falso-negativos devido à falha da coleta foi introduzida a técnica da citologia em base líquida. Neste caso a obtenção das amostras cérvico-vaginais é semelhante à convencional, mas o material é colocado diretamente em um meio fixador a base de metanol. Usando este método, evita-se o ressecamento celular, reduz-se a quantidade de hemácias, células inflamatórias e muco, otimizando a leitura, o que diminui a taxa de exames insatisfatórios em relação ao teste de Papanicolaou convencional. No Brasil, Longatto e colaboradores (2004) encontraram 1,4% de exames insatisfatórios com a citologia em meio líquido e 10,4% pela citologia convencional.

Entre as várias técnicas de coloração, a de Papanicolaou é a mais usada e preferida pela maioria dos serviços por possibilitar melhor definição nuclear, transparência citoplasmática e diferenciação entre os vários tipos de células.

A leitura da lâmina deve ser feita por profissional bem treinado capaz de identificar anormalidades citológicas, muitas vezes sutis mas, suficientes para rastrear uma mulher com potencial para desenvolver o câncer cervical. Os laudos são emitidos de acordo com o Sistema de Nomenclatura de Bethesda (Solomon et al, 2002) ou neste baseado, como o da Nomenclatura Brasileira (INCA, 2006). As anormalidades são classificadas como lesão intraepitelial escamosa (LIE) de baixo grau (LIEBG) ou de alto grau (LIEAG), ASC-US (células escamosas atípicas de significado indeterminado), ASC-H (células escamosas atípicas, não sendo possível excluir LIEAG), e carcinoma de células escamosas (Solomon et al., 2002) (ANEXO 1).

A detecção de ASC-H, atipias de células glandulares (ACG), ou de células compatíveis com LIEAG no exame citológico, são indicações para realização de colposcopia, com biópsia de lesões se encontradas (INCA/ MS, 2011).

1.4.1.2. Colposcopia

No início do século passado, o câncer do colo uterino já era tratado com radioterapia e com as cirurgias de Wertheim (via abdominal) e de Schauta (via vaginal) que consiste na

retirada do útero, paramétrios, linfonodos pélvicos, ligamentos uterossacos e cardinais, e do terço superior da vagina. Entretanto os resultados terapêuticos eram precários, pois o diagnóstico era tardio, já havendo comprometimento de outras estruturas e levando a altos índices de mortalidade por esta doença (Focchi, 2005).

Em 1924, Hans Hilselmann cogitou a possibilidade de que o câncer do colo uterino pudesse ser precedido por pequenas alterações no epitélio da cérvix e desta forma seu diagnóstico poderia ser feito precocemente, antes de qualquer queixa clínica. Após contato com a Casa Leitz, ele criou um aparelho dotado de luz própria e com uma lente que aumentava em 10 vezes a visão da cérvix tornando possível um estudo mais detalhado desta região. Através desses estudos, começou a entender o significado das lesões pré-neoplásicas, chamando-as de “áreas matrizes do carcinoma” e classificou-as em duas categorias: “atipias epiteliais simples” e “atipias epiteliais graves” (Focchi, 2005; Mortaza, 2006). Assim surgiu o colposcópio que, com o decorrer do tempo, foi aprimorado por vários fabricantes como Zeiss, Leisegang, Vasconcelos e outros (Focchi, 2005).

Portanto, a colposcopia é um método óptico com formação de imagem a partir da relação entre a luz incidida no epitélio e estroma subjacente, que permite a visualização da ectocérvix e parte da endocérvix, concentrando-se em especial na região de encontro destes dois epitélios, a junção escamo-colunar (JEC). Possibilita ao clínico identificar onde está a lesão e qual tecido deve ser destruído ou retirado. Atualmente se preconiza o exame de todo o trato genital inferior (TGI), da vulva ao canal endocervical, além do períneo e região perianal, que é referido como Genitoscopia. Hoje o colposcópio permite um aumento de imagem até 40 vezes.

O componente fundamental da colposcopia é a observação das características do epitélio cervical, tais como: maturação, espessura, arquitetura, densidade nuclear e padrão de superfície, depois da aplicação de ácido acético diluído entre 3% e 5% e, solução de Lugol sucessivamente (Queiroz, 2007). A vascularização também é melhor observada com o recurso de um filtro verde associado a solução salina, fazendo com que os vasos obtenham uma coloração escura. (Singer, 2002; Mortaza, 2006). Em relação ao estroma, devem ser avaliados o padrão vascular sub-epitelial e a distância intercapilar, permitindo a identificação de pontilhados, mosaicos e vasos atípicos (Queiroz, 2007).

A colposcopia é um exame sistemático para avaliação do epitélio e dos vasos sanguíneos visando localizar o epitélio anormal suspeito de neoplasia (Guido, 2005). Porém, a confirmação de diagnóstico é feita através de estudo histopatológico de biópsias dirigidas ou

de cones (de Palo, 2002). Os achados do exame são graduados de acordo com a gravidade, tamanho e localização da lesão obedecendo a nomenclatura da IFCPC (Federação Internacional de Patologia Cervical e Colposcopia). Alterações maiores, como epitélio acetobranco denso, pontilhado grosseiro, mosaico grosseiro e vasos atípicos, são sugestivos de lesão de alto grau (ANEXO 2).

Entre as décadas de 50 e início de 70, a colposcopia e a colpocitologia foram exaustivamente comparados quanto à sua eficácia. Consensualmente, hoje são vistos como métodos que se complementam na tentativa de aumentar a segurança nos diagnósticos de lesões precursoras do câncer cervical (Focchi, 2005). Para este fim, a colposcopia apresenta sensibilidade em torno de 85% e especificidade de 65% (Stoler et al., 2010; Ronco et al., 2011)

No Brasil, a colposcopia é uma técnica de baixo custo e altamente difundida entre os ginecologistas, diferente de outros países, onde o acesso é difícil e de custo elevado, tornando-a inacessível a boa parte da população.

Na tentativa de superar as falhas do rastreamento citológico, pesquisadores têm dado especial atenção ao desenvolvimento de métodos alternativos. A falta de disponibilidade de serviços colposcópicos a preços acessíveis, faz com que fundamentos de sua técnica tenham sido testados em países em desenvolvimento, como a inspeção visual do colo uterino com ácido acético (VIA) e com Iodo (VILI) (Ghosh et al., 2012). A VIA pode ser realizado por pessoal de saúde não médico. É simples, fácil, rápido, sensível e econômico. Fornecem resultados imediatos, possibilitando a tomada de decisões terapêuticas na mesma visita, o que diminui as perdas de seguimento e abandono de tratamento, problemas muito comuns em locais de poucos recursos (Ghosh et al., 2012).

Os epitélios reagem de forma diferente ao ácido acético: no epitélio escamoso maduro normal o efeito no estado físico é mínimo, pois a solução não consegue penetrar nas camadas mais profundas onde existe maior concentração nuclear. O epitélio aparece róseo e homogêneo com vasos pouco nítidos. As áreas de LIE têm maior densidade nuclear ficando com uma coloração branca (acetobranqueamento), que contrasta com a cor rosada do epitélio escamoso normal circundante do colo uterino. O aspecto acetobranco não é exclusivo das lesões intraepiteliais, é também visto em outras situações quando há uma maior quantidade de proteína nuclear, por exemplo, na metaplasia escamosa imatura, na zona de transformação congênita, no epitélio em regeneração (associado à inflamação) e na leucoplasia (hiperqueratose) o que reduz a especificidade da VIA.

A inspeção visual do colo uterino com Iodo (VILI) se baseia na capacidade do Iodo (Lugol: Iodeto de Potássio, Iodo Ressublimado, Excipiente QSP ou o Teste de Schiller solução iodo-iodetada, com 5,0g de iodo, 10g de iodeto de potássio e 250,0 ml de água destilada) reagir com o glicogênio intracelular do epitélio escamoso maduro que fica de cor castanha escura ou preta. O teste é positivo quando o epitélio desprovido de glicogênio não se cora, como nas LIEs de alto grau e carcinoma invasivo. Entretanto, a especificidade do VILI é baixa já que o epitélio colunar normal, áreas de erosão das camadas superficiais e intermediárias do epitélio escamoso e inflamação intensa também não se coram. Alguns epitélios podem corar-se apenas parcialmente, dependendo da quantidade de glicogênio presente, como áreas de metaplasia imatura, epitélio atrófico, condilomas ou LIEs de baixo grau, podendo resultar em um aspecto salpicado marrom-iodo malhado.

1.4.1.3. Histopatologia

O exame histopatológico é utilizado para confirmação do resultado da citologia, sendo ainda considerado por muitos autores como o *gold-standard* em relação a este, à colposcopia e aos métodos moleculares (Szarewski et al., 2008). Entretanto, apesar de critérios anátomo-patológicos para lesões cervicais serem bem estabelecidos (Reagan e Patten, 1962; Richart, 1973), existe variação significativa intra e inter observadores. A maioria dos patologistas concorda sobre o diagnóstico de epitélio normal e NIC 3, mas os problemas aparecem principalmente, em relação às lesões iniciais (NIC 1) e NIC 2 em especial em relação às lesões iniciais (Grenko et al., 2000; Martin, 2011).

A classificação vigente baseia-se na interpretação de diversos critérios morfológicos das lesões visando prever seu comportamento biológico. Dentre as características analisadas estão o grau de diferenciação do epitélio, a relação núcleo-citoplasma, a maturação celular e análise nuclear (irregularidade da membrana, hiper cromasia e atividade mitótica). Desta forma o diagnóstico histológico será NIC 1 se um terço do epitélio foi comprometido, NIC 2 se até dois terços, NIC 3 e carcinoma *in situ* se mais de dois terços ou toda a espessura do epitélio estiver acometida (Travasoli e Devilee, 2003).

Devido à variação intra e inter observadores foi sugerida a introdução de uma nova classificação a exemplo da Nomenclatura de Bethesda para citologia, com Lesão de baixo grau (NIC1 e infecções por HPV) e Lesão de alto grau (NIC 2, NIC 3 e carcinoma *in situ*) (Crum, 2003). A precisão nesta interpretação diagnóstica é importante para evitar tratamento

excessivo de falsos-positivos e subtratamento de casos falsos-negativos. Além disso, é clinicamente relevante porque muitas lesões de baixo grau têm o potencial para regredir espontaneamente (Moscicki, 2006) e a terapia excisional mostrou ter um impacto negativo sobre o potencial reprodutivo (Kyrgiou, 2006).

As discrepâncias e insuficiência dos exames morfológicos, aliadas às desvantagens dos outros métodos diagnósticos, abrem espaço para novos estudos visando identificar marcadores biomoleculares específicos que auxiliem na graduação das lesões e ajude a identificar a lesão de baixo grau que tenha potencial para progressão, assim como a lesão de alto grau verdadeira. Para tanto tem se utilizado a técnica de imuno-histoquímica em peças de biópsias das NIC, visando verificar alterações da expressão das proteínas do ciclo celular, p16^{INK4a}, ciclina D1, p53 e Ki67, dentre outras. O anticorpo monoclonal p16^{INK4a}, seguido do Ki67 apresentaram marcação mais intensa nas lesões de alto grau, mostrando boa correlação com diferentes formas de neoplasia epitelial do colo (NIC 1, NIC 2, NIC 3 e carcinoma), sendo atualmente recomendados para compor um painel de imunomarcaçã para lesões cervicais (Queiroz et al., 2006).

1.4.2. Métodos moleculares

A aplicação dos métodos não moleculares na rotina clínica é capaz de diagnosticar a maioria das lesões cervicais. Entretanto, estes não permitem detectar a presença do vírus, e sua genotipagem, sendo necessárias técnicas complementares que auxiliem o diagnóstico, tais como os testes de biologia molecular, entre eles o Southern blotting, hibridização *in situ*, Captura Híbrida[®] 2 (CH2) e a reação em cadeia da polimerase (PCR) (Villa, 2006).

zur Hausen et al. (1974) publicaram o primeiro trabalho sobre hibridização molecular, utilizando sondas RNA derivadas de verruga plantar. Essa técnica foi aperfeiçoada por Southern em 1975, que permitiu a distinção de vários tipos de HPV existentes, de acordo com o grau de semelhança de suas bases nitrogenadas. Entretanto, estas técnicas de hibridização do DNA, sem amplificação genômica, não são mais utilizadas por serem laboriosas, demoradas, e terem menor sensibilidade e especificidade do que os testes de hibridização com amplificação do sinal, como a CH2 e a PCR (IARC, 2007).

O avanço das técnicas de biologia molecular permitiu o conhecimento dos genomas de muitos tipos de HPV e, desta forma, a produção de melhores reagentes (*primers* e sondas) para a detecção destes. A introdução de testes mais acurados para detecção do DNA do HPV

em investigações epidemiológicas permitiu confirmar a importância deste vírus, principalmente os oncogênicos, como principal fator de risco para o desenvolvimento das neoplasias intra-epiteliais e câncer do colo uterino (Schiffman et al., 1993; Bosch et al., 1995).

Os testes de biologia molecular para detecção do HPV mais utilizados são a PCR e a Captura Híbrida.

1.4.2.1. PCR

A PCR é uma técnica de biologia molecular que permite a geração de um milhão de cópias a partir de uma única molécula de DNA de fita dupla após 30 ciclos de amplificação.

A utilização da PCR como metodologia no diagnóstico do HPV tem se mostrado a mais sensível na identificação do DNA viral existente nos mais diversos materiais clínicos, auxiliando na resolução de dúvidas originadas durante o diagnóstico colposcópico e citohistopatológico das lesões pré-neoplásicas, mas também nas infecções latentes ou subclínicas associadas a este agente viral (Chow et al., 2000; Nelson et al., 2000).

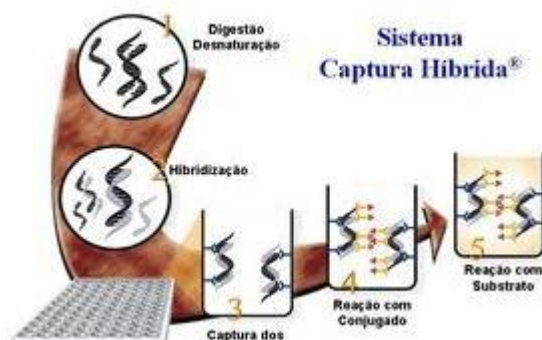A detecção do DNA do HPV por esta técnica é importante, por ser imprescindível determinar o genótipo de HPV presente em materiais clínicos provenientes das mucosas genitais a fim de verificar se é de alto ou baixo risco para o desenvolvimento das neoplasias cervicais, o que auxilia na condução de um tratamento mais apropriado. Também é importante para estudos epidemiológicos e para o acompanhamento da história natural deste vírus (Villa et al., 2000).

A sensibilidade da PCR pode variar dependendo dos *primers* utilizados, do tamanho do produto, das condições da reação, da eficiência da DNA polimerase empregada e da habilidade para detecção de vários tipos virais, mas se apresenta em torno de 98% (Rosenblatt, 2005).

1.4.2.2. Captura Híbrida tipo 2

A CH2 é um teste qualitativo e quantitativo baseado na hibridização de sondas de RNA de 18 tipos de HPV com o tipo do vírus presente na amostra. Os híbridos formados são detectados através de reação enzima-substrato e a leitura é feita por quimioluminescência. Consiste de cinco procedimentos básicos: desnaturação, hibridização, captura dos híbridos, reação dos híbridos com o conjugado e detecção dos híbridos por quimioluminescência.

Figura 6: Processo de Captura Híbrida.



Fonte: Nicolau SM. HPV. In: <http://www.histeroscopia.med.br/>.

O ensaio não é capaz de determinar o tipo específico de HPV e sim identificar dois grupos: de baixo e alto risco oncogênico. Sua sensibilidade é de 1pg/ml de DNA-HPV, equivalente a 5.000 cópias de vírus/célula. Comparado com a PCR, a CH2 demonstra sensibilidade de 91,7% e especificidade de 95,4% (Castle et al., 2002). Para o resultado da CH2 utilizou-se a razão entre a unidade de quimiluminescência medida e a média dos calibradores positivos. As amostras, com emissão de luz igual ou maior que uma unidade relativa de luz (RLU) foram consideradas positivas e, aquelas com emissão de luz menor foram consideradas negativas. Nos casos positivos, foram identificadas as cargas virais medidas em RLU por um quimioluminômetro, considerando-se que a intensidade da luz é proporcional à carga de DNA-HPV (Lörincz, 1997).

Devido à alta sensibilidade deste teste, estudos têm demonstrado estreita relação entre os resultados e a evolução clínica (Túlio et al., 2007). O teste da CH2 é aprovado pela Agência Nacional de Vigilância Sanitária (ANVISA) e pelo Food and Drugs Administration (FDA) dos Estados Unidos da América.

Diferentemente do que ocorre com outras técnicas biomoleculares, este método não exige espaço laboratorial reservado e sofisticado, grandes investimentos, ou ainda, a preocupação com a inibição ou a contaminação cruzada das reações, não se verificando assim falsa positividade. Realizado em quatro horas, permite a liberação dos laudos no mesmo dia com resultados consistentes, o que agiliza a conduta terapêutica.

Os testes de DNA-HPV têm sido propostos como métodos de triagem para identificar mulheres com risco aumentado de câncer do colo do útero. Arbyns e colaboradores (2004) fizeram uma meta-análise para avaliar a precisão destes testes, incluindo oito estudos com CH2, em mulheres que tiveram resultados citológicos de ASC-US. Os autores concluem que a CH2 é o melhor método de triagem para as mulheres com citologia atípica. Já outros

trabalhos propõem a CH2 como teste para rastreio primário do câncer cervical (Sankaranarayanan et al, 2009).

1.5. Vacinas

Novas perspectivas surgem com a prevenção primária através da vacinação contra o HPV. Estão registradas pela Agência Nacional de Vigilância Sanitária (ANVISA/MS), no Brasil: a vacina bivalente (Cervarix[®]), que confere proteção contra os subtipos oncogênicos mais prevalentes (16 e 18), recomendada para mulheres de 10 a 25 anos; e a vacina quadrivalente (Gardasil[®]), que, além dos subtipos oncogênicos (16 e 18), confere também proteção contra os subtipos mais frequentemente associados a lesões condilomatosas genitais (6 e 11), sendo recomendada para mulheres de 9 a 26 anos. Atualmente, as vacinas só estão disponíveis na rede particular. No entanto, a incorporação da vacina contra HPV no Programa Nacional de Imunizações está em discussão no Ministério da Saúde e poderá tornar-se uma importante ferramenta no controle do câncer do colo do útero.

1.6. Tratamento

Todas as pacientes com resultado citológico de LIEAG devem ser submetidas à colposcopia e, se apresentarem lesão, esta deve ser biopsiada. O diagnóstico histológico é o que determina a necessidade e o tipo de tratamento das lesões do trato genital inferior (INCA/MS 2011). Pacientes com lesão intraepitelial de baixo grau (LIEBG/NIC 1) poderão ser observadas ou submetidas a métodos destrutivos (eletrocauterização ou cauterização química) ou excisionais. A conduta expectante das lesões cervicais associadas às alterações citológicas mínimas (NIC 1) está associado à perda de seguimento (significante), mas muito infreqüentemente à evolução para lesões mais avançadas (Shaffi, 1997).

Nas pacientes com lesão intraepitelial de alto grau (LIEAG/NIC 2 e 3) o tratamento é feito através da exérese da zona de transformação (ZT), ou da conização do colo uterino. Quando a colposcopia é satisfatória (visualização da junção escamo-colunar) e a lesão for restrita à ectocérvice, ou até o primeiro centímetro do canal endocervical, o procedimento deve ser feito ambulatorialmente, nas unidades secundárias específicas, o que permite o tratamento imediato das lesões – prática chamada “ver e tratar”. No caso da colposcopia insatisfatória ou quando a lesão ultrapassar o primeiro centímetro do canal, o tratamento

preconizado é a conização. Antes de qualquer tratamento (destruição ou ablação), e preciso estabelecer uma correlação entre a citologia e a histologia da biópsia dirigida pela colposcopia, com a finalidade de excluir com segurança a presença de carcinoma invasor (INCA/MS, 2011).

A peça, em forma de cone, é enviada ao patologista, tomando-se o cuidado de marcar o lábio anterior (às 12h), para avaliação do espécime. A peça é cortada sagitalmente, produzindo múltiplas secções que são analisadas pelo patologista para diagnóstico da LIEAG e afastar a possibilidade de invasão. As margens cirúrgicas são identificadas, bem como a representação da margem endocervical.

A cirurgia de alta frequência (CAF) é o tratamento de primeira escolha para as LIEAG e, atualmente, também é indicada nos casos de discordância cito-histológica, de citologia com LIEAG persistente com colposcopia insatisfatória ou biópsia negativa, de NIC 1 persistente e de recidiva de NIC 2 ou NIC 3 (Lima et al., 2011).

1.6.1. Conização clássica com bisturi

Deve ser feita em centro cirúrgico, sob anestesia. Com o uso de bisturi faz-se incisão circular na ectocérvice, distante dos limites da ZT. Esta é aprofundada em direção ao canal de forma que o mínimo de estroma cervical seja retirado. A espessura de estroma envolvido deve ser, no entanto, de no mínimo 0,5 cm a fim de permitir a avaliação correta da invasão (Diretrizes CFM, 2001).

1.6.2. Conização por eletrocirurgia

Também conhecida como cirurgia de alta frequência (CAF) é uma técnica realizada com alça diatérmica (Bloss, 1993). Esta técnica apresenta os benefícios de reduzir sangramento, utilizar apenas anestesia local, menor custo, fácil realização e menor morbidade (Sarian, 2004). Tem como vantagem sobre o tratamento destrutivo o fornecimento de material para avaliação histopatológica e, sobre a conização clássica, pela possibilidade de tratamento ambulatorial. Porém, nesta técnica a doença residual é mais frequente do que quando utilizada a técnica de conização clássica a frio, com bisturi (Huang, 1999).

1.6.3. Conização à Laser

Tem eficiência semelhante à conização tradicional, principalmente em casos de lesões pequenas e identificáveis pelo exame colposcópico, e aquelas onde se suspeita de acometimento endocervical (Tsukamoto, 1985).

1.6.4. Cirurgia definitiva

As evidências mostram que não há técnica cirúrgica claramente superior para o tratamento das neoplasias intraepiteliais do colo (Martin, 2000). No entanto, deve se dar preferência para o uso da conização clássica, nos casos em que a lesão se estenda profundamente pelo canal cervical e nos casos com diagnóstico de adenocarcinoma *in situ* (Widrich, 1996).

A histerectomia abdominal ou vaginal é aceita como tratamento para as pacientes com prole definida e margens do cone comprometidas.

No caso de pacientes que ainda desejem gestar, preconiza-se seguimento com citologia e colposcopia, inicialmente trimestrais e posteriormente semestrais, por dois anos. Também é admissível nova conização (AMB/CFM, 2001; MS/ INCA, 2011).

A terapêutica adequada para as lesões de alto grau depende de vários fatores, entre eles: idade, manter a fertilidade e a condição clínica. Estas lesões devem ser tratadas pela conização. A técnica de conização assim como o volume de tecido removido depende da extensão da lesão no canal endocervical. Quando a paciente é jovem, a junção escamocolunar geralmente é ectocervical e o cone pode ter menor altura, preservando-se o orifício interno do colo, evitando-se o risco de incompetência istmo-cervical nas futuras gestações. A remoção de toda extensão do canal endocervical é inevitável quando não se localizou a lesão para biópsia (Diretrizes CFM, 2001).

O futuro obstétrico das mulheres que precisam ser submetidas a conização do colo do útero deve ser considerado. Uma recente pesquisa de meta-análise com 27 estudos controlados de coorte revelou que a conização a frio e CAF foram associadas a aumento de problemas obstétricos, como parto com menos de 37 semanas e peso do recém nascido inferior a 2500 g. Qualquer ressecção maior que 10 mm de profundidade esteve associada à risco de prematuridade em gestações futuras (Kyrgiou, 2006).

1.7. Seguimento das pacientes após tratamento de lesões precursoras

Após o tratamento, é de fundamental importância o seguimento da paciente devido ao risco de lesões recorrentes (principalmente se constatado comprometimento das margens da peça cirúrgica após método excisional) e recidivantes por reinfecção pelo HPV. Doença residual ou persistente foi definida quando se detectou NIC nos exames cito ou histopatológicos dentro de seis meses após tratamento (INCA, 2006).

O risco de doença persistente ou residual (excisão incompleta) ou recorrente (após uma excisão completa) após conização é baixo, porém ainda assim é maior que na população geral, variando de 1,1 a 17,9% (Silva, 2010). Infecção persistente após a conização poderia indicar que o colo continua exposto ao fator oncogênico, podendo estar associado ao aumento de recidiva e progressão da doença, o que caracteriza uma condição preocupante que deve ser avaliada.

Independente dos fatores associados ao prognóstico descritos na literatura como o tamanho, a gravidade da lesão, o acometimento do epitélio glandular e o comprometimento de margens após a ressecção cirúrgica, é indispensável o rigoroso acompanhamento nos primeiros dois anos após o tratamento da LIEAG (Brockmeyer, 2005).

O protocolo de seguimento do Ministério da Saúde (2011) determina que após excisão com margens comprometidas, deve ser feito seguimento com citologia e colposcopia semestral por dois anos e, após duas citologias negativas, trienal. Após excisão com margens livres ou comprometidas apenas com NIC 1, o seguimento será com citologia semestral por um ano, passando a trienal após duas citologias negativas.

Nos Estados Unidos, segundo o consenso publicado em 2001, já se recomendava o seguimento com teste de captura híbrida para HPV após seis meses do tratamento das LIEAG como alternativa à citologia oncológica, de acordo com a realidade local (Wright, 2001). Durante o acompanhamento das pacientes após o tratamento de LIEAG, estudos recentes observaram que houve negatização do teste de captura híbrida para HPV entre 70 e 80% das mulheres e que a persistência do teste positivo aumentou de forma significativa à possibilidade de lesão residual ou recorrência de doença [OR=50,3 (3,8 a 663,1)] (Costa, 2003; Houfflin, 2003).

O HPV é encontrado em, aproximadamente, 30% das pacientes após o tratamento das LIEAG. A ausência do vírus, após avaliação por métodos de biologia molecular como a CH2, tem importante valor preditivo negativo, diminuindo significativamente o risco de

persistência de lesão, estando próximo de 100% (Jain, 2001; Sarian, 2004; Jeong, 2009). Estes dados mostram a necessidade de um controle mais rigoroso da presença do HPV nas pacientes tratadas destas lesões com a pesquisa através do teste de CH2.

A sensibilidade e o valor preditivo negativo da combinação teste HPV- citologia é de aproximadamente 100%. O valor preditivo negativo elevado desta estratégia permite abrandar a vigilância dessa categoria de pacientes em prol de outras para as quais parece útil concentrar nossos esforços econômicos e humanos, a fim de melhorar a eficácia da prevenção secundária do câncer do colo (Monsonogo, 2010).

2. Justificativa

Os protocolos de condutas da patologia cervical estão bem definidos em relação ao rastreio, diagnóstico e tratamento das lesões HPV- induzidas. Entretanto, não existe, no momento, consenso sobre o melhor método de seguimento pós-tratamento de lesão de alto grau. A citologia, colposcopia, histopatologia e testes DNA-HPV vêm sendo utilizados em diferentes serviços, de maneira não uniforme.

Os protocolos nacionais e a maioria dos internacionais, não incluem a pesquisa de DNA-HPV através de testes de biologia molecular para seguimento de pacientes tratadas por LIEAG. Sabe-se que existe risco variado de persistência do vírus e/ou de lesão residual, e recidiva após este procedimento. Como as LIEAG são causadas por HPV do tipo oncogênico, não haverá persistência ou progressão da lesão pós-tratamento sem a presença do mesmo. Consequentemente, o teste DNA-HPV ajudaria na identificação de mulheres com maior risco de recorrência ou de evolução da doença , após realização do tratamento, já que algumas pacientes persistem com os testes para HPV positivos, embora, com os exames citológicos e colposcópicos negativos (Schlecht, 2001; Verguts, 2006; Aerssens, 2008; Benjamim, 2009 Val, 2011; Kreimer, 2012).

Dentre as técnicas de biologia molecular disponíveis no mercado, a CH2 é a mais acessível, e de menor custo.

Este estudo pretende mostrar a importância da CH2 no acompanhamento de pacientes com LIEAG tratadas por cirurgia de alta frequência (CAF).

3. Objetivos

3.1. Geral:

- Avaliar a importância da Captura Híbrida 2 para detecção do HPV do grupo oncogênico no seguimento de pacientes com lesão intraepitelial cervical de alto grau tratadas pela cirurgia de alta frequência.

3.2. Específicos:

- Avaliar o valor preditivo do teste da Captura Híbrida 2 na evolução ou, recorrência das LIEs.

- Avaliar o comprometimento das margens cirúrgicas em relação aos resultados dos exames colposcópico, citopatológico e CH2 no seguimento.

- Observar o comportamento da carga viral do HPV do grupo oncogênico nas pacientes submetidas a tratamento por LIEAG e sua correlação clínica durante o seguimento.

- Avaliar a acurácia da colposcopia, citologia, histopatologia no rastreamento das LIEAG.

- Avaliar a importância da colposcopia e citologia no acompanhamento pós-tratamento.

4. População Estudada e Metodologia

Trata-se de um estudo retrospectivo, descritivo onde foram analisados os prontuários de pacientes provenientes de um serviço privado em Salvador, Bahia, que é um dos maiores centros de referência em patologia cervical da cidade, no período de janeiro de 2005 a dezembro de 2010.

Foram identificados 500 prontuários a partir da informação da realização de procedimento cirúrgico para tratamento de lesão intraepitelial de alto grau do colo uterino (NIC 2 e NIC 3), através de cirurgia de alta frequência (CAF), por profissional do corpo clínico.

Os critérios de inclusão foram: ter feito CAF com laudo anátomo patológico da peça cirúrgica; ter exames de citologia, colposcopia, biópsia e captura híbrida antes do CAF e, no seguimento ter feito, pelo menos, uma visita no período de seis meses a um ano, com realização dos exames de citologia, colposcopia e CH2. Foram então selecionados 44 prontuários para fazerem parte deste estudo.

Dentre as características demográficas das pacientes foi considerada apenas a idade, não sendo avaliado comportamento sexual, nível de instrução, dentre outras, já que o objetivo deste estudo foi focado nos exames prévios à CAF e no seguimento, em especial com a CH2.

A idade dessas pacientes variou entre 17 e 57 anos com média de 29,7.

O teste de Captura Híbrida utilizado foi o da Digene[®] (1997 Digene Corporation, Beltsville, MD, EUA, atual Qiagen). A coleta foi realizada introduzindo-se uma escova endocervical a 1- 1,5cm pelo orifício externo do colo uterino e girando em sentido horário. A escova foi armazenada no “kit” de captura fornecido pelo fabricante e o frasco agitado por 30 segundos. Utilizou-se a captura com a chamada sonda B para HPV do grupo de alto risco oncogênico contendo DNA-HPV dos tipos 16, 18, 31, 33, 35, 39, 45, 51, 52, 56, 58, 59, e 68. Foram considerados positivos os resultados cujo valor das unidades relativas de luz (RLU) fossem maior que 1.

O teste de CH2 foi colhido no mesmo momento em que foi realizada a biópsia para confirmação da presença de LIE e, no mínimo, seis meses após a CAF para avaliação do tratamento.

Os exames citopatológicos foram coletados na primeira consulta, quando também foi realizada colposcopia. Utilizou-se a coleta dupla (ectocérvice-JEC e endocérvice), colocado o material em uma camada fina em lâmina, previamente identificada, e armazenada em um

frasco com álcool a 95%, para fixação. As lâminas foram coradas pelo método de Papanicolaou e a leitura feita por médicos citologistas da própria clínica.

Foram considerados os resultados de alteração de células escamosas de significado indeterminado (ASC-US), alteração de células escamosas não podendo afastar alto grau (ASC-H), lesão intraepitelial de baixo grau (LIEBG), lesão intraepitelial de alto grau (LIEAG) e alteração de células glandulares não podendo afastar neoplasia (AGC-H), segundo a nomenclatura citopatológica de Bethesda 2001.

Os exames colposcópicos foram realizados na primeira consulta e suas três etapas realizadas: solução salina e filtro verde para observação da vascularização; ácido acético a 3 ou 5%; teste de Schiller com Lugol a 5%. Foram considerados os achados da Zona de Transformação Normais (ZTN) e/ou Anormais (ZTA), com alterações maiores, como epitélio acetobranco denso, pontilhado grosseiro, mosaico grosseiro e vasos atípicos, que são sugestivos de lesão de alto grau, segundo nomenclatura da Federação Internacional para Patologia Cervical e Colposcopia.

As biópsias foram realizadas sob visão colposcópica, com pinça de Gaylor-Medina de 2, 3 ou 5 mm, ou por cirurgia de alta frequência (CAF), e seus resultados histopatológicos baseados na classificação da Organização Mundial da Saúde (Blue Book), considerando as neoplasias intracervicais 1, 2, 3 e carcinoma *in situ* na dependência do comprometimento do tecido (Travasolli e Devilee, 2003). Esta classificação também foi considerada para os resultados histopatológicos das peças oriundas dos tratamentos das LIEAG por CAF e, quando confirmados, foram consideradas as margens.

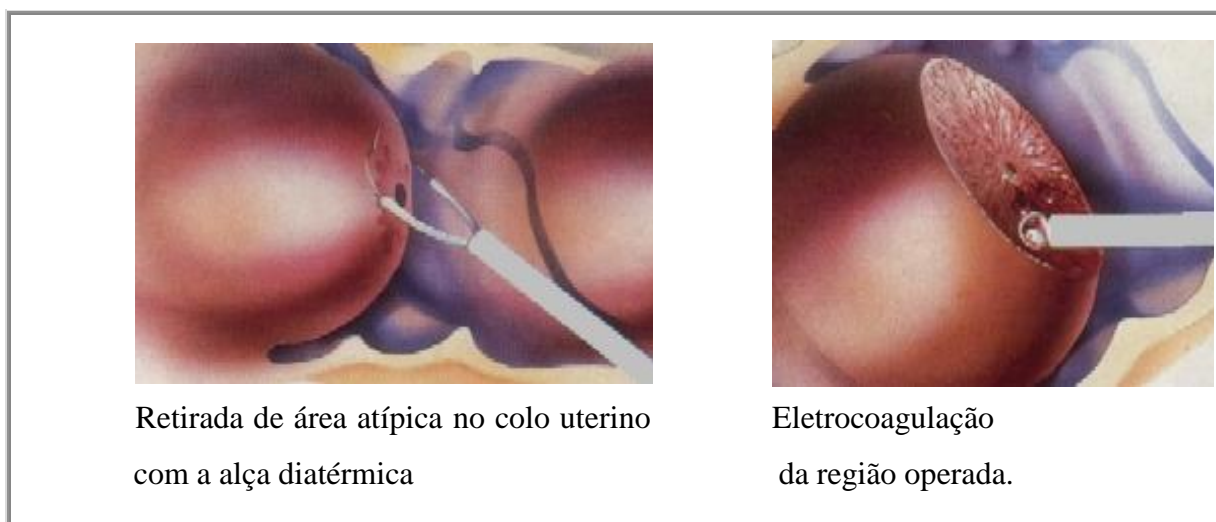
Para a CAF foi utilizado um gerador para cirurgia de alta frequência (modelo SS-200 da WEM), acoplado a um aspirador de vapores com filtro biológico (Wavevac da Loktal).

Com a paciente em posição ginecológica, foi introduzido espelho de Collins descartável, próprio para este procedimento, para visualização do colo. Feito bloqueio anestésico com infiltração de 0,5 ml de lidocaína a 2%, aplicada nos quatro pontos cardeais do colo uterino (12, 3, 6 e 9h). O sistema do eletrocautério foi utilizado na função "CUT", na potência quatro (variação da potência de 0 a 10). A alça de metal, um eletrodo que conduz energia elétrica de baixa voltagem e alta frequência que permite o corte do tecido com mínimo dano ao órgão afetado (acessório do aparelho), de 2,0 x 1,5 cm foi usada para remover a totalidade da lesão e/ou a ZT, em uma só peça, se o colo do útero tivesse medidas de 4 cm ou menos no seu comprimento. Nos casos em que o colo do útero era maior que 4 cm, o tecido foi removido em duas seções utilizando alça de 1,5 x 1,5 cm. Após a retirada da

peça cirúrgica, mudou-se a função do eletrocautério para “BLEND” e fez-se a hemostasia do leito cirúrgico com o eletrodo específico, e uma solução de percloroeto férrico (Hemogim[®]) foi colocada no local para ajudar na hemostasia.

O procedimento dura cerca de 30 minutos, incluindo a colposcopia que o antecede.

Figura 7: Representação da realização da CAF

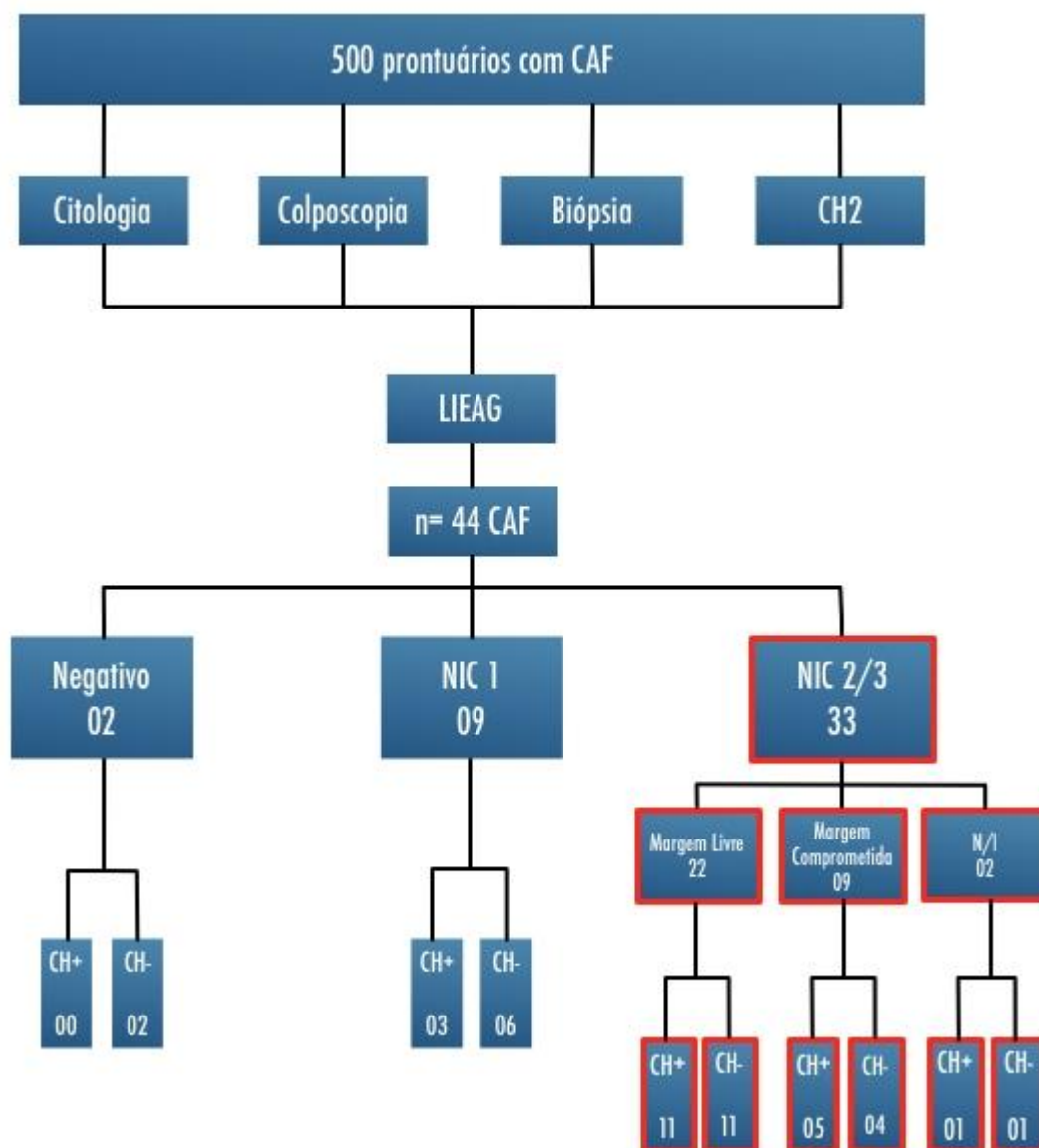


Fonte: Russomano, F., 2008. O que é a Cirurgia de Alta Frequência? Disponível em URL: <http://www.cervical.com.br>

Após o procedimento cirúrgico, as pacientes retornaram com 15 dias para reavaliação pós-cirúrgico precoce e após 30 dias para avaliação pós-cirúrgico tardia, já com o resultado anátomo patológico da peça cirúrgica, quando eram analisadas as condições clínicas e cicatriciais. Neste momento foram orientadas a retornar com 06 meses para seguimento.

No retorno subsequente semestral, ou anual, das pacientes foi realizado colposcopia e coletado material para citopatologia e CH2.

4.1. Fluxograma



4.2. Processamento e análise estatística

As variáveis categóricas foram expressas através de suas proporções. Calculou-se as médias e desvios-padrão para as variáveis contínuas com distribuição normal e medianas e quartis para as não-normais. Para as comparações entre os métodos diagnósticos, foram

desconsiderados os resultados inconclusivos ou perdidos, e foram elaboradas tabelas de contingência, com cálculo da respectiva sensibilidade, especificidade, valores preditivos positivos e negativos e razões de verossimilhança positivas e negativas, quando aplicável. O exame anatomopatológico foi considerado o padrão-ouro.

Os dados foram analisados por um profissional independente que estabeleceu, previamente, um acordo de confidencialidade ao acesso dos dados.

Todas as análises foram realizadas com o auxílio dos *softwares Statistical Package for Social Sciences* (versão 17.0, Chicago, IL, EUA) e *MedCalc* (versão 12.1.4.0, Bélgica).

4.3. Aspectos Éticos

Este estudo é parte de um projeto mais amplo intitulado “Projeto Salvador - Bahia: Estudo Prospectivo de Pacientes com Lesão Intra-epitelial e Câncer Cervical Utilizando biomarcadores em Mulheres no Estado da Bahia”. Desta forma, foi aprovado pelo Comitê de Ética em Pesquisa (CEP) do Complexo Hospitalar Universitário Edgard Santos (Com-HUPES) em 09 de abril de 2007 com número de protocolo CEP-001/2007, com adendo em 11 de janeiro de 2013 (Anexo 3).

5. Resultados

Todas as pacientes (n=44) fizeram Colposcopia, Citologia, Biópsia e CH 2 antes do tratamento pela CAF (tabela 1).

Tabela 1- Descrição dos métodos de diagnóstico anteriores ao tratamento por CAF (n=44)

Características	<i>n</i> (%)
Idade (média ± DP)	39.7 (± 8.1)
Citologia	
Negativo	7 (15.9)
ASCUS	3 (6.8)
LIEBG	18 (40.9)
ASCH	2 (4.5)
ACG-H	1 (2.3)
LIEAG	13 (29.5)
Colposcopia	
ZTN	4 (9.1)
ZTA	40 (90.9)
Captura híbrida	
Valor (mediana e quartis)	311.6 (81.8 – 1483.2)
Positiva	44 (100.0)
Histopatologia das biopsias	
Negativo	1 (2.3)
NIC 1	7 (15.9)
NIC 2	28 (63.6)
NIC 3	7 (15.9)
Insuficiente	1 (2.3)

Os dados são apresentados como *n* (%), exceto se especificado.

Quarenta pacientes (90.9%) apresentaram ZTA. Em 3(7%) que apresentaram ZTN e em 01(2%) com colo normal, as biopsias foram realizadas a nível da JEC.

Quanto aos resultados dos exame citopatológicos predominaram as LIEBG com 40,9%, seguida das LIEAG com 29,5%.

Dos exames histopatológicos das biopsias realizadas antes da CAF, 63,6% apresentaram NIC 2 e 15,9% NIC 3.

Todas as pacientes tinham teste de Captura Híbrida 2 para HPV do grupo oncogênico, positivas. Destas, 75% tiveram VPP para identificar LIEAG, como se observa na tabela 2. O valor de RLU variou de 2,82 a 2.675,94.

Tabela 2- Correlação da Captura Híbrida2 e exame histopatológico da biopsia

		Exame anatomopatológico - n (%)		
		Alto grau	Baixo grau	Total
Captura híbrida	Positiva	33 (75.0)	11 (25.0)	44 (100.0)
	Negativa	0 (0.0)	0 (0.0)	0 (100.0)
n (%)	Total	33 (75.0)	11 (25.0)	44 (100.0)
Valor preditivo positivo		75.0%	Valor preditivo negativo	---

A maioria das pacientes, 35 (79,55%) teve indicação para CAF devido ao resultado histopatológico da biópsia de NIC 2 e NIC 3. Apenas algumas pacientes foram encaminhadas devido a presença de zona de transformação atípica importante (ZTA) na colposcopia, LIEAG na citologia e CH2 positiva (5/ 11,36%), ou ZTA, LIEBG e CH2 positiva (4/ 9,09%).

A captura híbrida apresentou sensibilidade de 100%. Assim, foi possível comparar a sensibilidade da mesma com os diferentes testes diagnósticos, o que se pode observar na tabela 3. O exame que mais se aproximou a este teste diagnóstico foi a colposcopia, com 90,9% de sensibilidade, seguida da biópsia (81,4%).

Tabela 3- Sensibilidade de cada método diagnóstico em referência à Captura Híbrida.

Método diagnóstico	Sensibilidade* com IC 95%
Citologia	36.4% (22.4 – 52.2)
Colposcopia	90.9% (78.3 – 97.5)
Biópsia	81.4% (66.6 – 91.6)

Nota: IC: Intervalo de Confiança *Apenas a sensibilidade pôde ser calculada, pois todos os exames de Captura Híbrida foram positivos (valor >1.0)

A avaliação das margens das peças da CAF com lesão de alto grau está descrita na tabela 4. Duas amostras com NIC 2 não puderam ter suas margens avaliadas. Das 31 peças da CAF com resultado histopatológico de LIEAG, 21 tiveram margens livres.

Tabela 4- Avaliação das margens na peça cirúrgica da CAF com LIEAG

Exame anatomopatológico	NIC	Margens livres (n=21)	Margens comprometidas (n=10)
	NIC II	16 (76.2%)	5 (23.8%)
	NIC III	5(50.0%)	5 (50.0%)

Após a realização da CAF as pacientes retornaram para controle em um período de 06 meses a 01 ano. Apenas quarenta e dois prontuários dispunham dos resultados da colposcopia, citologia e CH2 e 02 apresentavam apenas o resultado da CH2, o que foi suficiente para incluí-los neste estudo. Os resultados dos exames citológicos, colposcópicos e de CH2 estão descritos na tabela seguinte.

Tabela 5- Descrição dos exames complementares posteriores ao tratamento por CAF (n=44)

Características	n (%)
Citologia	
Negativo	17 (38.6)
ASCUS	9 (20.5)
LIEBG	12 (27.3)
ASCH	2 (4.5)
ACG-H	0 (0.0)
LIEAG	2 (4.5)
Não consta	2 (4.5)
Colposcopia	
ZTN	27 (61.4)
ZTA	15 (34.1)
Não consta	2 (4.5)
Captura híbrida	
Positiva	19 (43.2)

Nota: Os dados são apresentados como *n* (%), exceto se especificado.

Das 23(52,3%) pacientes com NIC 2 na peça da CAF, 09(40,9) apresentavam citologias negativas, 03(13,63) ASC-US, 07(31,81) LIEBG, 01(4,54%) ASC-H, 01(4,54%) LIEAG e 01(4,54%) não tinha registro da citologia. Já as 10(22,7%) que tinham NIC 3, 02(20%) apresentaram citologias negativas, 03(30%) ASC-US, 2(20%) LIEBG, 01(10%) ASC-H, 01(10%) LIEAG e 01(10%) não tinha registro.

Verificou-se que das 27 colposcopias normais pós CAF, 10 apresentavam CH2 positivas, e que das 17 citologias normais, 02 tinham CH2 positivas.

Os testes de CH2 realizados após o tratamento revelaram positividade para DNA-HPV em 19 (43,2%) pacientes. Quatro (9,09%) tinham NIC 1 no resultado histopatológico do cone, e 16(36,36%) NIC2/3, destas, 05(31,25%) persistiram com LIEAG cujas biopsias apresentaram NIC 2-3.

Quanto à colposcopia antes do CAF, das 40 que apresentaram imagem atípica, 30(75%) tinham LIEAG na histopatologia do cone. Refletindo uma sensibilidade de 90,9% e VPP de 75%, embora sua especificidade tenha sido baixa, 9,1%, como mostra a tabela 6.

Tabela 6- Correlação dos achados colposcópicos antes da CAF e exame histopatológico das peças (CAF)

		Exame histopatológico - n (%)		
		Alto grau	Baixo grau	Total
Colposcopia n (%)	ZTA	30 (75.0)	10 (25.0)	40(100.0)
	ZTN	03 (75.0)	01 (25.0)	04(100.0)
	Total	33 (75.0)	11 (25.0)	44(100.0)
Sensibilidade		90.9%	Especificidade	9.1%
Valor preditivo positivo		75.0%	Valor preditivo negativo	25.0%

Quanto à citopatologia pré CAF, das 25 pacientes que apresentavam resultados LIEBG e que foram submetidas à CAF por indicação de outro método, 20 apresentaram LIEAG na peça retirada, mostrando sensibilidade de 31,3% do teste citológico, embora sua especificidade tenha sido de 65,6% e seu VPP de 74,6% (tabela 7).

Tabela 7- Achados citológicos pré CAF e exame histopatológico da CAF

		Exame anatomopatológico - n (%)		
		Alto grau	Baixo grau	Total
Citologia n (%)	Alto grau	9 (69.2)	4 (30.8)	13 (100.0)
	Baixo grau	20 (80.0)	5 (20.0)	25 (100.0)
	Total	29 (74.6)	9 (25.4)	38 (100.0)
Sensibilidade		31.3%	Especificidade	65.6%
Valor preditivo positivo		74.6%	Valor preditivo negativo	25.4%

Das 35 pacientes com LIEAG na biopsia pré CAF, 26(74,3%) foram confirmadas na peça da CAF, mostrando uma sensibilidade de 83,3% deste método, VPP de 76,0%, conforme tabela 8.

Tabela 8- Correlação dos achados histológicos da biópsia e das peças da CAF

		Exame anatomopatológico da CAF- n (%)		
		Alto grau	Baixo grau	Total
Biópsia n (%)	Alto grau	26 (74.3)	9 (25.7)	35 (100.0)
	Baixo grau	6 (85.7)	1 (14.3)	07 (100.0)
	Total	32 (80.0)	11 (20.0)	42 (100.0)
Sensibilidade		83.3%	Especificidade	16.2%
Valor preditivo positivo		76.0%	Valor preditivo negativo	22.0%

Avaliou-se a capacidade de cada método em detectar lesão residual pós CAF, e encontraram-se os resultados abaixo descritos:

Quanto à CH2, esta foi positiva em 11(52,38%) pacientes cujas margens da peça do CAF estavam livres mas que apresentaram LIEAG no seguimento demonstrando um VPP de 84,62% e sensibilidade de 52,38% como mostra a tabela 9

Tabela 9- Detecção de DNA-HPV do grupo oncogênico através da Captura Híbrida no seguimento- margens livres

		NIC2/3	NIC/outros	Total
Captura Híbrida pós-CAF n (%)	Positiva	11	3	14
	Negativa	04	4	8
	Total	21	11	32
Sensibilidade 52,38%		Especificidade 27,27%		
Valor preditivo positivo 84,62%		Valor preditivo negativo 72,73%		

Quanto à colposcopia, 07 pacientes que tiveram as margens da peça da CAF livres, ainda tinham algum achado anormal e, posteriormente, 06(54,5%) foram confirmados pela citologia de LIEAG. Como mostra a tabela 10.

Tabela 10- Alterações colposcópicas encontradas no seguimento após tratamento

		NIC2/3	NIC1/outros	Total
Colposcopia n (%)	Anormal (baixo ou alto grau)	7	4	11
	Sem alterações	14	7	21
	Total	21	11	32

Sensibilidade 33,33%	Especificidade 36,4%
Valor preditivo positivo 63,64%	Valor preditivo negativo 63,6%

Quanto à citologia, 21 pacientes cujas peças da CAF tinham margens livres, 06 apresentaram algum tipo de atipia, sendo que 04(28,6%) eram de LIEAG. Tabela 11.

Tabela 11- Alterações citológicas encontradas no seguimento após CAF.

		NIC2/3	NIC1	Total
Citologia pós-CAF n (%)	Alterada (baixo ou alto grau)	6	3	9
	Sem alterações	15	8	23
	Total	21	11	32

Sensibilidade 28,57%	Especificidade 27,27%
Valor preditivo positivo 66,67%	Valor preditivo negativo 72,73%

Ao analisar os 03 métodos de diagnóstico utilizados no acompanhamento das pacientes submetidas à CAF para tratamento de LIEAG verificou-se que a CH2 se mostrou mais sensível do que a citopatologia e, a colposcopia mais específica que a citologia embora sua sensibilidade tenha sido baixa.

6. Discussão

As lesões de alto grau do colo uterino têm risco real de progressão para câncer invasivo e o tratamento preconizado é a sua exeresse. Na maioria dos casos, esta abordagem é curativa, entretanto, algumas pacientes podem apresentar doença residual ou recorrente em algum momento após o tratamento. Por isso, é indispensável o rigoroso acompanhamento nos primeiros dois anos após o tratamento da LIEAG. Alguns fatores associados ao prognóstico são descritos na literatura, como o tamanho e a gravidade da lesão, o acometimento glandular e o comprometimento de margens após a ressecção cirúrgica (Brockmeyer, 2005).

A cirurgia de alta frequência (CAF) é, atualmente, a técnica mais recomendada para o tratamento das LIEAG. Inicialmente usada para tratar lesões cervicais displásicas completamente visualizadas pela colposcopia, sua indicação foi sendo ampliada, passando a incluir lesões com margens não definidas (Wright et al., 2002); discordância cito-histológica; citologia com LIEAG persistente, com colposcopia insatisfatória ou biópsia negativa; NIC 1 persistente; recidiva de NIC 2 ou NIC 3 (Lima et al., 2011).

Em relação à biópsia antes da CAF, houve quatro resultados discordantes: uma (2,85%) biópsia com NIC 2 apresentou, na CAF, metaplasia escamosa com cervicite crônica, ou seja, não havia lesão. Uma biópsia com NIC 2 apresentou NIC 1 na peça da CAF e outra com NIC 1, apresentou cervicite crônica com metaplasia escamosa. O quarto caso, teve diagnóstico histopatológico de condiloma na biópsia e NIC 2 no CAF. Esta paciente tinha citologia correspondente a LIEBG e só foi submetida a CAF, por apresentar à colposcopia, ZTA sugestiva de LIEAG e CH2 positiva. Esta taxa é inferior à encontrada na literatura que é de 16,4% (Li et al, 2009).

Existem várias razões para a ausência da LIE em amostras de CAF. Em primeiro lugar, a lesão pode ter sido focal e pequena, e foi completamente removida pela biópsia antes do tratamento. Em segundo lugar, a lesão remanescente após a biópsia pode ter sofrido regressão espontânea. Terceiro, o patologista pode não ter visto a área de LIE. Em quarto lugar, as lesões não foram excisadas pela CAF. Este grupo pode ter a doença residual durante o seguimento.

Sherman et al. (2003) observaram que a taxa de ausência de doença residual nas amostras de CAF foi maior (33%) em mulheres com resultados citológico de LIEBG e ASC-US. No presente estudo, somente 02(4,54%) pacientes com citologia de LIEBG não apresentaram alteração nas amostras da CAF, porém tiveram resultado histopatológico nas

biopsias de NIC 1 e NIC 2. O que sugere que as lesões foram totalmente retiradas no ato da biopsia.

Os espécimes de CAF chegam ao Laboratório de Anatomia Patológica em um ou múltiplos fragmentos, devidamente orientados, ou impossíveis de serem reconstruídos. As margens só podem ser identificadas quando se observa os artefatos de cauterização. Portanto existem três opções para referir o comprometimento das margens: comprometidas, livres, ou não passíveis de avaliação devido ao excesso desses artefatos. Nas peças cirúrgicas, deste estudo, com diagnóstico histopatológico de NIC 2/3, em 61,76%(21) as margens estavam livres e em 29,41%(10) estavam comprometidas. Estes resultados são semelhantes a um estudo publicado sobre tratamento e seguimento de LIEAG por CAF, que encontrou 64,7% com margens livres e 20,1% com margens comprometidas (Lubrano et al., 2011), porém divergentes ao de Treacy et al (2010) que acharam 53,4% com margens comprometidas e 46,6% com margens livres.

Atualmente ainda não existe consenso sobre o melhor método de seguimento pós-tratamento de lesão de alto grau. Nos Estados Unidos, no consenso publicado em 2001, já se recomendava o seguimento com teste de biologia molecular para detecção do DNA do HPV oncogênico, o teste de captura híbrida (Wright, 2001). No Brasil, o protocolo de seguimento do Ministério da Saúde (2011), assim como da Federação Brasileira de Ginecologia e Obstetrícia (FEBRASGO, 2006) determina a utilização da citologia e colposcopia a cada seis meses, por um período de dois anos. A utilização do teste de captura híbrida não é cogitado por aumentar de forma significativa os custos e, a colposcopia em nosso meio, diferente de outros países, é utilizada largamente nos diversos serviços, privados e públicos, realizada por profissionais bem treinados, e tem custo reduzido.

Como as lesões intra-epiteliais de alto grau (NIC 2 e 3) são causadas por HPV oncogênicos, não haverá persistência ou progressão da lesão sem a presença do vírus. Conseqüentemente, o teste DNA-HPV pode ajudar na identificação de mulheres de alto risco para desenvolver lesão pós-CAF. Neste estudo todas as pacientes fizeram exame de CH2 num período de seis meses a um ano, após o tratamento. Das 44 pacientes, 19(43,2%) tiveram resultado positivo para HPV de alto risco, variando a RLU de 1,35 a 3.057,87. Destas, 8(42,1%) tinham alterações citológicas, 1(5,26%) só tinha alteração colposcópica, e em 6(31,5%) haviam alterações colposcópicas e citológicas. Do total, 3(15,7%) não tinham alterações em nenhum dos exames e 1(5,26%) não tinha resultado dos outros exames.

Figueredo et al. (2003) também encontraram positividade alta, de 33%, nas CH2 realizadas quatro meses após a CAF. Estes autores seguiram prospectivamente 78 mulheres, através de observação por colposcopia, citologia oncótica e CH2 antes da excisão de zona de transformação e após $4\pm 1,25$ meses. Antes da cirurgia, 86% mulheres apresentavam CH2 positiva para DNA-HPV de alto risco oncogenico. Após quatro meses, a detecção do DNA-HPV oncogênico associou-se significativamente com a presença de alterações citológicas (OR = 4,8; IC 95% = 1,7-13,7), porém não se relacionou com doença residual ou recidiva histológica (OR = 6,0; IC 95% = 0,8-52,3). Benjamin et al. (2009) estudando a relevância da CH2 para HPV em prever recorrência de doença pós-tratamento, identificou que a sensibilidade da CH2 foi de 90,7% (IC 95% = 75,4%–96,9) e especificidade 74,6% (IC 95% = 60,4%–85,0) e concluiu que a CH2 pode identificar cerca de 91% das mulheres com doença recorrente ou residual. Neste estudo a sensibilidade da CH2 em prever doença residual ou recidivante foi de 85% com VPP de 82,2% nas pacientes que tiveram as margens livres nas peças da CAF e que, supostamente estariam tratadas.

A identificação de HPV de alto risco pelo teste de CH2 é um marcador importante na identificação da doença como também no seguimento das pacientes submetidas a tratamento por LIEAG (Franco, 2003; Roncaglia et al., 2011). Schlecht et al. (2001) acompanharam 1.611 mulheres, submetendo-as a citologia e teste para HPV (PCR) a cada 4 meses no primeiro ano e em seguida semestralmente, e concluiu que existe forte relação entre infecção persistente por HPV e incidência de NIC, principalmente, para HPV tipos 16 e 18.

Vários autores encontraram forte associação entre a carga viral do HPV e a gravidade das lesões escamosas da cérvix, embora em alguns trabalhos os resultados ainda sejam discrepantes (Farthing et al., 1994; Sun et al., 1995; Kjaer et al., 1996; Liaw et al., 1999; Sun et al., 2001; Howard et al., 2002; Sarian et al., 2003). Alguns estudos, que empregaram CH2, revelaram aumento da carga viral do HPV, acompanhando o tamanho da lesão cervical ao exame colposcópico e a gravidade histológica dessas alterações (Howard et al., 2002). Todavia, outros estudos já não concluíram o mesmo: Farthing et al. (1994) e Sun et al. (1995), encontraram quantidades maiores do DNA-HPV com CH2 em mulheres com NIC 1, quando comparadas àquelas com NIC 2 e NIC 3.

Carga viral alta do HPV oncogênico antes da CAF também pode estar associada com doença recorrente (Alonso et al., 2006). A persistência do HPV durante o acompanhamento após tratamento, está significativamente relacionada à recorrência (Park et al., 2009) bem como a carga viral elevada no pré-operatório de lesões com margens negativas (Nam et al.,

2009). Neste estudo não encontramos relação significativa entre a carga de HPV de alto risco e doença recorrente.

A falta de consenso e de recomendações baseadas em evidência para seguimento das mulheres pós-tratamento de NIC, é particularmente devido à carência de estudos de longo prazo (Melnikow et al., 2009; Val, 2011). O primeiro estudo no Brasil com CH2 e citologia no acompanhamento foi feito pelo grupo de pesquisadores da UNICAMP, que observou 107 pacientes pós-CAF. Ambos os testes detectaram 10,2% de doença residual ou recorrente após CAF e a combinação dos testes não aumentou a sensibilidade dos testes individualmente (Sarian, et al., 2004). Em outros centros, os autores concluíram que a pesquisa do DNA-HPV pode identificar falha de tratamento de forma mais rápida e eficaz quando comparada com o seguimento citológico (Schlecht et al., 2001; Paraskevaidis et al., 2004; Zielinski et al., 2004; Verguts et al., 2006). O fato de, neste estudo, a CH2 mostrar a persistência do grupo de HPV oncogênico em 43,2% das pacientes após tratamento, pode sinalizar uma possibilidade de recorrência.

Um estudo de metanálise concluiu que a presença do DNA-HPV teve sensibilidade significativamente maior quando comparado à citologia, para prever doença residual ou recidiva de NIC (Arbyn et al., 2005). Este estudo mostrou que a CH2 foi mais sensível que a citologia.

Em um estudo com 298 mulheres, encontrou-se 29% com anormalidades citológicas após CAF. Destas, 40% desenvolveram NIC subsequente, estando este risco diretamente relacionado ao tipo de lesão citológica, sendo o dobro para as LIEAG (Dietrich et al., 2002). Hanau e Bibbo (1997) encontraram taxas semelhantes de atipias citológicas pós-cone de 33%, sendo 13,2% de lesão de alto grau. Neste estudo houve 56,8% de citologias alteradas após CAF sendo 9% sugerindo LIEAG.

Considerando as 13 pacientes que tiveram simultaneamente atipias citológicas (08 LIEAG, 03 ASC-US, 01 ASC-H, 01 LIEAG) e CH2 positiva, como tendo maior potencial de ter lesão mais significativa, faz-se necessário buscar as possíveis causas de falhas da CAF. O fator de risco mais estudado é o comprometimento ou não das margens cirúrgicas na peça. No presente estudo encontramos 77,8% (14) de CH2 positiva em pacientes cujas margens da peça do CAF estavam livres de lesão. Estes casos podem ocorrer em lesões latentes próximas ao local de excisão, onde os exames morfológicos falham na detecção, ou existe lesão e estes métodos não a alcançou, o que reforça a importância da utilização deste teste diagnóstico.

Apesar de alguns autores relatarem que as margens positivas sejam frequentes, é importante ressaltar que após a retirada da peça é realizada cauterização extensa da cratera no colo, o que pode destruir uma eventual lesão residual (Lima et al., 2011). Recidivas ocorrem com margens comprometidas e com margens livres. Em estudo de metanálise com 3.476 peças, verificou-se recidiva de lesão em 18% dos casos que apresentaram margens comprometidas *versus* 3% de recidiva quando as margens eram livres (RR – 3,34; IC 95%: 2,46 – 4,19) (Ghaem-Maghani et al., 2007). Neste estudo, observou-se recidiva de lesão em 05(11,36%) pacientes, destas 60%(03) apresentaram margens comprometidas e 40%(02) margens livres.

Por outro lado, três pacientes tiveram CH2 positiva e, citologia e colposcopia negativas. Outra possível causa é a presença de envolvimento glandular na peça cirúrgica, que deve ser valorizado pelo ginecologista, considerando-o como causa de recidiva da lesão, principalmente pela dificuldade de detecção colposcópica e citológica. As células atípicas podem permanecer nas glândulas endocervicais recobertas pelo epitélio normal, com a possibilidade de progredir para graus mais avançados de lesão ou até mesmo invadir o estroma cervical. Esse fenômeno pode explicar a detecção de carcinoma invasor em pacientes previamente submetidas à conização e que apresentam sequência de exames citológicos normais (Lima et al., 2011), o que torna de suma importância o estudo do canal endocervical. Este fato pode ser comprovado neste estudo onde um caso em que a CH2 se mostrava positiva após o tratamento, apresentava AGUS no resultado citológico e colposcopia sem alterações.

A idade média das pacientes selecionadas foi de 29 anos. Idade mais avançada tem se mostrado ser um preditor de recorrência em outros estudos (Moore et al., 1995). Entretanto, nossos resultados mostraram que a idade não foi associada a recidiva.

Acredita-se que a idade seja um dos principais preditores da presença ou ausência de lesão na peça do canal. Assim, são sugeridas condutas conservadoras em mulheres abaixo de 21 anos: seguimento para NIC 2 e, excisão por CAF da zona de transformação sem aprofundar no canal para NIC 3. Algumas vezes, a causa de lesão residual, é a realização de CAFs mais econômicas visando à proteção do futuro obstétrico da paciente mais jovem. Lima et al. (2011) sugerem a prática deste algoritmo com o objetivo de evitar supertratamentos, e essas mulheres devem ser conscientizadas da importância do seguimento e da possibilidade de recidiva. É importante ressaltar que, neste caso, é possível fazer nova CAF.

Para pacientes de 22 a 35 anos, faixa etária em que este estudo se situa, a indicação é a CAF usando uma única alça, já que a colposcopia insatisfatória e canal positivo é rara neste

grupo e necessita de conduta individualizada (Wright et al., 2007). Acima de 35 anos, com prole constituída, a paciente será submetida à CAF-CONE com uso da segunda alça (Wright et al., 2007).

O Ministério da Saúde (2011) recomenda que após excisão com margens livres ou comprometidas apenas com NIC 1, o seguimento será com citologia semestral por um ano, passando a trienal após duas citologias negativas. O problema desta estratégia no nosso meio está no método recomendado, a citologia, cuja sensibilidade é baixa e, portanto, não é suficiente quando aplicada a uma população de alto risco, como demonstrou Silva et al (2010) em uma revisão sistemática da literatura, onde foi demonstrada que a citologia oncológica é um exame mais específico e menos sensível quando comparado à captura híbrida do tipo 2 (CH2) para HPV. Eles encontraram uma variação da sensibilidade da citologia entre 52,9 e 80% e a especificidade, entre 69,1 e 97,6%. A diferença observada nos estudos para avaliação da CH2 variou entre 80 e 100% para a sensibilidade e 63,8 e 87,7% para a especificidade.

Sarian et al. (2003) avaliaram o desempenho da captura híbrida 2 (CH2) na predição da gravidade das lesões cervicais em 309 mulheres com citologia alterada, e concluíram que o melhor ponto de corte para a detecção de doença grave foi 35 RLU, com sensibilidade de 69% e especificidade de 70%, além de que a CH2 na associação com a citologia oncológica mostrou valores preditivos positivos e negativos muito altos.

Neste estudo só houve uma paciente que, no seguimento, apresentava citologia com LIEAG e CH2 negativa, cuja biopsia comprovou NIC 2. Isto pode ser explicado pelo fato que a CH2 para HPV de alto risco, analisa 13 tipos de DNA-HPV oncogênicos, e provavelmente o HPV desta paciente não seria nenhum deles.

Todas as pacientes incluídas neste estudo, que foram submetidas à CAF, tinham exames colposcópicos, citológicos e histopatológicos realizados previamente, e que, em algum momento, um ou mais exames apontaram a presença de lesão de alto grau. Independente de discordância encontrada entre a colposcopia, citologia e histopatologia, todas tinham CH2 positiva para o grupo de HPV oncogênico. Esse resultado é de suma importância porque demonstra, e reforça, a relevância da CH2 para HPV oncogênico como possível teste de rastreio.

Antes da CAF, 40(90,9%) pacientes com ZTA foram biopsiadas e 35(79,5%) apresentaram NIC 2/3, 7(15,9%) NIC 1. Uma (2,3%) não teve achado histopatológico de NIC e em 01(2,3%) o material foi insuficiente para avaliação. Estes dados são corroborados por

Ronco et al., (2011) que encontraram NIC 2/3 em 66,4% das colposcopias classificadas como grau 2 ou mais e, também, com Stoler et al. (2011), que encontraram 66% de concordância.

Quanto aos resultados citopatológicos, 14(31,82%) foram confirmados pela histopatologia das biopsias, 29(65,91%) foram discordantes para mais ou para menos e em 01 (2,27%) o material foi insuficiente para análise histopatológica. A alta taxa de discordância encontrada nesta série pode ser explicada por uma inadequada coleta da citologia, da escolha do local para realização da biopsia cervical ou da avaliação do material coletado para ambos os exames, bem como as diferentes sensibilidades e especificidades de cada teste, conforme discutido anteriormente.

Nos protocolos atuais a principal indicação para a CAF é a presença de LIEAG na biopsia (MS, 2011). Entretanto, outras situações, tais como discordância entre exames citológicos e histopatológicos, tendo um deles resultado de LIEAG, e na colposcopia achado anormal sugestivo de LIEAG, também são indicações para a CAF (Lima, 2011).

Das 44 pacientes, 35 (79,55%) tiveram indicação para CAF devido ao resultado histopatológico da biópsia de NIC 2 e NIC 3. As pacientes restantes foram para CAF devido a positividade em pelo menos dois dos outros exames: 09(20,45%) tiveram ZTA na colposcopia, LIEAG na citologia e CH2 positiva (5/9 11,36%), ou ZTA, LIEBG e CH2 positiva (4/9,09%).

Neste estudo verificamos que a citologia apresentou sensibilidade de 31,3% e especificidade de 65,6%, com valor preditivo positivo (VPP) de 74,6%. Já a CH2 apresentou sensibilidade de 100% e especificidade de 0.0%, devido a todas as pacientes apresentarem CH2 positiva. Quando comparamos a citologia com a CH2, encontramos uma sensibilidade de 36,4% com Intervalo de Confiança (IC) de 22,4 – 52,2%.

Apesar de termos poucos dados na literatura a respeito do papel da colposcopia no rastreamento de lesões pré-neoplásicas, esta tem sensibilidade em torno de 85% e especificidade de 65% (Stoler et al., 2010; Ronco et al., 2011). Neste estudo observamos uma sensibilidade de 90,9%, especificidade de 9,1%, com um VPP de 75%, para detectar especificamente LIEAG. Resultados estes semelhantes aos de Tuon et al. (2002) que, em um serviço de PTGI de Curitiba-Brasil, encontrou uma sensibilidade de 96%, especificidade de 19%, com um VPP de 65%, demonstrando que, pelo menos em nosso meio onde o seu custo não é oneroso, seria de grande importância à utilização deste método ao menos pela inspeção visual com ácido acético ou através do teste de Schiller.

7. Limitações e recomendações

A principal limitação deste estudo de natureza retrospectiva é a perda dos dados necessários para inclusão das pacientes. O corpo clínico é formado por 18 ginecologistas que fazem colposcopia e CAF. É recomendável que os médicos adotem um protocolo de conduta, como o da FEBRASGO ou o do Ministério da Saúde. Entretanto, não houve padronização no seguimento das pacientes. Além disso, houve lacunas no registro de dados epidemiológicos e clínicos nos prontuários assim como descrição insuficiente dos laudos anatomopatológicos tanto das biopsias como das peças do CAF.

Por se tratar de um centro de referência em patologia cervical, muitas pacientes são encaminhadas por profissionais de outras clínicas para realização da CAF e depois de tratadas retornam ao médico assistente de origem, perdendo-se desta forma, os dados de seguimento destas pacientes.

O grande empenho, atualmente, das Sociedades de Patologia Cervical e dos órgãos de saúde, é de melhoria no programa de rastreamento do câncer cervical e de estabelecer protocolos mais adequados para que possam ser seguidos pelos serviços de referência de patologia do trato genital inferior.

Detectar as lesões pré-cancerosas, diagnosticá-las, e identificar o seu risco de progressão para o câncer do colo uterino, assim como também da forma invasiva, determinar o prognóstico, bem como o sucesso do tratamento, tem sido questões da patologia cervical ainda sem respostas definitivas. A principal estratégia na prevenção e no controle do câncer cervical é a detecção precoce das lesões pré-cancerosas, permitindo que intervenções e terapias efetivas possam contribuir para a redução da sua mortalidade e morbidade. Ao longo das últimas duas décadas, diversos estudos epidemiológicos e laboratoriais têm demonstrado que o carcinoma do colo uterino é uma doença complexa com múltiplos determinantes ambientais e genéticos. As infecções genitais, especialmente as associadas ao HPV de alto risco, e o comprometimento da resposta imune celular são fatores diretamente envolvidos no processo de transformação maligna (zur Hausen, 2002).

Uma vez que a grande maioria das lesões precursoras do câncer do colo uterino regride espontaneamente, a identificação de lesões que realmente necessitam ser tratadas evitaria a utilização de tratamentos agressivos desnecessários, enquanto as lesões com maior chance de progredirem seriam passíveis de tratamento antes do desenvolvimento de um câncer invasivo (Spitzer et al., 2006).

8. Conclusão

O teste de Captura Híbrida² é útil para detectar o DNA-HPV do grupo oncogênico em pacientes tratadas por Lesão Intraepitelial de Alto Grau por Cirurgia de Alta Frequência.

A CH2 tem alto valor preditivo positivo (84,62%) em pacientes com margens livres nas peças de CAF, o que indica uma possibilidade de recorrência da doença. Este resultado indica uma necessidade de maior vigilância no acompanhamento dessas pacientes.

Neste estudo, dos 32 casos com LIEAG nas peças da CAF, houve 05 casos de recidiva: em 02 as margens estavam livres e em 03 comprometidas. O que comprova que a possibilidade de recidiva independe da condição das margens.

Não houve correlação clínica com a carga viral (valor do RLU) do grupo de HPV oncogênico, já que esta se mostrou com comportamento variável antes e depois da CAF.

Quanto aos métodos de diagnóstico para rastreamento das LIEAG pode-se observar que o método mais sensível foi a CH2 (100%), seguida da colposcopia, 90,9%. Já a histopatologia das biopsias apresentou uma sensibilidade de 83,3% e a citologia, 31,3%. A citologia teve maior especificidade, 65,6%, seguida da histopatologia de 16,2%.

Considerando a possibilidade de recidiva em pacientes com margens livres nas peças da CAF e que estariam supostamente tratadas, e o comportamento dos 03 métodos de diagnóstico para predizê-la, observou-se que a colposcopia mostrou uma sensibilidade de 33,33%, embora sua especificidade e VPP fossem de 36,4% e 63,64%, respectivamente. A citopatologia apresentou uma sensibilidade de 28,57%, especificidade de 27,27% e VPP de 66,67%. Já a CH2 apresentou sensibilidade de 52,38% e VPP de 84,62%.

Os achados deste estudo, mostram que a utilização da citologia cervical acompanhada do teste de CH2 para o grupo de HPV oncogênico, é de grande utilidade para estabelecer a conduta de seguimento das pacientes tratadas por LIEAG, o que está em concordância com Aerssens et al. (2008) que em um estudo prospectivo de seguimento pós-tratamento envolvendo 138 mulheres com NIC 2 ou 3, concluiu que a citologia oncológica permanece como o principal instrumento para controle pós CAF e que o teste para HPV pode aumentar sua sensibilidade (de 75% para 84,6% no estudo) quando utilizado em conjunto, nos primeiros 6 meses.

Quando ambos os exames têm resultados negativos a probabilidade de recorrência de lesão é insignificante (Smart, 2010; Ostojic, 2010).

9. Referências Bibliográficas

- AERSSSENS, A. et al. Prediction of recurrent disease by cytology and HPV testing after treatment of cervical intraepithelial neoplasia, *Cytopathology*, vol. 20, p. 27–35, 2009.
- ALONSO, I. et al. Pre- and post-conization high-risk HPV testing predicts residual/recurrent disease in patients treated for CIN 2-3, *Gynecol Oncol.*, vol. 103, p. 631-36, 2006.
- ANDRADE, J.N. et al. *Projetos diretrizes: Rastreamento, Diagnóstico e Tratamento do Colo do Útero*, Associação Médica Brasileira e Conselho Federal de Medicina, Brasil, 2001.
- ARBYN, M. et al. Clinical utility of HPV DNA detection: triage of minor cervical lesions, follow-up of women treated for high-grade CIN: An update of pooled evidence, *Gynecol Oncol.*, vol. 99, Suppl. 3, p. 7–11, 2005.
- ARBYN, M. et al. Virologic versus Cytologic triage of women with equivocal Pap smears: a meta-analysis of the accuracy to detect high-grade intraepithelial neoplasia, *J Natl Cancer Inst.*, vol. 96, n. 4, p. 280-93, 2004.
- BAKER, T.S. et al. Structures of bovine and human Papillomaviruses. Analysis by cryoelectron microscopy and three-dimensional image reconstruction, *Biophys Journal*, vol. 60, n. 06, p. 1445–56, 1991.
- BOSCH, F.X. et al. Prevalence of human papillomavirus in cervical cancer: a worldwide perspective, *J. Natl. Cancer Inst. Bethesda*, v.87, n.11, p. 796 – 801, 1995.
- BOSCH, F.X. et al. The causal relation between human papillomavirus and cervical cancer, *J Clin Pathol.*, vol. 55, n. 04, p. 244-65, 2002.
- BROCKMEYER, A.D. et al. Persistent and recurrent cervical dysplasia after loop electrosurgical excision procedure, *Am J Obstet Gynecol.* vol. 192, n. 05, p. 1379-81, 2005.
- CASTLE, P.E., et al. Results of human papillomavirus DNA testing with the hybrid capture 2 essay are reproducible, *J Clin. Microbiol.*, vol. 40, p. 1088-90, 2002.
- CHAN, B.K., et al. Post-treatment human papillomavirus testing for recurrent cervical intraepithelial neoplasia: a systematic review, *Am J Obstet Gynecol*, vol. 200, n. 04, p. 422, 2009.
- CIUFFO, G. Innesto positive con filtrato di verruca volgare, *Giornale Ital. Mal. Ven. Pelle*, vol. 48, p. 12–17, 1907.
- COSTA, S. et al. Factors predicting human papillomavirus clearance in cervical intraepithelial neoplasia lesions treated by conization, *Gynecol Oncol.*, vol. 90, n. 02, p. 358-65, 2003.
- CRUM, C.P. Symposium Part 1: Should the Bethesda System terminology be used in diagnostic surgical pathology?, *Int. J. Gynecol. Pathol.*, vol. 22, p. 5-12, 2003.
- DIETRICH, C.S. et al. Risk factors for early Cytologic abnormalities after loop electrosurgical excision procedure, *Obstet Gynecol.*, vol. 99, n. 02, p. 188-92, 2002.
- DOORBAR, J. Molecular biology of human papillomavirus infection and cervical cancer, *Clinical Science*, vol. 110, p. 525–541, 2006.

DUNN, A.E., OGILVIE, M.M. Intranuclear virus particle in human genital warts tissue: observations on the ultrastructure of epidermal layer, *J. Ultrastruct Res.*, vol. 22, p. 282, 1968.

DÜRST, M. et al. A papillomavirus DNA from a cervical carcinoma and its prevalence in cancer biopsy samples from different geographic regions, *Proc. Natl. Acad. Sci. U. S. A.*, vol. 80, p. 3812–3815, 1983.

DYSON, N. et al. The human papilloma virus-16 E7 oncoprotein is able to bind to the retinoblastoma gene product, *Science*, vol. 243, n. 4893, p. 934–937, 1989.

FAHEY, M.T., IRWIG, L., MACASKILL, P. Meta-analysis of Pap test accuracy, *Am J Epidemiol.*, vol. 141, n. 07, p. 680-9, 1995.

FARTHING, A. et al. Human papillomavirus detection by hybrid capture and its possible clinical use, *J Clin Pathol*, vol. 47, p. 649-52, 1994.

FEHRMANN, F. and LAIMINS, L.A. Human Papillomaviruses: targeting differentiating epithelial cells for malignant transformation, *Oncogene*, vol. 22, p. 5201–5207, 2003.

FERRECCIO, C. et al. A comparison of single and combined visual, Cytologic and virologic tests and screening strategies in a region at high risk of cervical cancer, *Cancer Epidemiol Biomarkers Prev.*, vol. 12, n. 09, p. 815-23, 2003.

FIGUEIRÊDO, P.G. et al. Detecção do DNA do Papilomavírus Humano após Excisão da Zona de Transformação com Alça Diatérmica para Tratamento de Neoplasia Intra-epitelial Cervical, *RBGO*, vol. 25, n. 01, p. 9-15, 2003.

FLORES, E.R. et al. Establishment of the Human Papillomavirus type 16 (HPV-16) life cycle in an immortalized human foreskin Keratinocyte cell line, *Virology*, vol.262, Is.02, p. 344-354, 30 September 1999.

FOCCHI, G.R.A. et al.; Classificações: de Papanicolaou a Bethesda In: Martins NV. *Patologia do Trato Genital Inferior*, São Paulo, ed. Roca, p. 425-34, 2005.

FRANCO E.L. Chapter 13: Primary Screening of Cervical Cancer With Human Papillomavirus Tests, *J Natl Cancer Inst Monogr* (2003), vol. 31, p. 89-96, 2003.

GHAEM-MAGHAMI S. et al. Incomplete excision of cervical intraepithelial neoplasia and risk of treatment failure: a meta-analysis, *Lancet Oncol.*, vol. 08, n. 11, p. 985-93, 2007.

GHOSH P. et al. Visual inspection of cervix with Lugol's iodine for early detection of premalignant & malignant lesions of cervix, *Indian J Med Res*, vol. 136, p. 265-71, 2012.

GISSMANN, L. et al. Human papillomavirus type 6 and 11 sequences in genital and laryngeal papillomas and in some cervical cancers, *Proc. Nat. Acad. Sci. U. S. A.*, vol. 80, p. 560–563, 1983.

GRENKO, R.T. et al. Variance in the interpretation of cervical biopsy specimens obtained for atypical squamous cells of undetermined significance, *Am. J. Clin. Pathol.*, vol. 114, p. 735-740, 2000.

GROSS, G.E.; BARRASSO, R. In: _____ Infecção por Papilomavírus: Atlas clínico de HPV, ed. Artmed, cap. 01; p. 08-10, 1998.

GUIDO R.S. et al., for the ALTS Group. The distribution of Neoplasia arising on the cervix: Results from the ALTS trial, *Am J Obstet Gynecol*, vol. 193, p. 1331-1337, 2005.

HANAU, C.A., BIBBO, M. The case for Cytologic follow-up after LEEP, *Acta Cytol.*, vol. 41, n. 03, p. 731-6, 1997.

HO, G.Y. et al. Persistent genital human papillomavirus infection as a risk factor for persistent cervical dysplasia, *J. Nat. Cancer Inst.*, vol. 87, p. 1365-71, 1995.

HOLLOWATY P. et al. Natural History of Dysplasia of the Uterine Cervix, *JNCI J Natl Cancer Inst*, vol. 91, n. 03 , p. 252-58, 1999.

HORVATH, C.A.J. et al. Mechanisms of cell entry by human Papillomaviruses: an overview, *Virology Journal*, vol. 07, p. 11, 2007.

HOUFFLIN, D.V. et al. Value of human papillomavirus testing after conization by loop electrosurgical excision for high-grade squamous intraepithelial lesions, *Gynecol Oncol.*, vol. 90, n. 03, p. 587-92, 2003.

HOWARD M., SELLORS J., KACZOROWSKY J. Optimizing the hybrid capture II human papillomavirus test to detect cervical intraepithelial neoplasia, *Obstet Gynecol*, vol. 100, p. 972-80, 2002.

IARC – Monographs on evaluation of carcinogenic risks to humans. Human Papillomaviruses, vol. 90, 2007.

IARC – Monographs: A review of human carcinogens. Part B: biological agents. *Lancet Oncol*, vol. 10, p. 321-2, 2009.

INCA (Instituto Nacional do Cancer). Estimativa 2012 - Incidência de Câncer no Brasil, disponível em: www.inca.gov.br/estimativa/2012, acessado em Jan/2012.

Instituto Nacional de Cancer (Brasil), Coordenação de Prevenção e Vigilância, 2006. Nomenclatura Brasileira para Laudos Cervicais e Condutas Preconizadas – Recomendações para profissionais de saúde, *Revista Brasileira de Cancerologia*, vol. 52, n. 03, p. 213-236, 2006.

INSTITUTO NACIONAL DO CANCER/ MINISTÉRIO DA SAÚDE. Diretrizes Brasileiras para o rastreamento do Cancer do Colo do Útero, 2011.

JAIN, S. et al. Negative predictive value of human papillomavirus test following conization of the cervix uterine, *Gynecol Oncol.*, vol. 82, n. 01, p. 177-80, 2001.

JEONG, N.H. et al. High-risk human papillomavirus testing for monitoring patients treated for high-grade cervical intraepithelial neoplasia, *J Obstet Gynecol Res.*, vol. 05, n. 04, p. 706-11, 2009.

JOSHUA, H.N. et al. A novel and rapid PCR-based method for genotyping Human Papillomaviruses in clinical samples, *J. Clin. Microbiol.*, vol. 38, n. 02, p. 688-695, February 2000.

KITCHENER, H.C. et al. On behalf of the ARTISTIC Trial Study Group HPV testing in routine cervical screening: cross sectional data from the ARTISTIC trial, *British Journal of Cancer*, vol. 95, p. 56-61, 2006.

KJAER, S.K. et al. Human papillomavirus: the most significant risk determinant of cervical intraepithelial neoplasia. *Inst J Cancer*, vol. 65 p. 601-6, 1996.

KOSS, L.G., DURFEE, G.R. Cytological changes preceding the appearance of in situ carcinoma of the uterine cervix- *Cancer*, Wiley Online Library, 1955.

KITCHENER, H.C., CASTLE, P.E., COS, J.T. Chapter 7: Achievements and limitations of cervical cytology screening. *Vaccine*, vol. 03, p. 63-70, 2006.

KYRGIU, M. et al. Obstetric outcomes after conservative treatment for intraepithelial or early invasive cervical lesions: systematic review and meta-analysis, *Lancet*, vol. 367, p. 489-498, 2006.

LI, Z.G. et al. Three-step versus "see-and-treat" approach in women with high-grade squamous intraepithelial lesions in a low-resource country, *Int J Gynecol Obstet.*, vol. 106, p. 202-205, 2009.

LIAW K.L. et al. Detection of human papillomavirus DNA in cytologically normal women and subsequent cervical squamous intraepithelial lesions, *J Natl Cancer Inst*, vol.91, p.954-60, 1999.

LIMA M. I. M. et al. Conization with Loop electrosurgical excision procedure in cervical intraepithelial neoplasia: LEEP or LEEP-CONE?, *FEMINA*, vol. 39, n. 04, p. 183-88, 2011.

LONGATTO FILHO, et al. DNA cytology systems is more effective than conventional smears in detecting cervical cancer precursors, *Best practice & research clinical obstetrics & gynecology*, vol. 25, is. 05, p. 605-15, 2011.

LÖRINCZ, A.T. Methods of DNA hybridization and their clinical applicability to human papillomavirus detection, In: *New developments to Cervical Cancer Screening and Prevention* (E. Franco & J. Monsonego, ed.), p. 325-337, Oxford: Blackwell Science, 1997.

LUBRANO, A. et al. Follow-up after LLETZ: a study of 682 cases of CIN 2-CIN 3 in a single institution, *Eur J Obstet Gynecol Reprod Biol.*, vol. 161, n. 01, p. 71-4, 2012.

MELNIKOW, J. et al. Cervical Intraepithelial Neoplasia Outcomes After Treatment: Long-term Follow-up From the British Columbia Cohort Study, *JNCI J Natl Cancer Inst.*, vol. 101, n. 10, p. 721-728, 2009.

MONSONEGO, J. In: _____ *Infecções e Doenças Genitais Causadas por HPV - Diagnóstico e Tratamento*, ed. Revinter, vol. 01, p. 262, 2010.

MOORE, B.C. et al. Predictive factors from cold knife conization for residual cervical intraepithelial neoplasia in subsequent hysterectomy, *Am J Obstet Gynecol*, vol. 173, p. 361–366, 1995.

MOSCICKI, A.B. et al. Chapter 5: Updating the natural history of HPV and anogenital cancer, *Vaccine*, vol. 24, Suppl. 03, p. S42–S51, 2006.

MOSS, E. L. et al. Cervical cytology/histology discrepancy: a 4-year review of patient outcome, *Cytopathology*, vol. 21, p. 389-394, 2010.

MUÑOZ, N. et al. Epidemiologic Classification of Human Papillomavirus Types Associated with Cervical Cancer, *New England Journal of Medicine*, vol. 348, p. 518-527, 2003.

NAM, K. et al. Factors associated with HPV persistence after conization in patients with negative margins, *J Gynecol Oncol.*, vol. 20, p. 91–95, 2009.

NANDA, K. et al. Accuracy of the Papanicolaou test in screening for and follow-up of cervical Cytologic abnormalities: A systematic review, *Ann Intern Med.*, vol. 132, p. 810-19, 2000.

OSTOJIC, D.V. et al. Cervical cytology and HPV test in follow-up after conisation or LEETZ, *Coll Antropol.*, vol. 34, n. 01, p. 219-24, 2010.

PAPANICOLAOU, G. N. Atlas of exfoliative cytology. pp. xvi + 56 pp. 19552202238, 1954.

PARASKEVAIDIS, E. et al. The role of HPV DNA testing in the follow-up period after treatment for CIN: a systematic review of the literature, *Cancer Treatment Reviews*, vol. 30, is. 02, p. 205-211, 2004.

PARK, J.Y. et al. Role of high risk-human papilloma virus test in the follow-up of patients who underwent conization of the cervix for cervical intraepithelial neoplasia, *J Gynecol Oncol.*, vol. 20, p. 86–90, 2009.

PARK, T.W.; FUJIWARA, H.; WRIGHT, T.C. Molecular biology of cervical cancer and its precursors, *Cancer*, vol. 76, p. 1902–1913, 1995.

PARKIN, D.M.; BRAY, F.I.; DEVESA, S.S. Cancer burden in the year 2000: The global picture, *Eur J Cancer*, vol. 37, Suppl. 8, p. S4-66, 2001.

QUEIROZ, C. et al. P16^{INK4a} expression as a potential prognostic marker in cervical pre-neoplastic and neoplastic lesions, *Pathology - Research and Practice*, vol. 202, Is. 02, p. 77-83, 2006.

QUEIROZ, C. Expressão de proteínas do ciclo celular e de moléculas de adesão na carcinogênese cervical, (Tese apresentada ao Curso de Pós-Graduação em Patologia para obtenção de grau de Doutor em Patologia Humana). Fiocruz/UFBA, 2003.

QUEIROZ, C. HPV: Avaliação e achados colposcópicos. *Jornal Brasileiro de Patologia e Medicina Laboratorial*, vol. 43, n. 05, p. 16-21, 2007.

RAMA, C. et al. Rastreamento anterior para câncer de colo uterino em mulheres com alterações citológicas ou histológicas, *Rev. Saúde Pública*, vol. 42, n. 3, 2008.

REAGAN, J.W.; PATTEN, S.F. Dysplasia a basic reaction to injury in the uterine cervix, *Ann. N.Y. Acad. Sci.*, vol. 97, p. 662, 1962.

RICHART, R.M. Cervical intraepithelial neoplasia, *Patho Ann.*, vol. 8, p. 301-28, 1973.

RODRIGUES, B.C. et al. Educação em saúde para a prevenção do câncer cérvico-uterino, *Rev. bras. educ. med.*, vol. 36, n. 01, 2012.

RONCAGLIA M.T. et al. Evaluation of the combination of cytology and hybrid capture to safely predict the high-grade lesion status of patients treated with conization with large loop excision of the transformation zone, *Acta Cytol.*, vol. 55, n. 05, p. 421-5, 2011.

RONCO G.; VOLANTE R.; GIUBILATO P. Cervical cancer screening in Italy: quality of colposcopy and treatment. 2009 activity. *Epidemiol Prev*, vol. 35, n. 5-6 (Sup 5) p. 78-86, 2011.

SANKARANARAYANAN R., et al. HPV Screening for Cervical Cancer in Rural India, *N Engl J Med*, vol. 360, p. 1385-1394, 2009.

SARIAN L. O. Z. et al. Carga Viral do Papilomavírus Humano na Predição da Gravidade Lesões Cervicais em Mulheres com Atipias Celulares na Colpocitologia Oncológica. Viral Load of Human Papillomavirus as a Predictor of the Severity of Cervical Lesions in Women with Atypical Cells at Pap Smear, *RBGO*, vol. 25 n. 05, p. 365-370, 2003

SARIAN, L.O. et al. HPV DNA test and Pap smear in detection of residual and recurrent disease following loop electrosurgical excision procedure of high-grade cervical intraepithelial neoplasia, *Gynecol Oncol.*, vol. 94, n. 01, p. 181-6, 2004.

SCHIFFMAN, M.H. et al. Epidemiologic evidence showing that human papillomavirus infection causes most cervical intraepithelial neoplasia, *J. Natl. Cancer Inst. Bethesda*, vol. 85, n. 12, p. 958-964, 1993.

SCHILLER, J. et al. An update of prophylactic human papillomavirus L1 virus-like particle vaccine clinical trial results, *Vaccine*, vol. 26, Suppl. 10, p. K53-K61, 2008.

SCHLECHT, N.F. et al. Persistent Human Papillomavirus Infection as a Predictor of Cervical Intraepithelial Neoplasia, *JAMA*, vol. 286, n. 24, p. 3106-3114, 2001.

SHERMAN, M.E. et al. Histopathologic extent of cervical intraepithelial neoplasia 3 lesions in the atypical squamous cells of undetermined significance low-grade squamous intraepithelial lesion triage study: implications for subject safety and lead-time bias, *Cancer Epidemiol Biomarkers Prev.*, vol. 12, p. 372-379, 2003.

SILVA, M.J.P.M.A. et al. A acurácia dos testes de Biologia molecular para HPV no diagnóstico de doença residual após tratamento das lesões intraepiteliais escamosas, *FEMINA*, vol. 38; n. 4, p. 211-215, 2010.

SMART, O.C. et al. Testing for high risk human papilloma virus in the initial follow-up of women treated for high-grade squamous intraepithelial lesions. *Aust N Z J Obstet Gynecol.* [Research Support, Non-U.S. Gov't], vol. 50, n. 02, p. 164-7, 2010.

SOLOMON, D. et al. The 2001 Bethesda System: terminology for reporting results of cervical cytology, *JAMA*, vol. 287, n. 16, p. 2114-2119, 2002.

SOUTHERN, E.M. Detection of specific sequences among DNA fragments separate by gel electrophoresis, *J. Mol. Biol.*, vol. 98, p. 503, 1975.

SPITZER, M.; APGAR, B.S.; BROTZMAN, G.L. Management of histologic abnormalities of the cervix, *Am Fam Physician*, vol. 73, n. 01, p. 105-12, 2006.

STOLER, M.H. et al. The accuracy of colposcopic biopsy: Analyses from the placebo arm of the Gardasil clinical trials, *Int. J. Cancer*, vol. 128, p. 1354–1362, 2011.

SUN, C.A. et al. The significance of human papillomavirus viral load in prediction of histologic severity and size of squamous intraepithelial lesions of uterine cervix, *Gynecol Oncol*, vol. 83, p. 95-9, 2001.

SUN, X.W. et al. Evaluation of the hybrid capture human papillomavirus deoxyribonucleic acid detection test, *Am J Obstet Gynecol*; vol. 173, p. 1432-7, 1995.

SYRJÄNEM, S.M. and SYRJÄNEN, K.J. New Concepts on the Role of Human Papillomavirus in Cell Cycle Regulation, *Annals of Medicine*, vol. 31, n. 03 , p. 175-187, 1999.

SZAREWSKI, A. et al. Comparison of Predictors for High-Grade Cervical Intraepithelial Neoplasia in Women with Abnormal Smears, *Cancer Epidemiol Biomarkers Prev*, vol. 17, n. 11, p. 3033–42, 2008.

TACHEZY, R. et al. Longitudinal study of patients after surgical treatment for cervical lesions: detection of HPV DNA and prevalence of HPV-specific antibodies, *European Journal of Clinical Microbiology and Infectious Diseases*, vol. 25, n. 08, p. 492-500, 2006.

TAVASSOLI, F.A.; DEVILEE, P. Pathology and Genetics of Tumors' of the Breast and Female Genital Organs, IARC, 2003.

TOTA J.E. et al. Epidemiology and burden of HPV infection and related diseases: Implications for prevention strategies, *Review Article Preventive Medicine*, vol. 53, Supplement 1, p. 12-21, October 2011.

TREACY, A.M.B. et al. Can a more detailed evaluation of excision margins refine Cytologic follow-up of women post-LLETZ for high-grade dysplasia? *International Journal of Gynecological Pathology*, vol. 29, n. 05, p. 479-82, 2010.

TULIO, S. et al. Relação entre a carga viral de HPV oncogênico determinada pelo método de captura híbrida e o diagnóstico citológico de lesões de alto grau, *J Bras Patol Med Lab*, vol. 43, n. 01, p. 31-35, 2007.

TUON, F.F.B. et al. Avaliação da sensibilidade e especificidade dos exames citopatológico e colposcópico em relação ao exame histopatológico na identificação de lesões intra-epiteliais cervicais, *Rev Assoc Med Bras*, vol. 48, n. 02, p. 140-4, 2002.

VAL, I.C.S. Seguimento pós-tratamento das lesões HPV-induzidas em mulheres, *Rev Bras Pat Trato Gen Inf*, vol. 01, n. 01, p. 32-35, 2011.

VERGUTS, J. et al. Prediction of recurrence after treatment for high-grade cervical intraepithelial neoplasia: the role of human papillomavirus testing and age at conisation, *International Journal of Obstetrics & Gynecology*, vol. 113, p. 1303-07, 2006.

VILLA, L.L. et al. Molecular variants of human papillomavirus types 16 and 18 preferentially associated with cervical neoplasia, *J Gen Virol*, vol. 81, p. 2959-68, 2000.

VILLA, L.L. et al. Prophylactic quadrivalent human papillomavirus (types 6, 11, 16 and 18) L1 virus-like particle vaccine in young women: a randomized double-blind placebo-controlled multicentre phase II efficacy trial, *Lancet Oncol*, vol. 06, n. 05, p. 271-78, 2005.

VILLA, L.L.; DENNY, L. Methods for detection of HPV infection and its clinical utility, *International Journal of Gynecology & Obstetrics*, vol. 94, suppl. 01, p. S71-S80, 2006.

VIZCAINO, A.P. et al. International trends in the incidence of cervical cancer: I. Adenocarcinoma and adenosquamous cell carcinomas, *Int J Cancer*, vol. 75, p. 536-545, 1998.

WALBOOMERS, J.M. JACOBS, M.V.; MANOS, M.M. Human papillomavirus is a necessary cause of invasive cervical cancer worldwide, *J Pathol.*, vol. 189, p. 12-9, 1999.

WHO; The World Health Organization's Fight Against Cancer: Strategies that prevent, cure and care, 2007.

WRIGHT JR T.C. et al. Consensus guidelines for the management of women with cervical intraepithelial neoplasia or adenocarcinoma in situ, *Am J Obstet Gynecol.*, vol. 197, n. 04, p. 340-5, 2007.

WRIGHT JR, T.C. et al. 2001 Consensus guidelines for the management of women with cervical intraepithelial neoplasia, *Am J Obstet Gynecol.*, vol. 189, n. 01, p. 295-304, 2003.

WRIGHT JR, T.C. et al. 2001 Consensus guidelines for the management of women with cervical cytological abnormalities, *JAMA*, vol. 287, p. 2120-2129, 2002.

WRIGHT JR, T.C. et al. 2006 Consensus guidelines for the management of women with abnormal cervical screening tests, *J Low Tract Disease*, vol. 11, n. 04, p. 201-222, 2007.

ZIELINSKI, G.D. et al. HPV testing and Monitoring of Women after Treatment of CIN 3: Review of the Literature and Meta-analysis, *Obstetrical & Gynecological Survey*, vol. 59, n. 07, p. 543-53, 2004.

ZUR HAUSEN, H. et al. Attempts to detect virus-specific sequences in human tumors: I. Nucleic acid hybridizations with complementary RNA of human wart virus, *Int J Cancer*, vol. 13, p. 650, 1974.

ZUR HAUSEN, H. Papillomaviruses and cancer: from basic studies to clinical application, Nat Rev Cancer, vol. 02, n. 05, p. 342-50, 2002.

ANEXO 1

MODELO DE LAUDO CITOPATOLÓGICO

EXAME DE CITOLOGIA CINCÓTICA	
BETHESDA / NBLCC	
LOCAL DE COLETA [] VULVA [] VAGINA [] ECTOCERVICE [] ENDOCERVICE	[] Lesão intra-epitelial de baixo grau (compreendendo efeito citopático pelo HPV e neoplasia intra-epitelial Cervical Grau I
TIPO DE AMOSTRA [] Convencional [] Meio Líquido	[] Lesão intra-epitelial de alto grau (compreendendo neoplasia intra-epitelial Cervical Grau II e III
AValiação PRÉ-ANALÍTICA () Amostra rejeitada por: [] Ausência ou erro de identificação da lâmina e/ou do frasco; [] Identificação da lâmina e/ou do frasco não coincidente com a do formulário; [] Lâmina danificada ou ausente; [] Causas alheias ao laboratório (especificar); [] Outras causas (especificar)	[] Lesão intra-epitelial de alto grau não podendo excluir micro-invasão [] Carcinoma Epidermóide Invasor
AValiação DA AMOSTRA Amostra Satisfatória [] Com representação da zona de transformação [] Sem representação da zona de transformação	() Células Glandulares [] Células Atípicas (AGUS) [] de significado indeterminado [] de significado indeterminado, porém não se pode afastar lesão intra-epitelial de alto grau [] Adenocarcinoma "in situ" [] Adenocarcinoma invasor
Amostra Insatisfatória Insatisfatória para avaliação oncológica devido ao: [] Material acelular ou hipocelular (< 10% do esfregaço) [] Leitura prejudicada (> 75% do esfregaço) por presença de: [] Sangue [] Piócitos [] Artefactos de dessecação [] Contaminantes externos [] Intensa superposição celular [] Outro (especificar): _____	[] Cervical [] Endometrial [] Sem outras especificações
DIAGNÓSTICO DESCRITIVO DENTRO DOS LIMITES DA NORMALIDADE, MATERIAL EXAMINADO ALTERAÇÕES CELULARES BENIGNAS: [] Inflamação [] Reparação [] Metaplasia escamosa imatura [] Atrofia com inflamação [] Radiação [] Outras (especificar)	() Outras Neoplasias Malignas () PRESEÇA DE CÉLULAS ENDOMETRIAIS MICROBIOLOGIA: [] Lactobacillus sp [] Bacilos supracitoplasmáticos (sugestivos de Gardnerella/Mobiluncus) [] Bacilos supracitoplasmáticos (sugestivos de Gardnerella/Mobiluncus) [] Candida sp [] Trichomonas vaginalis [] Sugestivo de Chlamydia sp [] Actinomyces sp [] Efeito citopático compatível com vírus do grupo herpes [] Outros (especificar) _____
	Laudo: _____ Obs.: _____
ATIPIAS CELULARES () Células Escamosas [] Células Atípicas [] de significado indeterminado (ASC-US) [] de significado indeterminado, porém não se pode afastar lesão intra-epitelial de alto grau(ASC-H)	RECOMENDAÇÕES: () Pesquisar infecções: Culturas cervicais () micoplasma () ureaplasma () gonococos () pesquisa p/ clamidia () bacterioscopia () () Tratar e repetir com () dias para avaliação oncológica adequada () Estrogenioterapia e repetir para avaliação oncológica adequada () Hibridização Molecular para DNA-HPV () Chlamydia-Gonococos () () Biópsia Dirigida * Nomenclatura Brasileira para Laudos Citopatológicos Cervicais A lâmina deste laudo será arquivada por 5 (cinco) anos posteriormente desprezada.

ANEXO 2

MODELO DE LAUDO COLPOSCOPICO



International Federation for Cervical Pathology and Colposcopy
 Internationale Federation für Zervixpathologie und Kolposkopie
 Federación Internacional de Patología Cervical y Colposcopia
 Fédération Internationale de Pathologie Cervicale et Colposcopie

Nomenclatura IFCPC 2011¹


Aceita no Congresso Mundial do Rio em 5 de Julho de 2011

Presidente do Comitê de Nomenclatura: Dr. Jacob Bornstein

Terminologia colposcópica do colo uterino IFCPC 2011 ¹			
Avaliação Geral	<ul style="list-style-type: none"> • Colposcopia adequada ou inadequada (especificar o motivo sangramento, inflamação, cicatriz, etc) • Visibilidade da junção escamocolumnar: completamente visível, parcialmente visível e não visível • Zona de transformação Tipo 1, 2 ou 3 		
Achados colposcópicos normais	Epitélio escamoso original <ul style="list-style-type: none"> • Maduro • Atrófico Epitélio colunar <ul style="list-style-type: none"> • Ectopia Epitélio escamoso metaplásico <ul style="list-style-type: none"> • Cistos de Naboth • Orifícios (glândulas) abertos Decidua na gravidez		
Achados colposcópicos anormais	Princípios gerais	Localização da lesão : Dentro ou fora da ZT e de acordo com a posição do relógio Tamanho da lesão : Número de quadrantes do colo uterino envolvidos pela lesão e tamanho da lesão em porcentagem do colo uterino	
	Grau 1 (Menor)	Epitélio acetobranco tênue, de borda irregular ou geográfica	Mosaico fino, Pontilhado fino
	Grau 2 (Maior)	Epitélio acetobranco denso, Acetobranqueamento de aparecimento rápido, orifícios glandulares espessados	Mosaico grosseiro, Pontilhado grosseiro Margem demarcada, Sinal da margem interna Sinal da crista (sobrelevado)
	Não específico	Leucoplasia (queratose, hiperqueratose), erosão, captação da solução de lugol: positiva (corado) ou negativa (não corado) (teste de Schiller negativo ou positivo)	
Suspeita de invasão	Vasos atípicos Sinais adicionais: vasos frágeis, superfície irregular, lesão exofítica, necrose, ulceração (necrótica), neoplasia tumoral/grosseira.		
Miscelânea	Zona de transformação congênita, condiloma, pólipos (ectocervical/endocervical), inflamação, estenose, anomalia congênita, seqüela pós-tratamento, endometriose.		

¹ Bornstein J, Bentley J, Bosze P, Girardi F, Haefner H, Menton M, Perrotta M, Prendiville W, Russell P, Sideri M, Strander B, Torne A, Walker P. 2011 IFCPC colposcopic nomenclature. In preparation for publication

ANEXO 3



Universidade Federal da Bahia
 Complexo Hospitalar Universitário Prof. Edgard Santos
 Comissão Nacional de Ética em Pesquisa – CONEP
 Conselho Nacional de Saúde- CNS
 Comitê de Ética em Pesquisa (CEP/HUPES)

**Complexo
 HUPES**

PARECER ADENDO CEP/HUPES Nº 001/2007

A Pesquisadora Responsável, **Conceição Maria Passos de Queiroz**, encaminhou ao Comitê de Ética em Pesquisa do Complexo HUPES o adendo do projeto de pesquisa intitulado “**Projeto HPV- Bahia: Estudo Prospectivo de Pacientes com Lesão Intra-epitelial e Câncer Cervical Utilizando Biomarcadores em Mulheres no Estado da Bahia**”, que foi protocolado sob nº 001/2007, avaliado e aprovado em parecer datado de 09 de abril de 2007.


O referido adendo solicita:

- Inclusão da estudante de Mestrado em Patologia na Universidade Federal da Bahia- UFBA, Elenice Ramos na equipe de pesquisa do estudo;
- Extensão do Estudo: A Importância Do Teste De Captura Híbrida 2 No Acompanhamento De Tratamentos Por Lesões De Alto Grau Do Colo Uterino.

O sujeito da pesquisa tem a liberdade de recusar-se a participar ou de retirar seu consentimento em qualquer fase da pesquisa, sem penalização alguma e sem prejuízo ao seu cuidado (Res. CNS 196/96 - Item IV.1.f) e deve receber uma cópia do Termo de Consentimento Livre e Esclarecido, na íntegra, por ele assinado (Item IV.2.d);

O pesquisador deve desenvolver a pesquisa conforme delineada no protocolo aprovado e descontinuar o estudo somente após análise das razões da descontinuidade pelo CEP que o aprovou (Res. CNS Item III.3.2), aguardando seu parecer, exceto quando perceber risco ou dano não previsto ao sujeito participante ou quando constatar a superioridade de regime oferecido a um dos grupos da pesquisa (Item V.3) que requeiram ação imediata;

Comitê de Ética em Pesquisa- CEP/HUPES
 Rua Augusto Viana, s/n - Canela – Salvador – Bahia CEP: 40.110-060
 Tel.: (71) 3283-8043 FAX: (71) 3283-8141
 E-mail: cep.hupes@gmail.com



O CEP deve ser informado de todos os efeitos adversos ou fatos relevantes que alterem o curso normal do estudo (Res. CNS Item V.4). É papel do pesquisador assegurar medidas imediatas adequadas frente a evento adverso grave ocorrido (mesmo que tenha sido em outro centro) e enviar notificação ao CEP e à Agência Nacional de Vigilância Sanitária – ANVISA – junto com seu posicionamento.

O CEP/HUPES Avaliou E Aprovou As Solicitações Do Adendo Em:

11/01/2013


Prof. Dr. Roberto Badaró, MD, PhD
Coordenador do Comitê de Ética em Pesquisa/HUPES